УДК 617.713
ГРНТИ 76.29.56
ВАК 14.01.07

ЗАДНЯЯ ПОСЛОЙНАЯ КЕРАТОПЛАСТИКА ПРИ НЕЭНДОТЕЛИАЛЬНОЙ ПАТОЛОГИИ РОГОВИЦЫ

© О. Г. Оганесян, В. В. Нероев, Р. А. Гундорова, Д. Ю. Данилова, М. А. Сметанина

ФГУ МНИИ глазных болезней им. Гельмгольца, Москва

✧ **Представлен клинический случай выполнения задней послойной кератопластики при неэндотелиальной патологии роговицы, а именно при задней стромальной решетчатой дистрофии. Пациенту 66 лет, поэтапно на обоих глазах выполнена задняя послойная кератопластика. Осложнений в ходе и после операции не отмечено. Восстановление прозрачности достигнуто на обоих глазах. Острота зрения повысилась с 0,02 (OD) 0,03 (OS) до 0,5 и 0,4 соответственно. Плотность эндотелиальных клеток спустя 16 мес. составила 1786 ± 231 кл/мм². Авторами обсуждаются возможные альтернативные способы хирургического лечения при данной патологии и причины от их отказа. По данным авторов, это первое сообщение о применении задней послойной кератопластики при стромальной дистрофии роговицы.**

✧ ***Ключевые слова:*** задняя послойная кератопластика; автоматизированная эндокератопластика; неавтоматизированная эндокератопластика; микроинвазивная десцеметопластика.

ВВЕДЕНИЕ

Сквозная кератопластика остается ведущей операцией, показанной при обширных помутнениях роговицы различного генеза, в том числе при далеко зашедших стадиях эндотелиально-эпителиальной дистрофии (ЭЭД), остром кератоконусе, травматических рубцах, перфорациях, ожоговых бельмах.

Однако развитие современных технологий и методик позволяет уменьшить долю сквозной кератопластики за счет своевременно выполненной ламеллярной хирургии.

Концепция ламеллярной хирургии подразумевает целенаправленную замену патологически измененных слоев роговицы при сохранении ее интактных (здоровых) структур. Более 100 лет ламеллярная хирургия практиковалась для замены передних слоев роговицы [31].

В то же время, наложение швов на роговицу при послойной, впрочем как и при сквозной кератопластике, состояние век и качество слезы оказывают существенное влияние на исходы операции.

Целенаправленную замену задних слоев роговицы впервые предложил и осуществил Charles Tillett [28], назвав операцию «задняя послойная кератопластика». Операция выполнялась через 12 мм лимбальный разрез протяженностью 180 градусов. После расслаивания роговицы приподнимали ее верхний лоскут и ножницами либо трепаном иссекали задние слои роговицы. В сформированном ложе швами фиксировали послойный трансплантат задних слоев донора. Поверхностный лоскут роговицы реципиента в области лимба также фиксировали швами. Таким образом, швы накладывались в 2 этажа — в строме роговицы и в лимбальной зоне.

С современных позиций необходимо отметить революционные инновации в разработке Charles Tillet:

1) интактная передняя поверхность роговицы (без швов, без разрезов);
2) патогенетический подход к лечению патологии роговицы.

В 1965 г. Polack возобновил исследования по трансплантации задних слоев роговицы на животных [25]. В конце 1960-х годов Barraquer [9] разработал автоматизированную эндотелиальную послойную кератопластику. При помощи кератома автором формировался поверхностный лоскут роговицы на ножке. Далее трепаном высекались задние слои роговицы и замещались аналогичным по составу, толщине и диаметру трансплантатом. Производилась шовная фиксация, как трансплантата, так и поверхностного лоскута. Данная методика использовалась и продолжает использоваться в настоящее время в офтальмохирургии с различными методами фиксации трансплантата и без нее (Волков В. В., 1972; Jones D. и Culbertson W., 1998; Ehlers N. с соавт., 2000; Azar D. T. с соавт., 2001,2002; Silk W. с соавт., 2002; Perez V. L. с соавт., 2003; Pirouzmanesh A. с соавт., 2006; Hashemi H. с соавт., 2007; и др.) [1, 2, 3, 4, 11].

Однако для методики Barraquer характерны такие же недостатки, как и для сквозной кератопластики: вовлечение в хирургию передней поверхности роговицы, наличие швов на поверхности роговицы, вертикальный рубец, открытый характер операции. Первоначальные данные о недостаточности трансплантата в 21 % случаев, врастание эпителия под лоскут (flap), кератомаляция и индуцированный астигматизм не позволили методике стать «стандартом» в хирургическом лечении эндотелиальной патологии роговицы (Jones D. T. и Culbertson W. W. 1998; Ehlers N. с соавт., 2000; Sandeep J. с соавт., 2001; Silk W. с соавт., 2002; Li L. с соавт., 2002; и др. [8, 11].

Современная история задней кератопластики начинается с публикации в 1998 г. доктора Melles, который «реанимировал» методику Tillet и далее развил идею эндотелиальной трансплантации [19]. Ключевым нововведением G. Melles в 1998 г. были:

1) тоннельный разрез при выполнении кератопластики, не требующий наложения швов на роговицу,
2) метод определения глубины роговицы для формирования трансплантата желаемой толщины (Melles G. R. J. с соавт., 1999),
3) методика бесшовной фиксации трансплантата к строме реципиента воздухом.

Задняя послойная кератопластика в модификации Melles изначально выполнялась через 9 мм склеральный разрез [19]. В авторской методике расслаивание роговицы реципиента осуществляют на глубине 80 % от ее толщины. Глубина расслаивания определяется по методу Melles (Melles G. R. J., 1999). Далее ножницами или интрастромальным трепаном иссекают задние слои роговицы, состоящие из стромы, десцеметовой мембраны и эндотелия реципиента. Донорский трансплантат для задней послойной кератопластики выкраивают также по методике Melles (Melles G. R. J., 1999) по аналогии с расслаиванием роговицы реципиента, либо кератомом. Далее расслоенный корнеосклеральный диск высекают со стороны эндотелия трепаном, и полученный трансплантат задних слоев роговицы вводят в переднюю камеру и фиксируют в сформированном ложе путем введения воздуха в переднюю камеру. Фиксация трансплантата в ложе, видимо, происходит благодаря насосной функции эндотелия, выпоту фибрина в ранней фазе воспаления и стромальной регенерации в поздней фазе [17, 22].

Следующий этап развития задней послойной хирургии также связан с именем G. Melles, который впервые опубликовал методику складывания трансплантата в дупликатуру и его имплантацию в переднюю камеру реципиента через меньший (5 мм) разрез [21].

В настоящее время популярность задней послойной кератопластики при ЭЭД невысока по причине технической сложности и трудоемкости операции в сравнении с альтернативными и более современными методиками эндокератопластики.

Тем не менее, задняя послойная кератопластика явилась первым этапом в развитии современной эндотелиальной хирургии роговицы. В ФГУ МНИИ ГБ им. Гельмгольца впервые в России с 2006 г. выполняются все методики эндотелиальной трансплантации, в том числе трансплантация десцеметовой мембраны [5, 6, 23]. Безусловным достоинством задней послойной кератопластики, по сравнению с последующими методиками эндотелиальной трансплантации, является низкая частота дислокаций благодаря наличию ложа в задних слоях роговицы реципиента и меньшая финальная толщина роговицы по сравнению с методиками эндокератопластики.

Хотя на сегодняшний день задняя послойная кератопластика не является первоочередной операций выбора при эндотелиально-эпителиальной дистрофии, как показывает представленный клинический случай, она может быть эффективна при неэндотелиальных поражениях роговицы.

МАТЕРИАЛ И МЕТОДЫ

Под нашим наблюдением находился пациент с двусторонней задней стромальной дистрофией роговицы. Исходя из собственного опыта и характера рисунка дистрофии, данный случай нами был расценен как «решетчатая» дистрофия роговицы, хотя в доступной литературе идентичных изображений мы не нашли.

Пациент К., мужского пола, 66 лет, без сопутствующей соматической патологии. Согласно *anamnesis morbi*, считает себя больным около 17 лет. При поступлении в МНИИ ГБ им. Гельмгольца клинические данные были следующими: острота зрения OD = 0,01 н/к OS = 0,02 н/к. Данные ВГД по Маклакову (10 гр.) были равны 17–18 мм рт. ст. При биомикроскопии выявлялись хаотично расположенные линейные помутнения («решетки») только в задних слоях стромы, в центральной и парацентральной зонах роговицы (рис. 1, 2). Передняя строма и эпителий роговицы были без патологии. Поражение только задних слоев роговицы и интактность передних слоев и поверхности роговицы подтверждалось

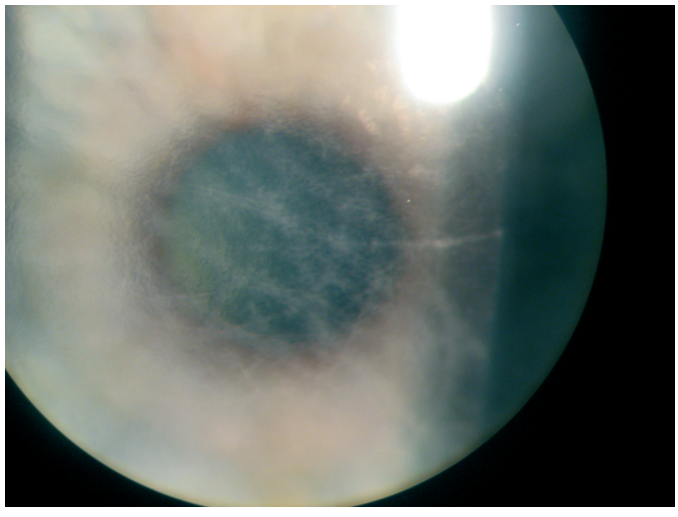

Рис. 1. Биомикроскопическая картина роговицы при фокальном освещении

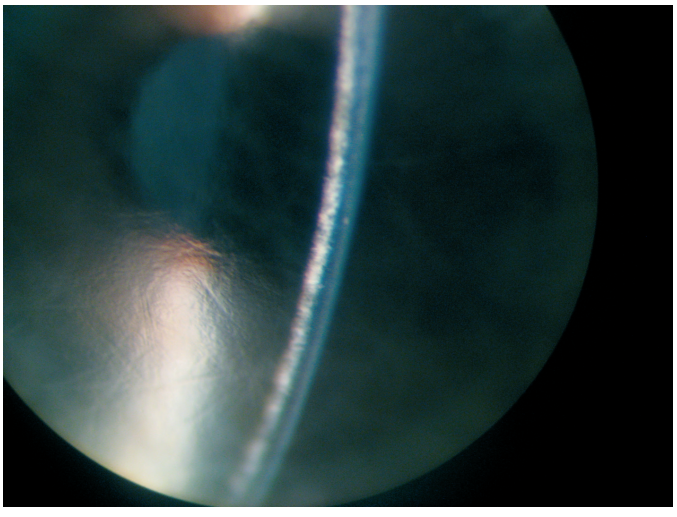

Рис. 2. Биомикроскопическая картина при щелевом освещении

Рис. 3. Передняя оптическая когерентная томография роговицы пациента до операции

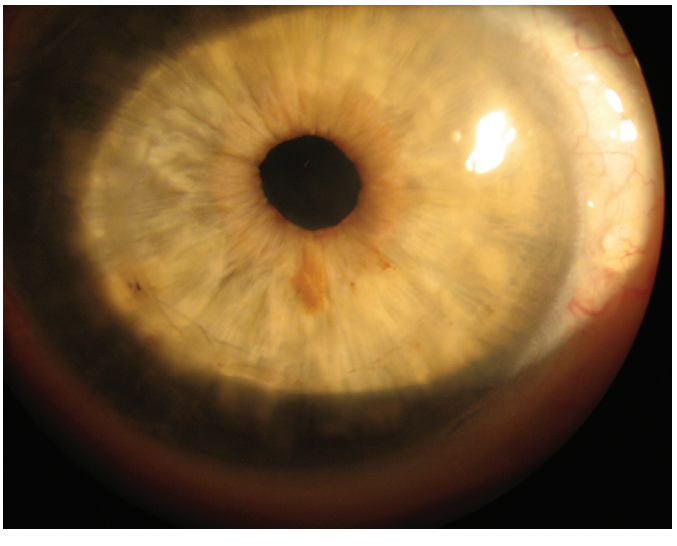

Рис. 4. Прозрачное приживление заднего послойного кератотрансплантата. 16 мес. после операции

оптической когерентной томографией (рис. 3). Передняя камера, ее глубина и равномерность, а также структура и рисунок радужки, сохранность пигментной каймы, форма диаметр и реакция на свет зрачка были симметричны на OU и не имели каких-либо патологических изменений. Незрелая, преимущественно ядерная катаракта, имела место на двух глазах. По причине стромальной дистрофии и катаракты, четкая визуализация глазного дна не представлялась возможной. Хирургическое лечение было проведено в 2 этапа. Первым этапом была проведена факоэмульсификация с имплантацией ИОЛ (модель Nex-Acri, Nidek, Япония). Острота зрения после первого этапа повысилась до 0,02 (OD) и 0,03 (OS), и коррекции не подвергалась. Спустя 1 месяц после выполнения лазерной базальной иридотомии в меридиане 6 ч., была проведена задняя послойная кератопластика трансплантатом диаметром 7,5 мм.

ТЕХНИКА ОПЕРАЦИИ

Операция выполнена под местной анестезией. После темпорального разреза конъюнктивы по лимбу и термокаутеризации эписклеральных сосудов, произведен надрез ½ склеры в 1 мм от наружного лимба, длиной 4 мм. Расслаивателем, через склеральный разрез, сформирован интрастромальный карман роговицы на ½ ее глубины диаметром 8 мм таким образом, чтобы все пораженные дистрофией зоны оказались в составе заднего листка стромы. Далее ножницами иссечен задний листок стромы с десцеметовой мембраной и эндотелием диаметром 7,5 мм. На нативной роговице донора, после пахиметрии, кератомом (Moria Evolution II, Франция) произведена передняя полная послойная кератотомия толщиной в 250 мкм. Далее из сквозного корнеосклерального диска донора, с эндотелиальной стороны, иссечен трансплантат роговицы диаметром 7,5 мм. Трансплантат, состоящий из за-

Таблица 1

Динамика послеоперационной остроты зрения, ПЭК и рефракции у больного К.

Показатель	Сроки после операции				
	1 мес	3 мес	6 мес	12 мес	16 мес
Visus с коррекцией	OD = 0,1 OS = 0,1	OD = 0,2 OS = 0,1	OD = 0,4 OS = 0,3	OD = 0,5 OS = 0,4	OD = 0,5 OS = 0,4
ПЭК OU кл/мм^2	2564 ± 156	2238 ± 95	1987 ± 184	1836 ± 195	1786 ± 231
Рефракция OU	Сф+1,25 ± 0,5 Цил+1,5 ± 0,75	Сф +1,0 ± 0,25 Цил+1,5 ± 0,25	Сф+1,0 ± 0,25 Цил+1,0 ± 0,5	Сф+1,25 ± 0,5 Цил+1,25 ± 0,25	Сф+1,25 ± 0,5 Цил+1,25 ± 0,25

дних слоев стромы, десцеметовой мембраны и эндотелия, предварительно покрытого вискоэластиком (Целофтал, Alcon, Бельгия), сложен в дупликатуру по собственной методике (патент №2367392 от 22.01.2008) и введен в переднюю камеру реципиента при помощи глайда и инъекционной иглы. Трансплантат расправлен и фиксирован в ложе введением воздуха в переднюю камеру. Швы наложены только на конъюнктиву. Субконъюнктивально введен антибиотик с кортикостероидом и выполнена инстилляция мидриацила 1 % (Alcon, Бельгия) с целью профилактики зрачкового блока.

В послеоперационном периоде воздух из передней камеры не выпускался ввиду отсутствия признаков зрачкового блока. Лечение после операции включало в себя инстилляции кортикостероидов и антибиотиков, а также однократное парабульбарное введение 1,0 мл раствора Дипроспана.

РЕЗУЛЬТАТЫ

В послеоперационном периоде осложнений не отмечено. Трансплантат был фиксирован в ложе, без признаков диастаза. Спустя 2 дня после операции пациент был переведен на амбулаторное лечение. Динамика остроты зрения, плотности эндотелиальных клеток (ПЭК) и данные рефракции представлены в таблице 1. Толщина роговицы OU спустя 1 год после операции по данным эндотелиального микроскопа (EM-3000 Tomey GmbH, Германия) составила 586 ± 12 мкм, по данным оптической когерентной томографии (Visante OCT, Zeiss, Германия) — 572 ± 9 мкм, по данным ультазвуковой пахиметрии (UP-1000, Nidek, Япония) — 570 ± 10. Роговица сохраняла прозрачность в течение всего послеоперационного периода, который составляет 16 мес. (рис. 4).

ОБСУЖДЕНИЕ

Хирургическое лечение дистрофии роговицы, впрочем, как и большинства необратимых патологий роговицы, долгие годы заключалось в проведении сквозной кератопластики, биологические результаты которой вполне удовлетворительны, особенно при кератоконусе, дистрофиях роговицы, поствоспалительных помутнениях. Вместе с тем, многие аспекты сквозной кератопластики не удовлетворяли кератологов. Однако ввиду отсутствия альтернативных способов хирургического лечения, лишенных недостатков сквозной кератопластики, отказаться от последней, несмотря на негативные аспекты, не представлялось возможным. Среди этих аспектов можно выделить следующие:

1) открытый характер операции («открытое небо»);
2) наличие швов и вероятных проблем, связанных с ними (Christo C. G., 2001): инфекционные осложнения (Confino J, 1985; Abhijit S., 2003), астигматизм и рефракционная нестабильность (Малюгин Б. Э. 1994, VanRooij J., 1998;), васкуляризация (Christo C. G., 2001), негерметичность раны (Renucci A. M., 2006; Christo C. G., 2001), решение вопроса о сроках снятия швов, вероятность помутнения трансплантата после удаления швов (Stechschulte S. U., 2000);
3) вертикальный сквозной рубец (VanRooij J, 1998), а, следовательно: травмолабильность рубца (Abou-Jaoude E. S., 2002), астигматизм и рефракционная нестабильность, негерметичность раны, анестезия роговицы в послеоперационном периоде;
4) выраженная зависимость исходов от состояния придаточного аппарата и качества слезы (Machado R. A. M. с соавт., 2002; Thompson R. W. с соавт., 2003; Price M. O. с соавт., 2003);
5) сложности рекератопластики, особенно в ранние сроки после операции;
6) сложность комбинированных операций (в том числе расчет ИОЛ при «тройной процедуре») Lee J. R. с соавт., 1977; Taylor D. M. с соавт 1979;

Meyer с соавт., 1987; Keates R. H. с соавт., 1989; Pamel G. J. с соавт 1993; Alldredge C. D. с соавт., 1997 и другие [12, 24, 15].

Именно исходя из вышеперечисленного, а также имевшегося у нас многолетнего опыта во всех видах ламеллярной хирургии, мы отказались от выполнения сквозной кератопластики у данного пациента. Нами также рассматривалась возможность выполнить глубокую переднюю послойную кератопластику, широко применяемую нами при кератоконусе. Однако по следующим соображениям мы посчитали эту операцию нецелесообразной у данного пациента:

1) передние слои стромы реципиента интактны, следовательно, не нуждаются в трансплантации;
2) вероятность перфорации при методике Big Bubble;
3) наличие швов после глубокой передней послойной кератопластики;
4) отсутствие достоверных данных об интактности эндотелия и десцеметовой мембраны;
5) наличие альтернативы глубокой передней послойной кератопластике в виде задней послойной кератопластики.

Задняя послойная кератопластика, по нашему мнению, явилась наиболее оправданной методикой, несмотря на то, что показанием к ее проведению является ЭЭД роговицы. Интактность передних слоев стромы реципиента и вероятность патологических изменений в десцеметовой мембране и эндотелии реципиента побудили нас к выполнению этой операции.

Основными обсуждаемыми критериями после успешных исходов эндотелиальной трансплантации являются ПЭК, динамика их потери, послеоперационная рефракция, острота зрения, толщина роговицы. Разумеется, представленный 1 случай не позволяет нам сделать какие-либо выводы об использовании задней послойной кератопластики при стромальной дистрофии роговицы.

Как и после сквозной кератопластики, в послеоперационном периоде задней послойной кератопластики также отмечается динамическая потеря эндотелиальных клеток. Уменьшение ПЭК после задней кератопластики может быть связано как с миграцией клеток в сторону раны, так и с травмой эндотелия и с их естественной потерей после трансплантации [29, 10], а также с наличием воздуха в передней камере [13, 16].

В приведённом нами случае плотность эндотелиальных клеток спустя 16 мес. составила 1786 ± 231 кл/мм^2. Таким образом, потеря составила около 30 %. По данным литературы, потеря эндотелиальных клеток от ПЭК донора через 1, 2, и 5 лет после задней послойной кератопластики — составляет 34 %, 47 % и 72 % в указанные периоды соответственно [27]. По данным Van Dooren BT, с соавт., после 5–7 летней давности задней послойной кератопластики, ПЭК колебалась от 368 до 1576 кл/мм^2 [30].

Астигматизм спустя 16 месяцев составил $1{,}25 \pm 0{,}25$ D. Эти результаты наглядны по сравнению со средним астигматизмом в 4–6 Д после СКП [24]. По данным Melles, стабилизация рефракции и максимальная острота зрения достигаются при PLK в течение 6 мес. [20].

Задняя послойная кератопластика обладает следующими преимуществами перед сквозной кератопластикой:

1) малый риск интра- и постоперационных осложнений — инфекции, экспульсивные геморрагии, недостаточность раны, эндофтальмиты и прочее;
2) относительно быстрая реабилитация и редкие визиты к офтальмологу;
3) слабый индуцированный астигматизм;
4) отсутствие швов исключает васкуляризацию, а, следовательно, уменьшает вероятность реакции отторжения;
5) «травмостабильность» рубца после задней послойной кератопластики;
6) эффективное использование донорского материала — передние слои роговицы донора используются для передней послойной кератопластики.

Эти преимущества отмечают также другие авторы [19, 14, 26].

В настоящее время популярность задней послойной кератопластики при ЭЭД невысока по причине технической сложности и трудоемкости операции по сравнению с методиками эндокератопластики.

В то же время, достоинством задней послойной кератопластики по сравнению с последующими методиками эндотелиальной трансплантации, является низкая частота дислокаций благодаря наличию ложа в задних слоях роговицы реципиента.

По нашим данным, это является первым сообщением о применении задней послойной кератопластики при задней стромальной дистрофии роговицы.

СПИСОК ЛИТЕРАТУРЫ

1. *Бойко А. В.* Задняя частичная послойная кератопластика при посттравматических изменениях переднего отрезка: Автореф. дис. … канд. мед. наук. — М., 1978. — 20 с.

2. *Волков В. В. Дронов М. М.* К разработке хирургического метода лечения эндотелиально-эпителиальной дистрофии роговицы // I съезд офтальмологов республик Закавказья. — Сухуми, 1976.
3. *Гундорова Р. А., Бойко А. В.* Пересадка задних слоев роговицы при посттравматическом врастании эпителия // Матер. III науч. конференции офтальмологов Грузии. — Тбилиси, 1974. — С. 241–274.
4. *Мамиконян В. Р., Труфанов С. В.* Автоматизированная задняя послойная кератопластика в лечении буллезной кератопатии // Бюллетень СО РАМН. — 2009. — № 4. — С. 37–39.
5. *Оганесян О. Г., Нероев В. В., Гундорова Р. А., Воробьева М. А.* Первый опыт трансплантации десцеметовой мембраны // Офтальмология. — 2008. — Т. 5, № 4. — С. 18–22.
6. *Оганесян О. Г., Гундорова Р. А., Макаров П. В.* Глубокая послойная задняя кератопластика // Вестник офтальмологии. — 2006. — № 5. — С. 26–28.
7. *Тоцкая Т. Д.* Лечение вторичной эндотелиально-эпителиальной дистрофии роговицы методами сквозной и задней послойной кератопластики. Автореф. дис. ... канд. мед. наук. — М., 1991.
8. *Azar D. T., Jain S., Sambursky R., Strauss L.* Microkeratome-assisted posterior keratoplasty // J. Cataract Refract. Surg. — 2001. — Vol. 27, N 3. — P. 353–356.
9. *Barraquer J. I.* Lamellar keratoplasty (special techniques) // Ann. Ophthalmol. — 1972. — Vol. 4. — P. 437–469.
10. *Bourne W. M.* Endothelial cell loss after keratoplasty // Brightbill FS, ed Corneal Surgery. Theory, Technique and tissue. — St Louis: CV Mosby. — 1986. — P. 352–356.
11. *Busin M., Arffa R. C., Sebastiani A.* Endokeratoplasty as an alternative to penetrating keratoplasty for the surgical treatment of diseased endothelium: initial results // Ophthalmology. — 2000. — Vol. 107, N11. — P. 2077–2082.
12. *Crawford G. J., Stulting R. D., Waring G. O. et al.* The triple procedure. Analysis of outcome, refraction, and intraocular lens power calculation // Ophthalmology. — 1986. — Vol. 93, N 6. — P. 817–824.
13. *Eiferman R. A., Wilkins E. L.* The effect of air on human corneal endothelium // Am. J. Ophthalmol. — 1981. — Vol. 92, N 3. — P. 328–331.
14. *Gorovoy M. S.* Descemet-stripping automated endothelial keratoplasty // Cornea. — 2006. — Vol. 25, N 8. — P. 886–889.
15. *Katz H. R., Forster R. K.* Intraocular lens calculation in combined penetrating keratoplasty, cataract extraction, and intraocular lens implantation // Ophthalmology. — 1985. — Vol. 92, N 9. — P. 1203–1207.
16. *Kim E. K., Cristol S. et al.* Corneal endothelial damage by air bubbles during phacoemulsification // Arc hives of ophthalmology. — 1997. — Vol. 115, N 1. — P. 81–88.
17. *Melles G. R., Binder P. S., Anderson J. A.* Variation in healing throughout the depth of long-term, unsutured, corneal wounds in human autopsy specimens and monkeys // Arch Ophthalmol. — 1994. — Vol. 112, N 1. — P. 100–109.
18. *Melles G. R. J.* Sutureless posterior lamellar keratoplasty // Cornea. — 2002. — Vol. 21, N3. — P. 325–327.
19. *Melles G. R. J., Egging F. A., Lander F. et al.* A surgical technique for posterior lamellar keratoplasty // Cornea. — 1998. — Vol. 17, N 6. — P. 618–626.
20. *Melles G. R. J., Lander F. Van Dooren et al.* Preliminary clinical results of posterior lamellar keratoplasty through a sclerocorneal pocket incision // Ophthalmology. — 2000. — Vol. 107, N 10. — P. 1850–1857.
21. *Melles G. R. J., Lander F., Nieuwendaal C. P.* The future of lamellar keratoplasty // Curr. Opin. Ophthalmol. — 1999. — Vol. 10. — P. 253–259.
22. *Melles G. R. J., Binder P. S.* Wound healing in . sutured and unsutured corneal wound // Arch. Ophth. — 1990. — Vol. 108, — P. 1460–1469.
23. *Neroev V., Gundorova R., Oganesyan O. et al.* Our experience of descemet stripping lamellar endothelial keratoplasty on the materials of optical coherence tomography, confocal microscope and corneal hysteresis // Joint Congress of SOE/AAO: Abstracts. — Vienna, 2007. — P. 153.
24. *Pineros O. E., Cohen E. J., Rapuano C. J. et al.* Triple vs nonsimultaneous procedures in Fuchs' dystrophy and cataract // Arch. Ophthalmol. — 1996. — Vol. 114, N 5. — P. 525–528.
25. *Polack F. M.* Posterior lamellar keratoplasty // Rev. Peru Oftalmol. — 1965. — Vol. 2 — P. 62–64.
26. *Terry M. A., Ousley P. J.* Endothelial Replacement Without Surface Corneal Incisions or Sutures Topography of the Deep Lamellar Endothelial Keratoplasty Procedure // Cornea. — 2001. — Vol. 20, N 1. — P. 14–18.
27. *Terry M. A., Shamie N., Shah A. K. et al.* Endothelial Keratoplasty: Graft Survival and Endothelial Cell Loss at 5 Years and Beyond // Invest // Ophthalmol. Vis. Sci. — 2009. — Vol. 50 — E-Abstract 1236.
28. *Tillet C. W.* Posterior lamellar keratoplasty // Am. J. Ophthalmol. — 1956. — Vol. 41, N 3 — P. 530–533.
29. *Treffers W. F.* Human corneal endothelial wound repair: *in vitro* and *in vivo* // Ophthalmol. — 1982. — Vol. 89, N 6 — P. 605-613.
30. *van Dooren B. T., Mulder P. G., Nieuwendaal C. P. et al.* Endothelial cell density after posterior lamellar keratoplasty: five- to seven-year follow-up // Am. J. Ophthalmol. — 2007. — Vol. 144, N 3. — P. 471–473.
31. *von Hippel A.* Eine neue Methode der Hornhaut transplantation // Graefes Arch. Ophthalmol. — 1888. — Vol. 34, — P. 108.

POSTERIOR LAMELLAR KERATOPLASTY IN CASE OF NONENDOTHELIAL CORNEAL PATHOLOGY

Oganesyan O. G., Neroev V. V., Gundorova R. A., Danilova D. U., Smetanina M. A.

✧ **Summary.** Clinical study of posterior lamellar keratoplasty in case of nonendothelial corneal pathology

(posterior stromal lattice corneal dystrophy) is presented. Patient 66 years old, underwent posterior lamellar keratoplasty in both eyes. We didn't observe any complications during the surgery. The transparency of the cornea was achieved in both eyes. Visual acuity increased from 0.02 (OD) 0.03 (OS) to 0.5 and 0.4. Endothelial cells density was 1786 ± 231 cell/ mm^2. Authors discuss possible alternative methods of surgical treatment of this pathology and a cause of its failure. This report is the first in ophthalmology that describes the use of posterior lamellar keratoplasty in cases of stromal corneal dystrophies.

✧ **Key words:** deep lamellar endothelial keratoplasty; descemet's stripping endothelial keratoplasty; descemet stripping automated endothelial keratoplasty; descemet membrane endothelial keratoplasty.

Сведения об авторах:

Оганесян Оганес Георгиевич — старший научный сотрудник, к. м. н. ФГУ МНИИ глазных болезней им. Гельмгольца.
105062, Москва, ул. Садовая-Черногрязская 14/19.
E-mail: oftalmolog@mail.ru.

Нероев Владимир Владимирович — главный офтальмолог Минсоцздрава РФ, директор ФГУ МНИИ ГБ им. Гельмгольца, профессор.
ФГУ МНИИ глазных болезней им. Гельмгольца.
105062, Москва, ул. Садовая-Черногрязская 14/19.
E-mail: igb.ru@mail.ru.

Гундорова Роза Александровна — руководитель отдела травматологии, реконструктивной, пластической хирургии и глазного протезирования, профессор.
ФГУ МНИИ глазных болезней им. Гельмгольца.
105062, Москва, ул. Садовая-Черногрязская 14/19.
E-mail: igb.ru@mail.ru.

Данилова Дарья Юрьевна — научный сотрудник, к. м. н.
ФГУ МНИИ глазных болезней им. Гельмгольца.
105062, Москва, ул. Садовая-Черногрязская 14/19.
E-mail: dasha_@inbox.ru.

Сметанина Мария Анатольевна — аспирант.
ФГУ МНИИ глазных болезней им. Гельмгольца.
105062, Москва, ул. Садовая-Черногрязская 14/19.
E-mail: missmary@yandex.ru.

Oganesyan Oganes Georgievich — MD, PhD.
Moscow Helmholtz Eye Research Institute.
105062, Moscow, Sadovaya-Chernogriazskaya 14/19.
E-mail: oftalmolog@mail.ru.

Neroev Vladimir Vladimirovich — chief ophthalmologist of the Ministry of Health and Social Development of the Russian Federation. Moscow Helmholtz Eye Research Institute.
105062, Moscow, Sadovaya-Chernogriazskaya 14/19.
E-mail: igb.ru@mail.ru.

Gundorova Rosa Alexandrovna — MD, PhD, head of ophthalmotraumatology department.
Moscow Helmholtz Eye Research Institute.
105062, Moscow, Sadovaya-Chernogriazskaya 14/19.
E-mail: igb.ru@mail.ru.

Danilova Daria Urievna — MD, PhD, research fellow .
Moscow Helmholtz Eye Research Institute.
105062, Moscow, Sadovaya-Chernogriazskaya 14/19.
E-mail: dasha_@inbox.ru.

Smetanina Marya Anayolievna — MD, aspirant.
Moscow Helmholtz Eye Research Institute.
105062, Moscow, Sadovaya-Chernogriazskaya 14/19.
E-mail: missmary@yandex.ru.