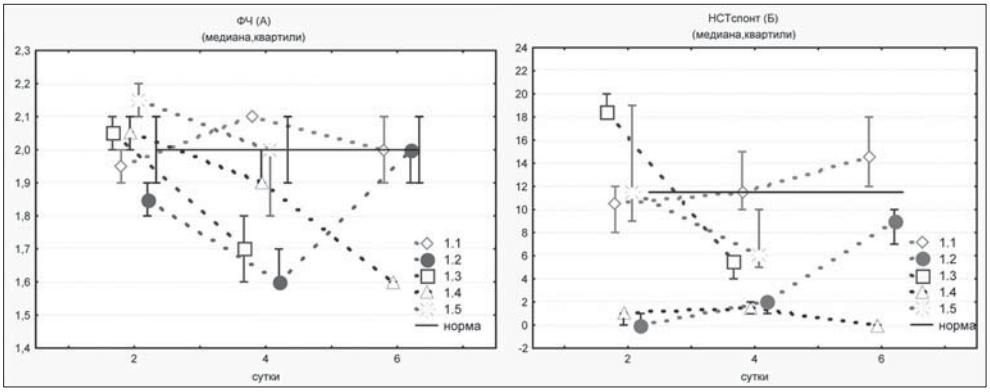

Рис. 2. Динамика показателей фагоцитарной активности клеток: ФЧ, шт. (А), НСТспонт, % (Б) в крови животных.

вотных экспериментальных групп в наибольшей степени происходили на 2-4-е сутки исследования. В основной группе 1.1 сдвиг лейкоцитарной формулы вправо, отмеченный на 2-е сутки, исчезает к 6-м суткам исследования.

Таким образом, ксенотрансплантация ККП не только не сопровождается увеличением воспалительной реакции, но и приводит к уменьшению воспалительного ответа, вызванного ОТП.

Результаты сравнительного анализа показателей фагоцитарной активности нейтрофильных лейкоцитов представлены в табл.2. и на рис. 2.

На 2-е сутки исследования значимых изменений показателей фагоцитоза не было. На 4-е сутки отмечается повышение ФИ и ФЧ в основной группе, по сравнению с нормой и контролем (pD=0,04; pN-K=0,009; pU=0,006) с последующей нормализацией. Отметим, что в основной группе снижения функциональной активности фагоцитов (НСТсп. и НСТинд.) не выявлено на протяжении всего эксперимента (pD≤0,05).

Для оценки аллергической реакции 3-го типа и функции фагоцитарной системы нами были оценены уровни циркулирующих иммунных комплексов. На 2-е сутки выявлено существенное повышение количества ЦИК в крови животных основной группы 1.1 по сравнению с нормой и контролем (pD=0,0001; pN-K=0,006; pU≤0,0002). Однако уже на 4-е сутки этот показатель нормализовался в основной 1.1 и контрольной 1.2 группах (pD≤0,05) и был существенно ниже, чем в контрольных группах 1.3, 1.5 (pU≤0,0001).

Таким образом, установлено ограничение системной воспалительной реакции, сохранность неспецифической резистентности и отсутствие сенсибилизации при ОТП под воздействием ксенотрансплантации ККП.

ЛИТЕРАТУРА

1. *Бруслик В.Г., Островерхов Г.Е., Шиманко И.И.* Трансплантация изолированных клеток печени в лечении острой печеночной недостаточности // Успехи гепатологии. — Тбилиси. — 1982. — С. 40.

2. Иммунологические методы/Под ред. Г. Фримеля. — Пер. с нем. — М.: Медицина. — 1987. — 472 с.

3. *Луговская С.А., Морозова В.Т., Почтарь М.Е., Долгов В.В.* Лабораторная гематология. — М., 2002. — 120 с.

4. *Лефковитс И., Пернис Б.* Иммунологические методы исследований: Пер. с англ. — М.: Мир, 1988. — 530 с.

5. *Назаренко Г.И., Кишкун А.А.* Клиническая оценка результатов лабораторных исследований. — М.: Медицина, 2000. — 544 с.

6. *Фишер А.* Физиология и экспериментальная патология печени. — Будапешт, 1961. — 230 с.

7. *Liu K.X., Kato Y., Matsumoto K.*, et. al. Characterization of the enhancing effect of protamine on the proliferative activity of hepatocyte growth factor in rat hepatocytes /Pharm Res. — 2009. — Vol. 26, №4. — P. 1012-1021.

8. *Makowka L., Lee G., Cobourn C.S.* Allogenic hepatocyte transplantationintheratspleenundercyclosporineimmunosupression// Transplantation. — 1986. — Vol.5. — P. 537-541.

9. *Makowka L., Rostein L.E., Falk R.E.* Cellular trasplantation in the treatment of experimental hepatic failure // Science. — 1980. — Vol. — 210. — P. 901-903.

10. *Shimizu M., Takakuwa Y., Nitta S.*, et al. Study of stimulation-secretion coupling in a flow culture system: periodic secretion of hepatocyte growth factor by interleukin-1 alpha-stimulated human embryonic lung fibroblasts/ Biochim. Biophys. Acta. — 2001. — Vol.1244, №2-3. — P.357-362.

11. *Wolf H.K., Michalopoulos G.K.* Hepatocyte regeneration in acute fulminant and subfulminant hepatitis: a study of proliferating cell nuclear antigen expression // Hepatology. — 1992. — Vol.15. — P. 707-713.

Адрес для переписки: 664079 Иркутск, Юбилейный, 100, а/я 23,
Светлана Александровна Лепехова — к.б.н., заведующая ОЭХ НЦРВХ СО РАМН.
E-mail: lepekhova sa@mail.ru 407-666.

© ЧЕРТОВСКИХ М.Н., ФЛОРЕНСОВА Е.В., КУЛИНИЧ С.И. — 2009

ВОЗМОЖНЫЕ ПУТИ УЛУЧШЕНИЯ ДИАГНОСТИКИ ТРУБНОЙ БЕРЕМЕННОСТИ В ПЛАНЕ ВЫПОЛНЕНИЯ ОРГАНОСОХРАНЯЮЩИХ ОПЕРАЦИЙ

М.Н. Чертовских, Е.В. Флоренсова, С.И. Кулинич
(Иркутский государственный институт усовершенствования врачей, ректор — д.м.н., проф. В.В. Шпрах, кафедра акушерства и гинекологии, зав. — д.м.н., проф. С.И. Кулинич)

Резюме. Ретроспективный анализ 710 историй болезни прооперированных по поводу трубной беременности показал, что обнаружение плодного яйца на догоспитальном этапе до появления признаков прерывания возможно в 96% наблюдений. На ранних стадиях развития (4-6 недель), находящееся в трубе эктопическое плодное яйцо, имеет эхографические признаки, значительно отличающиеся от таковых при маточной беременности. Отсутствие при этом глубоких морфологических изменений трубы, вызванных инвазией трофобласта, позволяют успешно реализовывать органосохраняющие операции. Высокочувствительным и специфичным методом диагностики персистенции трофобласта в раннем послеоперационном периоде является ЦДК с импульсной допплерометрией.

Ключевые слова: эктопическая беременность, персистенция трофобласта.

THE POSSIBLE WAYS OF IMPROVEMENT OF DIAGNOSTICS OF TUBE PREGNANCY BY CARRYING-OUT THE ORGANS PRESERVATING OPERATIONS

M.N. Chertovskikh, E.V. Florensova, S.I. Kulinich
(Irkutsk State Institute for Postgraduate Medical Education)

Summary. The Retrospective analysis of 710 case records operated in occasions of the tube pregnancy has shown, that the detection of fetal eggs at a pre-hospital period before the attributes of interruption is possible in 96% of supervision. At early stages of the development (4-6 weeks), the ectopic fetal egg found in tube has the echographic indications that considerably differ of the uterine pregnancy.The absence of deep morphological tube changes caused by the trophoblast infestation in such occasions allows to carry-out the organ preservating operations successfully. The CDB with the impulse dopplerometry is a highly sensitive and specific method of trophoblast persistence diagnostics in the early postoperative period.

Key words: the ectopic pregnancy, the trophoblast persistance.

Из числа экстренных оперативных вмешательств ежегодно проводимых в нашем центре, около 48% составляют операции по поводу эктопической беременности.

Своевременная, ранняя диагностика трубной беременности решает несколько проблем: смягчает ургентность ситуации, снижает риск операционных и анестезиологических осложнений, позволяет воспользоваться операцией выбора-лапароскопией, при которой возможно проведение эффективного органосохраняющего (ОСО) лечения. [5,7,8]

Цель исследования: оценить возможности улучшения ранней диагностики трубной беременности и повышения числа органосохраняющих операций.

Материалы и методы

Проведён ретроспективный обзор 710 историй болезни прооперированных эндоскопическим доступом по поводу трубной беременности за период с 2003 по 2009г.г. в гинекологическом отделении Городского Перинатального Центра г. Иркутска.

Ультразвуковое исследование (УЗИ) органов малого таза проводили с помощью аппарата APOGEE — 800 (США) и ALOKA — 500 (Япония), в реальном масштабе времени с использованием секторных датчиков.

Лапароскопическое исследование органов малого таза производили по общепринятой методике, с помощью эндоскопического оборудования фирмы «KARL STORZ» (Германия), «OLYMPUS» (Япония).

Результаты и обсуждение

Возраст больных варьировал от 16 до 43 лет, и в среднем составил 28,2 ± 0,5 года, т.е. это были женщины активного репродуктивного возраста, часть из них первобеременные. Нарушения овариально-менструального цикла до заболевания отмечены только у 4,6% обследованных.

Лечение по поводу ВЗОМТ, ранее получали 67,8% пациенток. Причём, специфические возбудители были выявлены у 26,8 % .

При обследовании репродуктивной функции выявлено, что 14% пациенток страдали первичным или вторичным бесплодием.

Оперативные вмешательства на придатках матки в анамнезе перенесли 10,3% пациенток. Из них, по поводу ВЗОМТ 1,1%, трубно-перитонеального бесплодия-5,6%, эктопической беременности 3,6% больных.

На фоне спокойного анамнеза, внематочная беременность наступила у 14% пациенток.

Количество выполненных органосохраняющих операций при трубной беременности остается стабильным на протяжении последних 5 лет и составляет в среднем 23%.

На догоспитальном этапе для ранней диагностики внематочной беременности нами широко применялись мочевые «экспресс-тесты», как общедоступные и простые методы диагностики.

Результаты наблюдений более тысячи пациенток, с верифицированной трубной беременностью, показали его высокую информативность (98% положительных результатов), что опровергает сложившееся мнение о недостаточной диагностической ценности мочевых тестов [9]. Пороговый уровень β-ХГЧ (25-50 МЕ) регистрируемый большинством тестов, позволяет выделить группу пациенток с нарушениями менструального цикла, нуждающуюся в незамедлительном углубленном дообследовании.

Положительный результат тестирования либо повышенный уровень β-ХГЧ определял показания к проведению ультразвукового исследования с целью определения локализации плодного яйца.

В нашей работе были изучены и определены некоторые особенности ультразвуковой диагностики трубной беременности.

Исследования показали, что на ранних стадиях развития (4-6 недель), находящееся в трубе эктопическое плодное яйцо, имеет эхографические признаки, значительно отличающиеся от таковых при маточной беременности. [10] Оно выявляется как образование солидной структуры, шаровидной формы, повышенной эхогенности, средней звукопроводимости. Амниотическая и хориональная полости в значительном числе наблюдений не идентифицируются. Характерным признаком является четкая визуализация наружных границ, обусловленная слабой выраженностью децидуальной реакции эндосальпинкса. Наружный диаметр плодного яйца ранних сроков может колебаться от 5 до 25 мм.

При обнаружении в области придатков матки образования, подозрительного на эктопическое плодное яйцо, следует иметь в виду, что сходными эхографическими признаками могут обладать опухолевидные образования и опухоли яичника (желтое тело, тератома).[2]

Основным дифференциально-диагностическим симптомом является эффект «соскальзывания» при тракциях вагинального датчика и форсированном дыхании пациентки. При этом труба с эктопическим плодным яйцом смещается относительно яичника. В отсутствии связи обнаруженного придаткового образования с яичником, необходимо исключить субсерозную миому или добавочный рог матки, а, так же увеличенную трубу воспалительного генеза.

Трансвагинальная эхография с использованием ЦДК и импульсной допплерометрией является методом, завершающим неинвазивный этап диагностики трубной беременности. Её результаты во многом определяют дальнейшую врачебную тактику: проведение диагностической или лечебной лапароскопии, и выбора метода органосохраняющей операции.

Выбор органосохраняющей методики на нашем материале в основном зависел от локализации плодного яйца в маточной трубе и стадии развития заболевания. Это основывалось на данных ультразвукового исследования и визуального осмотра трубы во время операции. Первостепенное значение отдавалось данным цветового допплеровского картирования, объективно отражающего степень инвазии эктопического трофо-

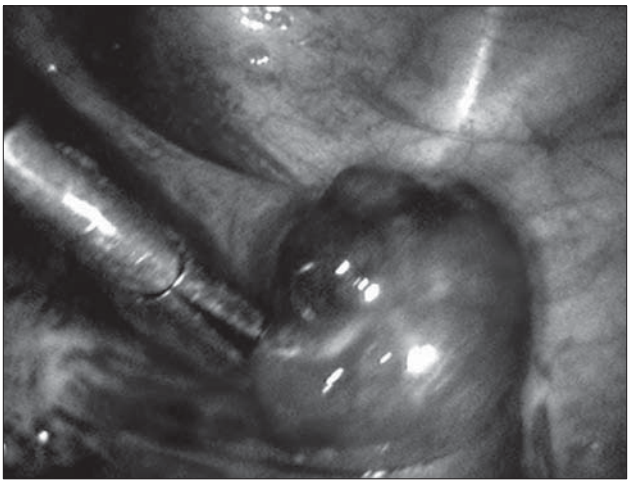

Рис. 1. Персистенция хориона после органосохраняющей операции методом ЛСТ

бласта в стенку трубы. Исследования показали, что при слабой васкуляризации плодовместилища, наличии признаков прерывания беременности (появления ретрохориальной гематомы, снижения количества цветовых сигналов по ЦДК), локализации плодного яйца в фимбриальном или в ампулярном отделах — методом выбора является выдавливание плодного яйца из трубы, с наименьшей её травмой.

При сформировавшемся трубно-плацентарном кровотоке, т.е. в сроках приближающихся к 6-7 неделям (2-3 недели задержки менструации), отсутствии признаков прерывания, а также при локализации плодного яйца в истмическом отделе маточной трубы-предпочтительнее выполнять сальпинготомию.

Исследования показали, что правильная оценка всех данных ТБ (сроков гестации, размеров, локализации, степени нидации в стенку трубы), адекватный метод операции позволил повысить процент сохранения труб в 2 раза.

Персистенция трофобласта — одно из основных осложнений после органосохраняющих операций при трубной беременности, требующее повторного хирургического вмешательства и удаления сохраненной трубы. [3,8]

Поэтому, необходимым условием проведения любой из органосохраняющих операций является возможность осуществлять эффективный контроль за состоянием оперированной трубы. Диагностика этого осложнения в раннем послеоперационном периоде до настоящего времени осуществляется лишь по отсутствию снижения β-ХГЧ в послеоперационном периоде при динамическом (2-3 недельном) контроле и подъеме концентрации данного гормона в крови к 9-10 суткам т.е. не исключена возможность персистенции трофобласта уже после выписки больной из стационара. [6]

Опираясь на имеющиеся сообщения в литературе о возможности диагностики персистенции трофобласта по характерной картине ЦДК и низкорезистентному кровотоку в сосуде питающем трофобласт [1], всем пациенткам после ОСО на фоне определения β-ХГЧ в сыворотке крови (1,3 и 5 сутки) проводилось УЗИ с импульсной допплерометрией плодовместилища в режиме ЦДК на 5 сутки послеоперационного периода.

В результате проведенных исследований у 23 пациенток на 5 сутки послеоперационного периода были выявлены усиление васкуляризации плодовместилища с ИР кровотока 0,46. Вместе с тем, уровень β-ХГЧ в сыворотке крови не позволял высказаться в пользу персистенции трофобласта, поскольку оставался либо на прежних цифрах, либо был ниже изначального уровня. Для 5 суток такая динамика возможна как для персистенции, так и для вариантом нормы [3].

Повторная лапароскопия и дальнейшее морфологическое исследование удаленной маточной трубы подтвердили наличие персистирующего трофобласта с формирующимся плацентарным полипом. В остальных случаях результаты ЦДК отрицали персистенцию (ИР не менее 0,65). Контроль уровня β-ХГЧ показал, что в среднем снижение уровня β-ХГЧ до порогового наступило у 85 (75%) больных к 10 суткам, у остальных к 15-20 суткам (25%) послеоперационного периода.

В результате проведенных исследований мы пришли к заключению, что диагностика персистенции трофобласта по характерной картине ЦДК и низкорезистентному кровотоку в сосуде питающем трофобласт, является высокочувствительным и специфичным методом (Рис. 2,3). Она даёт возможность выявить или предположить осложнение уже к 5 суткам послеоперационного периода, особенно с контролем β-ХГЧ.

При нормальном течении послеоперационного периода, к 5 суткам мы наблюдали падение уровня гормона более чем в 2 раза, а по данным УЗИ маточная труба либо не визуализировалась, либо определялась за счёт отёка. В дальнейшем всем пациенткам амбулаторно с интервалом в 7 суток проводился забор β-ХГЧ, до установления пороговых значений. При необходимости повторяли УЗИ с ЦДК.

Из общего числа, 163 (22,9%) пациенткам были выполнены органосохраняющие операции методами ВПЯ и ЛСТ. 14 (8,5%) пациенток взяты на релапаротомию для удаления маточной трубы из-за персистенции трофобласта. Анализ показал, что во всех случаях неудач нарушались показания к ОСО, срок гестации превышал 6-7 недель, недооценивались локализация и степень нидации.

В послеоперационном периоде (с 1 суток), всем пациенткам назначалась ранняя физиотерапия.

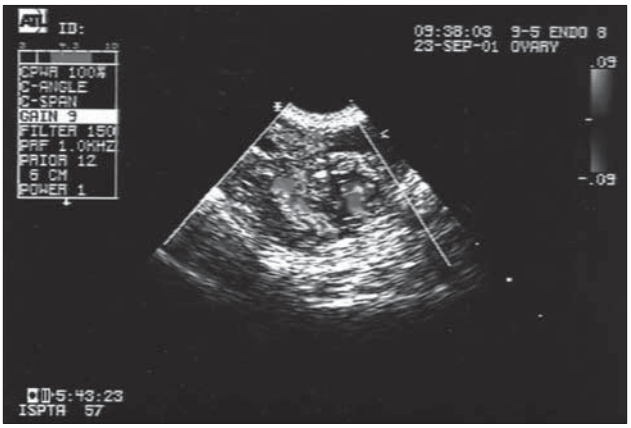

Рис. 2. Персистенция хориона в трубе после органосохраняющей операции. ЦДК (выявляется выраженная васкуляризация стенок трубы).

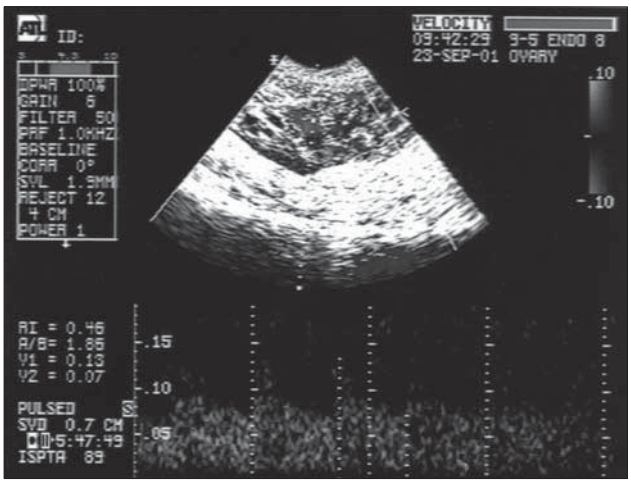

Рис. 3. Персистенция хориона (тот же случай). Режим импульсной допплерометрии (выявляется низкорезистентный кровоток в артериальных сосудах трубы).

Преформированным методом наряду с традиционными физическими факторами нами впервые применена ДЭНАС терапия (электроимпульсное воздействие на акупунктурные точки). Результаты наблюдений этой группы больных показали высокую эффективность данной методики. Более раннее восстановление менструального цикла, меньшее число рецидивов заболевания по сравнению с группами контроля (в среднем на 12,5%).

На протяжении 24 месяцев после операции за пациентами осуществлялось диспансерное наблюдение. В течение первых 3-6 месяцев на фоне барьерной контрацепции проводился курс реабилитационной терапии, направленный на выявление и устранение факторов способствующих наступлению эктопической беременности и предупреждению повторной.

Маточная беременность после ВПЯ наступила у 45% пациенток. После операции по методу ЛСТ эти показатели составили 16%.

Повторная эктопическая беременность в оперированной трубе наступила у 3,5% после ВПЯ, и у 18,5% после ЛСТ.

Безусловно, наиболее показательным в реабилитации репродуктивной функции является наступление маточной беременности, у женщин с единственной трубой на которой была проведена органосохраняющая операция. Таких случаев, у нас накоплено 11, причём все они оперированы методом ВПЯ.

Таким образом, при изучении отдаленных результатов органосохраняющего лечения трубной беременности различными методами выявлено, что для сохранения репродуктивной функции предпочтительнее ВПЯ.

Таким образом, основным принципом ультразвуковой диагностики ТБ на догоспитальном этапе должно быть не выявление косвенных общеизвестных признаков заболевания, которые на ранних стадиях не имеют существенного значения, а целенаправленный поиск эктопического плодного яйца, мотивированный отсутствием маточной беременности при положительном результате тестирования β-ХГЧ.

Обнаружение плодного яйца до появления признаков прерывания возможно в 96% наблюдений за счет его морфологической сохранности, обусловленной стадией развития заболевания.

Успешная реализация органосохраняющих операций возможна лишь в случае отсутствия глубоких морфологических изменений трубы, вызванных инвазией трофобласта, т.е. до 6 недельного срока, а, следовательно, напрямую зависит от наиболее ранней диагностики заболевания.

Высокочувствительным и специфичным методом диагностики персистенции трофобласта после ОСО в раннем послеоперационном периоде является ЦДК с импульсной допплерометрией.

Основной целью ОСО должно быть сохранение органа и функциональной способности трубы.

ЛИТЕРАТУРА

1. *Апарцин М.С.* ЦДК — основа дифференциальной диагностики осложнений после абортов и родов. // Эхография. — 2001. — Т.2, № 3. — С. 332.
2. *Давыдов А.И.* Возможности трансвагинальной эхографии в диагностике заболеваний внутренних половых органов: Дис. канд. мед. наук. — М. — 1989.
3. *Затонских Л.В., Штыров С.В., Бреусенко В.Г.* и др. Эффективность различных методов исследования в комплексной диагностике внематочной беременности//Эндоскопия в гинекологии. / Под редакцией Кулакова В.И., Адамян Л.В. — М., 1999. — С. 249.
4. *Кира Е.Ф., Беженарь В.Ф., Рухляда Н.Н.* Качество жизни женщин после хирургического лечения эктопической беременности. // Журн. акуш. и женск. бол. — 2000. — С. 30-34.
5. *Кулаков В.И., Адамян Л.В., Киселёв С.И.* Диагностика и хирургическая лапароскопия в гинекологии//Международный конгресс эндоскопии в диагностике и лечении патологии матки (с курсом эндоскопии). — М., 1997. — С. 15.
6. *Маркова Е.А., Кузнецова Т. А., Востриков В.В.* Опыт диагностики и лечения персистенции трофобласта после эндоскопических операций при трубной беременности//Эндоскопия в гинекологии/Под ред. В.И. Кулакова, Л.В. Адамян. — М., 1999. — С. 456.
7. *Медведев М.В., Зыкин Б.И., Хохолин В.Л., Стручкова И.Ю.* Дифференциальная диагностика в гинекологии. — М.: Видар, РАВУЗДПГ. — 1997.
8. *Савельева Г.М., Фёдорова И.В.* Лапароскопия в гинекологии. — М.: ГЭОТАР Медицина. — 2000. — 328 с.
9. *Стрижаков А.Н., Давыдов А.И., Шахламова М.Н., Белоцерковцева Л.Д.* Внематочная беременность. — М.: Медицина. — 1998. — С. 9-102 .
10. *Флоренсова Е.В., Апарцин М.С.* Роль эхографии в диагностике внематочной беременности на догоспиталном этапе // Журн. Эхография. — 2001. — № 4. — Т. 3. — С. — 344-348.

Адрес для переписки: 664079, Иркутск, м/р Юбилейный, 100, ИГИУВ.
С.И. Кулинич — зав. кафедры, проф., д.м.н.

© ПУСЕВА М.Э., МИХАЙЛОВ И.Н., РУДАКОВ А.Н. — 2009

ЧРЕСКОСТНЫЙ ОСТЕОСИНТЕЗ ПРИ ПОСТТРАВМАТИЧЕСКОЙ ЛУЧЕВОЙ КОСОРУКОСТИ

М.Э. Пусева[1,2], И.Н. Михайлов[1], А.Н. Рудаков[1]
([1]Научный центр реконструктивной и восстановительной хирургии СО РАМН, Иркутск,
директор — член-корр. РАМН, д.м.н., проф. Е.Г. Григорьев;
[2]Иркутский государственный институт усовершенствования врачей, ректор — д.м.н., проф. В.В. Шпрах)

Резюме. В статье изложена технология лечения пациентов с посттравматической лучевой косорукости вследствие сросшегося в неправильном положении перелома дистального метаэпифиза лучевой кости на основе метода чрескостного остеосинтеза стержневыми аппаратами с сохранением ротационной функции в раннем послеоперационном периоде. Определены показания и противопоказания к выполнению остеосинтеза, освещены вопросы материально-технического обеспечения, предоперационной подготовки и послеоперационного ведения. Детализирована техника выполнения остеосинтеза при удлинении лучевой кости.

Ключевые слова: чрескостный остеосинтез, лучевая кость.

PEROSSEOUS OSTEOSYNTHESIS IN POSTTRAUMATIC RADIAL CLUBHAND

M.E. Puseva[1,2], I.N. Mikhailov[1], A.N. Rudakov[1]
([1]Scientific Center of Reconstructive and Restorative Surgery SB RAMS, Irkutsk;
[2]Irkutsk State Institute for Advanced Medical Training)