© А.И. Андреев, И.М. Сайфутдинов, А.Ю. Анисимов, 2011

УДК 616.149-005.6-072.1:616-073.432.19+616.37-002.4

ВОЗМОЖНОСТИ ЭНДОСКОПИЧЕСКОЙ УЛЬТРАСОНОГРАФИИ В ДИАГНОСТИКЕ ТРОМБОЗА ВЕН ПОРТАЛЬНОЙ СИСТЕМЫ У БОЛЬНЫХ ИНФИЦИРОВАННЫМ ПАНКРЕОНЕКРОЗОМ

***АНДРЕЙ ИВАНОВИЧ АНДРЕЕВ**, врач-хирург отделения хирургии МУЗ «Городская больница скорой медицинской помощи № 1», Казань [8-987-293-51-64]*
***ИЛЬЯС МАРАТОВИЧ САЙФУТДИНОВ**, канд. мед. наук, зав. отделением эндоскопии ГУ Межрегиональный клинико-диагностический центр МЗ РТ, Казань*
***АНДРЕЙ ЮРЬЕВИЧ АНИСИМОВ**, докт. мед. наук, профессор кафедры скорой медицинской помощи, медицины катастроф и мобилизационной подготовки здравоохранения ГОУ ДПО «Казанская государственная медицинская академия Федерального агентства по здравоохранению и социальному развитию», зам. главного врача по медицинской части МУЗ «Городская больница скорой медицинской помощи № 1», Казань [(843) 221-36-70]*

Реферат. На основании изучения эффективности применения эндоУЗИ в диагностике тромбоза сосудов портальной системы у 45 пациентов, перенесших воспаление поджелудочной железы, установлено, что инфицированный панкреонекроз сопровождается развитием морфологических изменений стенки сосудов портальной системы, приводящих к тромбозу.
Ключевые слова: тромбоз сосудов портальной системы, эндоУЗИ.

POSSIBILITIES OF ENDOSCOPIC ULTRASONOGRAPHY IN THE DIAGNOSTICS OF PORTAL VEIN THROMBOSIS IN PATIENTS WITH INFECTED PANCREATIC NECROSIS

A.A. ANDREYEV, I.M. SAYFOUTDINOV, A.Y. ANISIMOV

Abstract. Infected pancreatic necrosis is accompanied by development of morphological changes in the walls of portal vessels which result to thrombosis. Due to this fact 45 patients are investigated to rate the efficiency of endoultrasonography in the diagnostics of portal vein thrombosis.
Key words: portal vein thrombosis, endoultrasonography.

Введение. В последние годы во многих странах мира получил широкое распространение метод эндоскопического ультразвукового исследования — эндоУЗИ [5, 6]. В России эндоУЗИ не получило широкого практического применения и остается предметом научных исследований небольшого количества медицинских центров, а публикации по этому вопросу единичны [1, 2]. Из-за недостатка опыта остаются малоизученными методика проведения исследования, эхосемиотика заболеваний, возможности и клиническая значимость метода. В частности, до настоящего времени недостаточно изучена эхографическая семиотика у больных тромбозом сосудов портальной системы [3, 4, 7]. Не определены диагностические критерии, позволяющие оценить степень варикозной трансформации вен пищевода и желудка, а также динамику заболевания. Это зачастую не позволяет клиницистам выбрать оптимальную тактику лечения и своевременно подвергнуть пациента операции в том случае, если возможности консервативной терапии исчерпаны, либо отказаться от нее при наличии у больного общих противопоказаний. Эти факторы и побудили нас выяснить актуальность метода эндоУЗИ в диагностике тромбоза сосудов портальной системы.

В связи с этим *цель* настоящего исследования — изучить методом эндоскопической ультрасонографии частоту возникновения и характер патоморфологических изменений в сосудах портальной системы у больных инфицированным панкреонекрозом (ИП).

Материал и методы. ЭндоУЗИ было выполнено 45 пациентам. На начальном этапе исследования были выполнены исследования у 10 здоровых добровольцев (контрольная группа — 1-я). Мужчин было 7 (70%), женщин — 3 (30%). Средний возраст составил 45 лет. Затем было обследовано 35 пациентов, ранее перенесших ИП (основная группа — 2-я). Из пациентов 2-й группы мужчин было 24 (69%) человека, женщин — 11 (31%). Средний возраст составил 49 лет.

Исследование проведено с помощью ультразвукового гастровидеоскопа GF серии UM 160 фирмы «Olimpus». Подготовка больных к эндоУЗИ-исследованию не отличалась от таковой при обычной эзофагогастродуоденоскопии (ЭГДС): перед исследованием пациенты не принимали пищу в течение 12 ч, жидкость — в течение 4 ч.

В конце исследования желудок заполняли дегазированной водой до 500 мл для более детального изучения поверхностных структур.

Результаты и их обсуждение. Проведенный анализ полученных результатов показал, что в контрольной группе у клинически здоровых добровольцев вены пищевода и желудка не визуализируются, тромботические массы в просвете вен портального бассейна не определяются.

В основной группе тромбоз в сосудах портальной системы при проведении эндоУЗИ был выявлен у 12 больных (34,3% наблюдений), из них у 3 пациентов (25% наблюдений) тромб локализовался в селезеночной вене, а у 9 (75% наблюдений) — в воротной вене *(рис. 1)*.

Характерными эндосонографическими признаками тромбоза сосудов портальной системы были расширение спленопортального ствола, наличие на его протяжении флебэктазов. Диаметр воротной вены у 8 человек (66,6% наблюдений) составил от 20 до 25 мм (значительное расширение). У 2 (16,6%) имело место умеренное расширение до 18 мм. Диаметр селезеночной вены составил от 8 до 19 мм *(рис. 2)*.

Развитие тромбоза воротной вены и ее ветвей обусловливает грубые гемодинамические нарушения в бассейне воротной вены, исходом которых является развитие порто-портальной коллатеральной венозной сети, а также расширение подслизистых вен дна желудка и пищевода.

Из 12 больных, у которых был диагностирован тромбоз сосудов портальной системы, у 10 больных (83,3% наблюдений) были выявлены варикозно-расширенные вены (ВРВ) различной локализации и степени выраженности, в том числе у 4 больных (40% наблюдений) — ВРВ пищевода, у 6 (60% наблюдений) — ВРВ кардиального отдела желудка.

При этом по результатам эндоУЗИ у 4 (40%) больных была выявлена 1-я, у 4 (40%) — 2-я, у 2 (20%) — 3-я степень варикозной трансформации вен по А.Г. Шерцингеру (1986).

Для выявления достоверности метода эндоУЗИ при диагностике тромбоза сосудов портальной системы полученные при эндоэхографии данные сравнивали с результатами УЗИ.

В основной группе тромбоз сосудов портальной системы при проведении УЗИ был выявлен у 10 больных (28,5% наблюдений), из них у 1 пациента (10% наблюдений) тромб локализовался в селезеночной вене, а у 9 (90% наблюдений) — в воротной вене.

Диагностика тромбоза селезеночной вены ввиду ее анатомического расположения при УЗИ крайне затруднительна. Определение расположения селезеночной вены относительно поджелудочной железы вызывает значительные трудности. При этом ее топографическое расположение имеет большое значение при решении вопроса об оперативном вмешательстве по поводу внепеченочной портальной гипертензии.

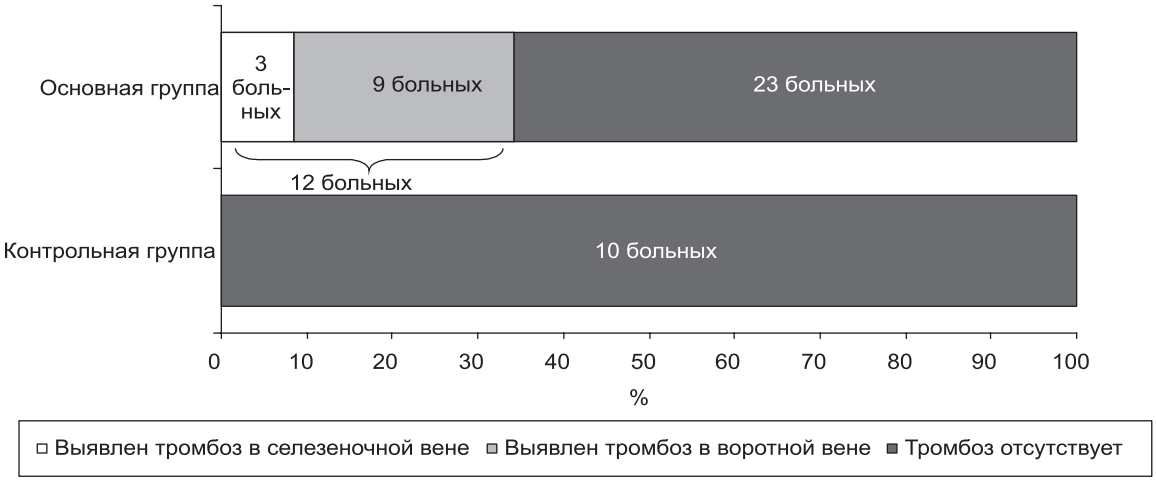

Рис. 1. Частота случаев выявления тромбоза сосудов портальной системы в основной и контрольной группах

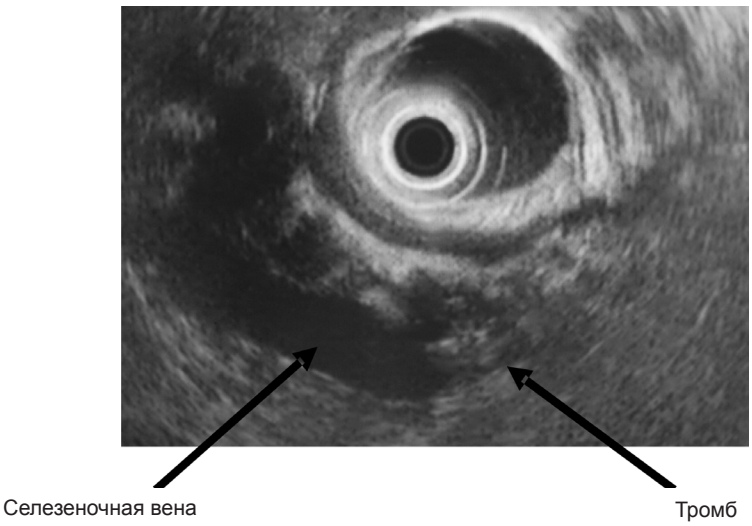

Рис. 2. Эндосонограмма тромбоза селезеночной вены

Далее данные эндоэхографии мы сравнивали с показателями ЭГДС.

Распределение больных по степени варикозной трансформации вен по А.Г. Шерцингеру и по рассматриваемым методам диагностики представлено в *табл. 1*.

Таблица 1

Распределение случаев выявления ВРВ у больных основной группы по степени варикозной трансформации вен по А.Г. Шерцингеру при проведении эндоУЗИ и ЭГДС

Показатель	Количество пациентов с выявленными ВРВ пищевода и желудка			
	ЭндоУЗИ		ЭГДС	
	Абс.	%	Абс.	%
Обследовано	35		35	
Выявлено ВРВП и желудка	10	28,6	8	22,9
В том числе по степени варикозной трансформации вен:				
1-я степень	4	40,0	2	20,0
2-я степень	4	40,0	4	40,0
3-я степень	2	20,0	2	20,0

При ЭГДС ВРВ пищевода и желудка было выявлено у 8 больных, в том числе у 2 (20%) больных была обнаружена 1-я степень, у 4 (40%) — 2-я, у 2 (20%) — 3-я степень варикозной трансформации вен пищевода по А.Г. Шерцингеру (1986).

Стандартное эндоскопическое исследование желудка не позволяет точно оценить наличие и истинную распространенность патологического процесса вследствие более глубокого расположения расширенных вен и существования складок в желудке.

Так, при 2-й и 3-й степени ВРВ пищевода и желудка было обнаружено, что глубина изменений, зарегистрированных на эндоэхограммах, достоверно коррелировала с эндоскопическими находками.

Однако при 1-й степени варикозной трансформации чувствительность эндоУЗИ была выше по сравнению с эндоскопическим методом исследования. Так, при эндоэхографии нами было обнаружено варикозное расширение вен от 0,7 до 2,0 мм. В то же время при ЭГДС такие вены не были обнаружены.

На основании сопоставления эндосонографических данных с окончательным клиническим диагнозом, сформированным на основе данных всего комплекса инструментальной диагностики (УЗИ, КТ, ЭГДС), чувствительность эндоУЗИ при диагностике тромбоза сосудов портальной системы при инфицированном панкреонекрозе составила 88%, а специфичность — 96%.

Таким образом, по нашему мнению, эндоУЗИ имеет ряд преимуществ:

1) информативность;

2) отсутствие риска рентгенологического облучения персонала и пациента;

3) отсутствие опасности возникновения осложнений, свойственных ЭРХПГ, в 3—8% случаев;

4) мобильность аппаратуры позволяет при необходимости выполнить исследование в реанимационном отделении у нетранспортабельных больных, в операционной или в ином месте;

5) возможность избежать помех, создаваемых газом в кишечнике и жировой тканью.

Естественно, как и любой метод, эндоУЗИ имеет противопоказания:

I. Абсолютные:

1. Крайне тяжелое общее состояние пациента, которое не дает возможности проводить эндоскопическое исследование верхних отделов пищеварительного тракта без угрозы угнетения дыхательной и сердечно-сосудистой деятельности.

2. Заболевания пищевода, желудка и двенадцатиперстной кишки, осложненные непроходимостью, обусловливающие невозможность проведения эндоскопического исследования.

II. Относительные. При относительных противопоказаниях возникают технические и соответственно диагностические трудности:

1. Стенозирующие заболевания пищевода и проксимальных отделов желудка, затрудняющие проведение эхоэндоскопа в желудок и двенадцатиперстной кишки.

2. Сдавление пищевода извне (большой зоб, деформация шейно-грудного отдела позвоночника).

3. Грубая рубцово-язвенная и послеоперационная деформация луковицы двенадцатиперстной кишки, не позволяющая адекватно позиционировать ультразвуковой датчик эхоэндоскопа.

4. Состояние после резецирующих желудок операций при недоступности зоны большого дуоденального соска.

Выводы:

1. Полученные нами результаты свидетельствуют о том, что эндоУЗИ, являясь высокоинформативным неинвазивным диагностическим методом, дает объективную информацию о наличии тромбоза вен портальной системы и степени варикозной трансформации вен пищевода и желудка.

2. При исследовании у больных методом эндоУЗИ сосудов портального бассейна в 34,3% случаев на сегменте, прилегающем к поджелудочной железе, имеют место сонографические признаки тромбоза в виде наличия тромботических масс в просвете сосудов, увеличения диаметра спленопортального ствола, наличия на его протяжении флебэктазов, наличия ВРВ пищевода и желудка.

ЛИТЕРАТУРА

1. *Неустроев, В.Г.* Эндоскопическая ультрасонография в дифференциальной диагностике хронического панкреатита и опухолей поджелудочной железы / В.Г. Неустроев, Е.А. Ильичева, А.А. Владимирова // Клиническая эндоскопия. — 2007. — № 3 (12). — С.31—43.
2. *Панцырев, Ю.М.* Эндоскопическая ультрасонография в диагностике болезней поджелудочной железы / Ю.М. Панцырев, С.Ю. Орлов, Е.Д. Федоров, В.А. Душкина // Российский журнал гастроэнтерологии, гепатологии, колопроктологии. — 1999. — № 3 — С.6—14.
3. *Шипов, О.Ю.* Диагностика портальной гипертензии при ультразвуковой ангиографии печени: автореф. дис. ... канд. мед. наук / О.Ю. Шипов. — М., 2002. — 22 с.
4. *Annet, L.* Hepatic flow parameters measured with MR imaging and Doppler US: correlations with degree of cirrhosis and portal hypertension / L. Annet, R. Materne, E. Danse [et al.] // Radiology. — 2003. — Vol. 229 (2). — P.409—414.
5. *Prat, F.* Diagnostic approach to common bile duct stones: EUS / F. Prat // Endoscopy. — 2000. — Vol. 32, suppl. 1. — P.12.
6. *Rau, B.* Role of ultrasonographically guided fine-needle aspiration cytology in the diagnosis of infected pancreatic necrosis / B. Rau, U. Pralle, J.M. Mayer, H.G. Beger // Br. J. Surg. — 1998. — Vol. 85. — P.179—184.
7. *Westra, S.J.* Ultrasound diagnosis of gastroesophageal reflux and hiatal hernia in infants and young chidren. / S.J. Westra, B.H.M. Wolf, Staalman // C.R.JCU. — 1990. — Vol. 18. — P.447—480.