

UDC 611.631.013

Proniaiev D.V.**VARIANTS OF PERINATAL ANATOMY OF THE INTERNAL FEMALE GENITAL ORGANS**

Bukovinian State Medical University, Chernivtsi, Ukraine

Introduction. While studying a seven-month old fetus of the female sex a rare variant of the topography of the internal genital organs and the blood vessels of the pelvis has been detected. The specific characteristics of the form and syntopy of the ovaries, uterine tubes have been described, the morphometric parameters of the common, external and internal iliac arteries have been presented. A research of the consistent patterns of the forming of the structure and topography of a fetus is of great importance for understanding the mechanisms of the form-building of organs. An investigation of the consistent patterns of the organization of the structure and topography of a fetus has an important value for understanding the mechanisms of the normal and pathological form building of organs [1-4]. *Objective.* Study peculiarities of variants of perinatal anatomy of the internal female genital organs, its topography and perinatal morphogenesis. *Material and methods.* The study was carried out on 50 human fetuses aged 4-10 months – measuring 250.0-500.0 mm of the parietococcygeal length (PCL). The material was fixed in a 7% formol solution during a fortnight upon which the specific characteristics of the external structure of the internal female genital organs and their syntopy were studied, employing the method of thin sectioning under the control of a binocular magnifier and morphometry. *Results.* Uncommon variants of the external structure of the ovaries, as well as their forms, sizes, topography have been detected in fetuses, measuring 112.0; 117.0; 125.0 and 270.0 mm of the parietococcygeal length (PCL). The right ovary in the fetus, measuring 112.0 mm PCL consists of three lobes: the uterine, two intermediate and tubal. The right ovary of an elongated form is located in the abdominal cavity obliquely. The uterine tube adjoins the lateral surface of the ovary, the rectum being located more medially. The left ovary of an elongated flattened form is located in the abdominal cavity slantwise. The right ovary is located in the abdominal cavity in a fetus of 117.0 mm PCL, horizontally obliquely, i.e. the longitudinal axis of the organ is directed from the level of the middle of the inguinal ligament to the promontory. The ovary is of an elongated oval form, they distinguish anteromedial, posterolateral and inferior surfaces, the superior rounded, anterior and posterior sharpened margins, the uterine and tubal rounded ends. The left ovary is located in the abdominal cavity horizontally the longitudinal axis of the organ passes in the frontal plane. The ovary is of an elongated bean – shaped form, the anterior and posterior surface, the superior convex and sharpened margin, the inferior one is somewhat rounded and concave, the uterine sharpened margin and the tubal rounded one are differentiated. Both the right and left ovaries in fetuses of 125.0 mm PCL are made up of two lobules: the uterine and tubal ones. The total length of the right ovary is 8.5 mm and its separate lobules – is 5 and 3 mm respectively. In a fetus – 270.0 mm of PCL the right ovary was composed of three lobes: the uterine, intermediate, tubal, whereas the left one of two lobules: the uterine and tubal. The right ovary is trihedral, approximated to an oval form located slantwise in the abdominal cavity. The anterior, posterior and lateral surfaces, the anterior, posterior and medial margins, the pointed uterine and tubal ends are differentiated in the ovary. The loops of the ileum are adjacent to the anterior surface of the ovary, whereas the ureter, the internal iliac artery and vein are adjacent to the tubal end. The left ovary is of an elongated, shape approximated to an oval form, it is located in the abdominal cavity horizontally. They differentiate the superior, inferior and anterior surfaces, the superior, inferior and posterior margins, the pointed uterine and the rounded tubal ends in the ovary. The anterior surface of the ovary is adjoined by the anterior loop of the sigmoid colon, while the ureter abuts on its posterior margin. The uterine end of the ovary is adjacent to the posterior surface of the tubal isthmus, whereas the tubal one – to the external iliac artery and vein. *Conclusion:* At the beginning of the fetal period of the development of the internal female genital organs a marked variability of the form and location of the ovaries, the uterine tubes, their mesenteries and ligaments is identified. The organization of their syntopy is in a correlation with the development of the rectum, urinary bladder and the pelvic structures.

Key words: гриппе, pneumonia, генотипе, polymorphism, gene.

Стаття є фрагментом планової науково-дослідної роботи: «Закономірності перинатальної анатомії та ембріотопографії. Визначення статеві-вікових особливостей будови і топографічної анатомічних взаємодій органів та структур в онтогенезі людини» (№ державної реєстрації – 01100003078).

Introduction

While studying a seven-month old fetus of the female sex a rare variant of the topography of the internal genital organs and the blood vessels of the pelvis has been detected. The specific characteristics of the form and syntopy of the ovaries, uterine tubes have been described, the morphometric parameters of the common, external and internal iliac arteries have been presented. A research of the consistent patterns of the forming of the structure and topography of a fetus is of great importance for

understanding the mechanisms of the form-building of organs. An investigation of the consistent patterns of the organization of the structure and topography of a fetus has an important value for understanding the mechanisms of the normal and pathological form building of organs [1-4].

Objective

Study peculiarities of variants of perinatal anatomy of the internal female genital organs, its topography and perinatal morphogenesis.

Material and methods

The study was carried out on 50 human fetuses aged 4-10 months – measuring 250.0-500.0 mm of the parietococcygeal length (PCL). The material was fixed in a 7% formol solution during a fortnight upon which the specific characteristics of the external structure of the internal female genital organs and their syntopy were studied, employing the method of thin sectioning under the control of a binocular magnifier and morphometry.

Results

Uncommon variants of the external structure of the ovaries, as well as their forms, sizes, topography have been detected in fetuses, measuring 112.0; 117.0; 125.0 and 270.0 mm of the parietococcygeal length (PCL). The right ovary in the fetus, measuring 112.0 mm PCL consists of three lobes: the uterine, two intermediate and tubal. The names of the lobes are determined on the topographic principle, namely: the uterine lobe forms the uterine extremity of the ovary, the tubal one – the tubal extremity of the ovary, while the lobes located between the latter are called intermediate. The right ovary of an elongated form is located in the abdominal cavity obliquely. The uterine tube adjoins the lateral surface of the ovary, the rectum being located more medially. The total length of the ovary is 7.2 mm, whereas its separate lobes – 3.3 mm, 2 mm and 2.5 mm respectively, the width – 2.5 mm, the thickness – 2 mm. The proper ligament of the ovary, 3.8 mm in length, is attached to the iliac fascia above the opening into the pelvis minor, the ovarian artery and vein being located in its thickness. The length of the mesovarium is 4 mm, the width – 1 mm. The right uterine tube, 9 mm in length, has a twisting passage without a clear-cut delimitation into portions, it is covered with the serous membrane on all sides.

The left ovary of an elongated flattened form is located in the abdominal cavity slantwise. The overall length of the ovary is 7 mm, the width – 2.2 mm, the thickness – 2 mm. The proper ligament of the ovary, 1.5 mm in length is attached to the right border of the uterus below the uterine tube. The suspensory ligament of the ovary – 4 mm long is attached to the iliac fascia above the aperture of the small pelvis and the ovarian artery and vein are located in its thickness. The length of the mesovarian is 4 mm, the width is 1 mm. The left uterine tube, 9 mm in length has a tortuous passage without a clear-cut demarcation into parts, being covered by the serous membrane on all sides.

The right ovary is located in the abdominal cavity in a fetus of 117.0 mm PCL, horizontally obliquely, i.e. the longitudinal axis of the organ is directed from the level of the middle of the inguinal ligament to the promontory. The ovary is of an elongated oval form, they distinguish anteromedial, posterolateral and inferior surfaces, the superior rounded, anterior and posterior sharpened margins, the uterine and tubal rounded ends. The superior margin

and the anteriomedian surface are adjoined by the loops of the ileum, the posterolateral surface is adjoined by the muscles psoas major, external iliac vessels, the obturator nerve, the ureter. It is adjacent to the uterine tube by the inferior surface. The uterine end of the ovary is located over the fundus of the uterus and abuts with its apex on the anterior surface of the rectum and in front it is closely adjacent to the body of the urinary bladder. The length of the ovary is 6 mm, the width is 3 mm, the thickness is 2 mm. The length of the proper ligament – 2 mm. The right uterine tube is 6.5 mm, no legible borders are identified between its lobes.

The left ovary is located in the abdominal cavity horizontally the longitudinal axis of the organ passes in the frontal plane. The ovary is of an elongated bean – shaped form, the anterior and posterior surface, the superior convex and sharpened margin, the inferior one is somewhat rounded and concave, the uterine sharpened margin and the tubal rounded one are differentiated. It should be noted that a recess is detected along the passage of the inferior concave margin into which the flexure of the uterine tube goes in. The loops of the ileum abut on the anterior surface of the ovary, whereas the external iliac vessels, the obturator nerve the ureter adjoin the posterior surface. The inferior margin of the ovary is contiguous with the isthmus of the uterine tube, the ampulla is located at a distance of 1.5 mm downwards from the ovary, the infundibulum in the form of a hook abut on the tubal end of the ovary, being adjacent to the rectum: while in front to the body of the urinary bladder. The peculiar feature lies in the fact that the uterine end of the right ovary is located behind over the fundus of the uterus of the uterine end of the left ovary. Both uterine ends tightly adjoin one another. The fundus and the body of the uterus are located in the cavity of the large pelvis. The thickness of the uterus at the level of the fundus is 1 mm, the distance between the uterine tubes is 3 mm. The length of the proper ligament of the ovary is 2 mm, the suspensory one is 2 mm. The length of the ovary is 6 mm, the width is 2.5 mm, the thickness is 2 mm. The length of the mesentery is 4 mm, the fimbriae of the infundibula of the uterine tubes are not identified.

Both the right and left ovaries in fetuses of 125.0 mm PCL are made up of two lobules: the uterine and tubal ones. The total length of the right ovary is 8.5 mm and its separate lobules – is 5 and 3 mm respectively.

The total length of the left ovary is 8 and its separate parts are 7.5 mm and 4 mm respectively. The ovary is of a flattened elongated form it is located in the abdominal cavity slantwise.

In a fetus – 270.0 mm of PCL the right ovary was composed of three lobes: the uterine, intermediate, tubal, whereas the left one of two lobules: the uterine and tubal (fig.).

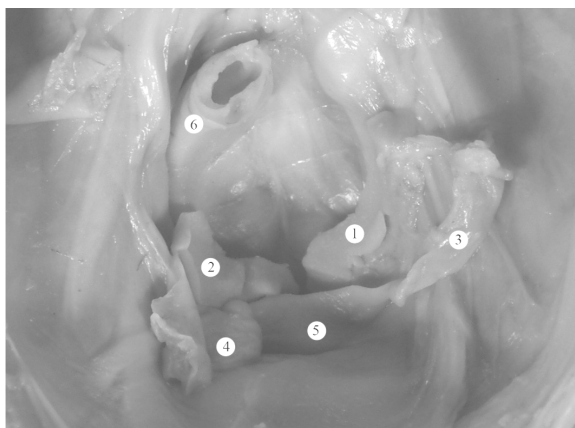


Fig. the internal female genital organs in a fetus, measuring 270.0 mm PCL. A gross specimen. 3b 1.5 x : 1 – the right ovary; 2 – the left ovary; 3 – the right uterine tubes; 4 – the left uterine tubes; 5 – the uterus; 6 – the sigmoid colon.

The right ovary is trihedral, approximated to an oval form located slantwise in the abdominal cavity. The anterior, posterior and lateral surfaces, the anterior, posterior and medial margins, the pointed uterine and tubal ends are differentiated in the ovary. The loops of the ileum are adjacent to the anterior surface of the ovary, whereas the ureter, the internal ileal artery and vein are adjacent to the tubal end. The length of the ovary is 18.5 mm, while its separate parts – 8 mm, 4 mm, 6 mm respectively the width – 7 mm and the thickness – 4 mm. the proper ligament of the ovary, 3 mm in length is attached to the lateral margin of the uterus below the uterine tube. The suspensory ligament 5.5 mm long, is attached to the iliac fascia, the ovarian artery and vein being located in its thickness. The length of the mesovarium is 10.5 mm, the width is 3 mm.

The left ovary is of an elongated, shape approximated to an oval form, it is located in the abdominal cavity horizontally. They differentiate the superior, inferior and anterior surfaces, the superior, inferior and posterior margins, the pointed uterine and the rounded tubal ends in the ovary. The anterior surface of the ovary is adjoined by the anterior loop of the sigmoid colon, while the ureter abuts on its posterior margin. The uterine end of the ovary is adjacent to the posterior surface of the tubal isthmus, whereas the tubal one- to the external

ileal artery and vein. The length of the ovary is 17 mm, its separate parts measuring 10 mm and 7 mm respectively the width is 6.5 mm, the thickness- 3.4 mm. the proper ligament of the ovary, 3 mm long is attached to the left margin of the uterus beneath the uterine tube. The suspensory ligament of the ovary, 5.5 mm long, is attached to the iliac fascia and contains the ovarian vessels. The length of the mesovarium is 10 mm the width is 2.5 mm.

The right uterine tube has an S-shaped form and is located horizontally. The total length of the right uterine tube is 32 mm, whereas its separate parts: the isthmus – 6 mm, the ampulla – 16 mm, the infundibulum of the uterine tube abuts on the anterior surface of the musclopsoas major and the external iliac vessels.

The left uterine tube has a twisting character and is located horizontally. The total length of the left uterine tube is 28 mm, whereas its separate parts: the isthmus – 4 mm, the ampulla – 16 mm, the infundibulum – 5 mm and the uterine part – 3 mm. the infundibulum of the uterine tube abuts on the external iliac vessels.

Conclusion

At the beginning of the fetal period of the development of the internal female genital organs a marked variability of the form and location of the ovaries, the uterine tubes, their mesenteries and ligaments is identified. The organization of their syntopy is in a correlation with the development of the rectum, urinary bladder and the pelvic structures.

Literature

1. Ахтемійчук Ю.Т. Розвиток сечостатевого комплексу в зародковому періоді онтогенезу людини / Ю.Т. Ахтемійчук, В.Ф. Марчук / Актуальні питання вікової анатомії та ембріотопіграфії: Всеукраїнська наукова конференція // Клінічна анатомія та оперативна хірургія. – 2006. – Т.5, № 2. – С. 72.
2. Ахтемійчук Ю.Т. Варіант анатомії органів черевної порожнини / Ю.Т.Ахтемійчук, Т.В.Хмара, Д.В.Проняєв // Клінічна анатомія та оперативна хірургія. – 2008. – Т.7, № 3. – С. 81-82.
3. Pasternak B. Metoclopramide in Pregnancy and Risk of Major Congenital Malformations and Fetal Death / B.Pasternak, H.Svanström, D.Mølgaard-Nielsen [et al.] // JAMA. – 2013. – V.16, №310. – P. 1601-1611.
4. Nakamura T. Relationship between Numerous Mast Cells and Early Follicular Development in Neonatal MRL. MpJ Mouse Ovaries / T. Nakamura, S.Otsuka, O.Ichii [et al.] // PLoSOne. – 2013. – V.4, №8. – P.772-776.

Реферат

ВАРІАНТИ ПЕРИНАТАЛЬНОЇ АНАТОМІЇ ВНУТРІШНІХ ЖІНОЧИХ СТАТЕВИХ ОРГАНІВ

Проняєв Д.В.

Ключові слова: морфометрія, рентгенанатомічне дослідження, яєчники, маткові труби.

Дослідження виконано комплексом сучасних та класичних анатомічних методів дослідження: морфометрія, макро- та мікропрепарування, рентгенанатомічне дослідження, ін'єкція судин, на 50 трупах плодів. Під час дослідження шести, семи місячних плодів жіночої статі виявили деякі варіанти будови внутрішніх жіночих статевих органів та кровоносних судин. Описано особливості форми та синтопії яєчників, маткових труб та їх морфометричні параметри. Встановлено що анатомічні особливості внутрішніх жіночих статевих органів плодів характеризуються широкою варіативністю будови та синтопії, що в свою чергу залежать від топографії та будови суміжних органів та структур.

Реферат

ВАРИАНТЫ ПЕРИНАТАЛЬНОЙ АНАТОМИИ ВНУТРЕННИХЖЕНСКИХ ПОЛОВЫХ ОРГАНОВ

Проняев Д.В.

Ключевые слова: морфометрия, рентгенанатомическое исследование, яичники, маточные трубы

Исследование проведено комплексом современных и классических анатомических методов исследования: морфометрия, макро- и микропрепарирования, рентгенанатомическое исследование, инъекция сосудов, на 50 трупах плодов. Во время исследования шести, семи месячных плодов женского пола выявили некоторые варианты строения внутренних женских половых органов и кровеносных сосудов. Описаны особенности формы исинтопии яичников, маточных труб и их морфометрические параметры. Установлено что анатомические особенности внутренних женских половых органов плодов характеризуется широкой вариабельностью строения исинтопии, которые в свою очередь зависят от топографии и строения смежных органов и структур.

УДК 616.006.487-018:616-089.5

Савосько С.І., Макаренко О.М., Погоріла Н.Х., Васильєва І.Г.

ВПЛИВ ФРАКЦІЙ ЦЕРЕБРАЛУ НА РОЗВИТОК МОРФОЛОГІЧНИХ ПОРУШЕНЬ В КЛІТИНАХ НЕЙРОБЛАСТОМИ ЛЮДИНИ IMR-32 ПРИ ДІЇ ЕФІРА ДЛЯ НАРКОЗУ

Київський національний університет ім. Тараса Шевченка, м. Київ;

Інститут фізіології шм. О.О. Богомольця НАН України, м. Київ;

Інститут нейрохірургії ім. акад. А.П. Ромоданова НАМН України, м. Київ

Досліджена дія окремих фракцій перебрала на моделі морфологічного диференціювання клітин нейробластоми людини IMR-32. Результати дослідження показали, що церебрал і його низькомолекулярні фракції різною мірою активують нейритогенез низькодиференційованих клітин. Одночасно з цим церебрал продемонстрував більш виразний протекторний вплив на процеси нейритогенезу і ретракції відростків при дії ефіра для наркозу, ніж при внесенні в культуральне середовище інших досліджуваних фракцій препарату.

Ключові слова: нейробластома IMR-32, фракції церебралу, морфологічне диференціювання, ефір для наркозу.

Вступ

Одним із найбільш небезпечних судинних захворювань головного мозку пацієнтів, що найчастіше зустрічаються, є розвиток гострого інсульту [2,3,8-13]. Ризик церебрального інсульту та його ускладнень є реальним для відповідних груп майже усіх вікових категорій, і, особливо, актуальний для пацієнтів працездатного віку. Пошук лікарських засобів, які могли б здійснювати нейропротекторну та нейроактивуючу дію, підвищували б виживаність пацієнтів та знижували частоту та ступінь їх інвалідизації в постінсультному періоді, є виключно актуальним. В якості одного з таких засобів запропоновано препарат церебрал, розроблений та прийнятий до впровадження на виробництві фармацевтичної компанії «Дніпрофарм» (Дніпропетровськ, Україна) [6]. Препарат представляє собою очищений набір пептидів, олігопептидів і амінокислот, які утворюються в мозку тварин-реконвалесцентів після попереднього відтворення гострого аутогеморагічного інсульту, тобто у тварин, які успішно перенесли інсульт [5]. Активними діючими компонентами препарату, які забезпечують фармакотерапевтичний вплив, є нейропептиди, виділені у фракції і які містять від трьох до дванадцяти амінокислотних залишків. По механізму своєї нейрофармакологічної дії дані пептиди представляють собою ендogenous регулятори синтезу і секреції фактора росту не-

рвів (NGF). Було, зокрема, показано, що введення церебралу призводить до підвищення інтенсивності синтезу і секреції NGF в клітинних утворах ЦНС в умовах відтворення гострого експериментального геморагічного інсульту. Разом з тим, церебрал не впливав на процеси синтезу і секреції даного ростового фактору нервовими клітинами у інтактних тварин. Іншими словами його діючі фактори, очевидно, є трофікотропінами, або ендogenous регуляторами (up-regulators) синтезу NGF при гострому інсульті [1]. В умовах *in vitro* встановлено, що церебрал активує диференціювання клітин феохромоцитоми PC-12, тобто спостерігається виражений нейритогенез та інгібування проліферації клітин [7].

З урахуванням вищесказаного досліджувались впливи церебралу і деяких його фракцій на культуру клітин нейробластоми людини IMR-32, в культуральне середовище яких додавали ефір для наркозу в токсичній дозі. З метою визначення найактивнішого компоненту здійснювали фракціонування препарату. Результати цитопротекторного впливу перебрала і його фракцій порівнювались з контролем в дослідах *in vitro* на певних етапах експериментального дослідження.

Методика

Фракціонування церебралу здійснювали за допомогою гель-хроматографії на сефадексі G-25 (Pharmacia, Швеція). Отримали по 7-10 мл кожної з трьох фракцій.