7. Тагиева Т.Т. Доброкачественные заболевания молочных желез у женщин позднего репродуктивного возраста: возможности трансдермальной гестагенной терапии. Гинекология 2005;7(4):196–9.
8. Freeman E.W. Evaluation of a unique oral contraceptive (Yasmin) in the management of premenstrual dysphoric disorder. Eur J Contracept Reprod Health Care 2002;7(Suppl):27–34; discuss 42–3.
9. Прилепская В.Н., Назаров Н.М. Новые технологии в контрацепции: гормональные рилизинг-системы. Гинекология 2005;7(1):41.
10. Sillem M., Schneidereit R., Heithecker R. et al. Use of an oral contraceptive containing drospirenone in an extended regimen. Eur J Contracept Reprod Health Care 2003;8:162–9.
11.Зубкин В.И. Патогенез, диагностика, комплексное лечение и профилактика рецидивов доброкачественных дисплазий молочных желез: Автореф. дис. ... д-ра мед. наук. М., 2004.
12. Kompekt Uhl., Bernhard. Gynakologie und gehirtshilte compakt: Alles fur station und facharitroufung; 33 Tabelleu/Bernhard Uhl. Stuttgard, NY: Thieme, 1997; p. 228–34.
13. Williams C.L., Stancel G.M. Estrogens and progestins. In: Goodman and Gilman's pharmacological basis of therapeutics. 9th ed. J.G. Hardman, L.E. Limbird, P.B. Molinoff et al eds. NY: McGraw-Hill, 1996; p. 1411–76.
14. Зотов А.С., Белик Е.О. Мастопатия и рак молочной железы. Краткое руководство. М., 2005.
15. Taubert H.-D. Kontrazeption mit hormonen I ein leitfadeu fur die praxis; 43 Nab. H.-D. Taubert, H. Kuhl. 2 Uberarb und erw Aufl. Stuttgart, NY: Thime, 1995; p.378–80.
16. Del Falero G., Tufarulo L., Cianaio M.L. et al. Mammography changes associated with hormone replacement therapy in post-menopausal patients. Radiol Med (Torino)1994;30(5):210–3.
17. Малыгин Я.В. Фиброзно-кистозная болезнь. Учебно-методические рекомендации. СПб.: Изд-во Н-Л, 2005.
18. Wyatt K., Dimmock P., Jones P. et al. Efficacy of progesterone and progestogens in management of premenstrual syndrome: systematic review. Br Med J 2001;323:1–8.
19. Tiemstra J.D., Patel K. Hormonal therapy in management of premenstrual syndrome. J Am Board Fam Pract 1998;11(5):378–81.
20. Chan A.F., Mortola J.F., Wood S.H., Yen S.S. Persistence of remenstrual syndrome during low-dose administration of the progesterone antagonist RU 486. Obstet Gynecol 1994;84(6):1021–4356.
21. Dhar V., Murphy B.E. Double-blind randomized crossover trial of luteal phase estrogens (Premarin) in the premenstrual syndrome. Psychoneuroendocrinology 1990;15:489–93.
22. Conner P., Soderqvist G., Skoog L. et al. Proliferation of mammary epithelial cells in fine needle aspirate from healthy postmenopausal women during sequential HRT. Climacteric 1999;2(Suppl 1):306.
23. Антонова И.Б., Ашрафян Л.А., Моцкобили Л.А., Чазова Н.Л. Состояние эндометрия и диагностическая тактика у больных раком молочной железы на фоне длительной антиэстрогенной терапии. В кн.: Научно-организационные аспекты и современные лечебно-диагностические технологии в маммологии. Мат-лы 2-й Всероссийской научно-практической конференции с международным участием. М., 2003; с. 252–3.

Усовершенствование бездренажной радикальной мастэктомии как путь улучшения непосредственных результатов оперативного лечения

Ю.С. Сидоренко, В.Н. Касьяненко, Ю.С. Шатова, О.М. Семилеткин, Е.С. Босенко
ФГУ РНИОИ Росмедтехнологий, Ростов-на-Дону

Контакты: *Владимир Николаевич Касьяненко ohmjrostovdon@rambler.ru*

Предложена методика выполнения бездренажной радикальной мастэктомии, позволяющая достоверно уменьшить не только частоту случаев возникновения послеоперационной лимфореи (с 10 до 4,2%), но и среднюю ее продолжительность (с 9 до 4 дней). Отсутствие осложнений со стороны послеоперационной раны ускоряет заживление и, соответственно, сокращает сроки пребывания больной на койке. Это обусловливает экономическую выгоду предложенной методики и позволяет без промедления продолжить проведение комбинированного или комплексного лечения.

Ключевые слова: *рак молочной железы, радикальная мастэктомия, лимфорея, профилактика*

Refinement of drainage-free radical mastectomy as a way to improve direct results of surgical treatment

Yu.S. Sidorenko, N.V. Kasyanenko, Yu.S. Shatova, O.M. Semiletkin, E.S. Bosenko
Rostov Cancer Research Institute, Russian Agency for Medical Technologies, Rostov-on-Don

A procedure for drainage-free radical mastectomy is proposed, which can significantly reduce not only the incidence of postoperative lymphorrhea (from 10 to 4.2%), but also its average duration (from 9 to 4 days). No postoperative wound complications accelerate healing and accordingly decrease the length of bed rest. This determines the economic benefits of the proposed procedure and makes it possible to continue combined or complex treatment.

Key words: *breast cancer, radical mastectomy, lymphorrhea, prevention*

Введение

Рак молочной железы (РМЖ) является проблемой здравоохранения практически всех стран мира. Органосохраняющие операции заслуженно считают одним из стандартов лечения раннего РМЖ, однако они не всегда могут обеспечить эффективность, равную таковой при применении модифицированной радикальной мастэктомии (РМЭ) [1]. Наряду с этим у многих больных имеются противопоказания к выполнению органосохраняющих вмешательств, например, наличие местнораспространенного РМЖ, центральная локализация опухоли, диффузные формы рака и др. Таким образом, именно РМЭ в различных ее модификациях продолжает оставаться наиболее часто выполняемой операцией. Наиболее распространенным осложнением, возникающим при осуществлении как органосохраняющих операций на молочной железе, так и при РМЭ, является лимфорея. Выраженность и длительность ее варьируют [2–4]. Длительно существующая лимфорея опасна присоединением вторичной инфекции, а также усугубляет развитие лимфедемы верхней конечности [5]. Различными авторами предлагаются хирургические приемы, позволяющие предупредить развитие лимфореи и тем самым улучшить непосредственные результаты операции. По данным литературы, хороший результат был получен при применении высокоэнергетического лазера для обработки раневой поверхности после выполнения РМЭ [6]. Аналогичные результаты зафиксированы при обработке подключично-подкрыльцово-подлопаточной зоны воздушноплазменными потоками [7]. Некоторые авторы предлагают закрывать полость, образованную в результате осуществления подмышечной лимфодиссекции, миопластикой малой грудной мышцей [8] и фрагментом широчайшей мышцы спины [9]. В Ростовском научно-исследовательском онкологическом институте был разработан и внедрен в ежедневную практику способ ушивания раны при РМЭ без активного ее дренирования в послеоперационном периоде. Результаты многолетнего применения методики показали, что частота развития лимфореи снизилась с 33,3 (при использовании стандартных методик) до 10%, а средние сроки заживления – с 14 до 8,9 сут [10, 11]. Однако в последние годы в связи с внедрением нового шовного материала и медицинской техники возникла необходимость в изменении привычной нам методики.

Цель исследования – оценка непосредственных результатов хирургического лечения РМЖ, выполненного по предложенной отделением методике.

Материалы и методы

Материалом исследования послужили 656 больных верифицированным РМЖ, которым на этапе комплексного лечения была выполнена РМЭ: 356 пациенткам (основная группа) – по разработанной отделением методике и 300 (контрольная группа) – модифицированная бездренажная РМЭ по Маддену. Сравниваемые группы были сопоставимы по полу, возрасту, степени распространенности опухолевого процесса, особенностям конституции.

Предложенная методика отличается от модифицированной бездренажной РМЭ по Маддену следующим: после удаления опухоли и пораженных тканей единым блоком раневую поверхность и всю зону лимфосекреции обрабатывают электрокоагулятором в режиме спрей-коагуляции (рис. 1).

Рис. 1. *Этап обработки раневой поверхности и зоны лимфосекреции электрокоагулятором в режиме спрей-коагуляции*

Кожные лоскуты вплотную подшивают к грудной стенке отдельными швами в шахматном порядке, начиная от верхушки подкрыльцовой области к ее основанию (рис. 2).

Подкожную клетчатку верхнего и нижнего лоскутов сшивают непрерывным обвивным швом

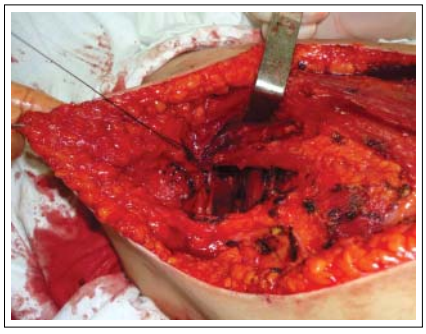

Рис. 2. *Этап ушивания подкрыльцовой области*

Рис. 3. *Этап наложения обвивного шва*

Рис. 4. *Конечный вид раны*

с фиксацией через 3–4 стежка к подлежащей мышце, путем наложения шва в перпендикулярном направлении к линии разреза, подхватывая порции большой грудной мышцы или межреберных мышц, накладывают непрерывный внутрикожный шов из рассасывающегося материала (рис. 3).

Операционную рану ушивают наглухо (рис. 4).

Результаты

В основной группе больных, которым было выполнено хирургическое лечение с применением предложенной методики, возникновение лимфореи в послеоперационном периоде зарегистрировано в 15 (4,2 %) случаях. В контрольной группе послеоперационный период осложнился развитием лимфореи у 30 (10 %) пациенток. При этом при использовании предложенной методики достоверно уменьшилась средняя длительность лимфореи: в основной группе она составила 4, а в контрольной – 9 дней. Все это в сочетании с применением рассасывающихся шовных материалов на кожу привело к значительному снижению средней длительности пребывания больной на койке. В основной группе этот показатель составил 8, а в контрольной – 13 дней.

Выводы

1. Выполнение РМЭ по разработанной методике позволяет достоверно уменьшить не только частоту случаев возникновения послеоперационной лимфореи, но и ее продолжительность.

2. Отсутствие осложнений со стороны послеоперационной раны ускоряет заживление и, соответственно, сокращает сроки пребывания больной на койке. Это обусловливает экономическую выгоду предложенной методики и позволяет без промедления продолжить проведение комбинированного или комплексного лечения.

ЛИТЕРАТУРА

1. Портной С.М. Информационный бюллетень Московского онкологического общества, 2010 (4):567.
2. Барский А.В. Применение вакуум-дренирования и вопросы реабилитации больных после мастэктомии по поводу рака. В кн.: Новые технические решения в онкологии. Под ред. А.В. Барского, Д.В. Голуб. Куйбышев, 1981; с. 11–2.
3. Вольтер Л.З. Активное дренирование операционной раны после радикальной мастэктомии, выполненной в плане комбинированного лечения. В кн.: Применение физических методов лечения в клинической онкологии. Под ред. Л.З. Вольтер. М.: Медицина, 1984; с. 35–7.
4. Луговской Э.А., Тимофеев Ю.М. Дренирование операционной раны после мастэктомий. Вопр онкол 1981;10:85–6.
5. Дорошенко А.В. Влияние различных видов органосохраняющих операций на длительность лимфореи у больных раком молочной железы. Сиб онкол журн 2008; (Прил 1):41.
6. Невожай В.И., Ткачева В.Ф. Способ предупреждения лимфореи после радикальной мастэктомии у больных раком молочной железы. Патент РФ, 2005.
7. Пак Д.Д., Соколов В.В. Воздушно-плазменные потоки при радикальных мастэктомиях для профилактики послеоперационных осложнений. Онкохирургия 2008;(1):113.
8. Исмагилов А.Х., Хасанов Р.Ш., Шакирова Г.И. и др. Миопластика как метод профилактики длительной лимфореи после радикальных операций при раке молочной железы. Онкохирургия 2008;(1):108.
9. Пак Д.Д., Ермощенкова Е.В. Пластика подключично-подмышечно-подлопаточной области при радикальных мастэктомиях. Онкохирургия 2008;(1):113–4.
10. Панков А.К. и др. Профилактика осложнений в ране после радикальной мастэктомии. Новое в решении проблем онкологии, М., 1990; с. 111–5.
11. Ващенко Л.Н. Оптимизация хирургического лечения рака молочной железы путем модификации стандартных методик радикальной мастэктомии. Автореф. дис. ... канд. мед. наук. М., 2002.

Реконструктивно-пластическая хирургия рака молочной железы центральной и медиальной локализации

А.Х. Исмагилов, Р.Ш. Хасанов, А.С. Ванесян
Отделение маммологии Республиканского клинического онкологического диспансера, Казань, Республика Татарстан

Контакты: *Анна Спартаковна Ванесян anna_vanesyan@yahoo.com*

При ретроспективном анализе ранних и отдаленных результатов хирургического лечения больных раком молочной железы (РМЖ) центральной и медиальной локализации выявлено, что использование реконструктивно-пластических операций не усугубляет течение опухолевого процесса после выполнения радикальных операций в комбинации с видеоторакоскопической парастернальной лимфатической диссекцией, а применение последней, в свою очередь, не приводит к ухудшению непосредственных и отдаленных результатов хирургического лечения больных РМЖ при сочетании с одномоментной реконструкцией.

Ключевые слова: *рак молочной железы, видеоторакоскопическая парастернальная лимфатическая диссекция, реконструктивно-пластические операции*

Reparative plastic surgery for central and medial breast cancer

A.Kh. Ismagilov, R.Sh. Khasanov, A.S. Vanesyan
Department of Mammology, Republican Clinical Cancer Dispensary, Kazan, Republic of Tatarstan

Retrospective analysis of the early and long-term results of surgical treatment in patients with central and medial breast cancer (BC) has revealed that reparative plastic surgery does not make the course of the tumor process worse after radical operations in combination with video-assisted thoracoscopic parasternal lymphatic dissection, and the latter does not in turn yield worse immediate and long-term results of surgical treatment in combination with one-stage repair.

Key words: *breast cancer, video-assisted thoracoscopic parasternal lymphatic dissection, reparative plastic operations*

Введение

Рак молочной железы (РМЖ) – одна из наиболее часто встречающихся форм злокачественных опухолей у женщин. Ежегодно в России регистрируется 50 тыс. новых случаев РМЖ [1].

Высокая заболеваемость определяет стратегию борьбы, которая ориентирована на сокращение смертности, увеличение безрецидивного периода и улучшение качества жизни [2].

Из года в год возрастает доля случаев РМЖ, диагностируемого в ранней стадии у молодых женщин. Это означает, что пациентки будут жить намного дольше, однако после выполнения мастэктомии у них могут возникнуть психологические проблемы, связанные с наличием физического дефекта.

Реконструкция молочной железы помогает женщинам, подвергшимся мастэктомии при РМЖ, снова почувствовать себя целостными, восстановить симметрию тела, справиться с тревожными состояниями, расширить свой гардероб, вернуть сексуальную привлекательность и наладить половую жизнь [3–7].

При локализации опухоли в центральных и медиальных квадрантах молочной железы одним из очагов регионарного метастазирования является парастернальный коллектор. Вероятность возникновения метастазов, по данным некоторых авторов, колеблется от 12 до 33% [8–12].

Первые парастернальные лимфатические диссекции в нашей клинике были выполнены в 1959 г. Сначала они имели вид расширенных мастэктомий, которые проводили по методу Урбана–Холдина, а начиная с 1995 г. на базе Республиканского клинического онкологического диспансера Республики Татарстан (РКОД РТ) была разработана процедура осуществления видеоторакоскопической парастернальной лимфатической диссекции [2].

Цель исследования – оценка обоснованности выполнения радикальных операций на молочной железе при локализации опухоли в центральной и медиальной зонах в сочетании с видеоторакоскопической парастернальной лимфатической диссекцией и различными видами одномоментных реконструктивно-пластических операций; выявление недостатков этого сочетания и поиск путей их преодоления.

Материалы и методы

Нами проведен ретроспективный анализ отдаленных и непосредственных результатов хирургического

лечения больных РМЖ центральной и медиальной локализации, прооперированных в отделении маммологии РКОД РТ в период с 1996 по 2009 г.

Больные были разделены на 2 группы. В 1-ю группу вошли 507 пациенток, подвергшихся реконструктивно-пластическим операциям (в 438 случаях выполнены одномоментные реконструкции, в 69 – отсроченные). Во 2-ю группу были включены 1167 больных, которым реконструктивно-пластических операций не проводили. В группе больных, перенесших одномоментные реконструкции, в свою очередь, выделены 2 группы. Первую группу ($n = 249$) составили пациентки, которым была выполнена радикальная операция с одномоментной реконструкцией без осуществления парастернальной лимфатической диссекции, вторую ($n = 189$) – больные, подвергшиеся радикальной операции в сочетании с одномоментной реконструкцией и видеоторакоскопической парастернальной лимфатической диссекцией (табл. 1).

Таблица 1. *Распределение пациенток в зависимости от типа реконструкции*

Тип реконструкции	Число больных	
	1-я группа	2-я группа
ТДЛ	127	44
TRAM	79	78
Экспандер	42	67
Всего...	249	189

Примечание. Здесь и в табл. 2: ВТСПЛАЭ – видеоторакоскопическая парастернальная лимфаденэктомия, ТДЛ – торакодорзальный лоскут, TRAM (transverses rectus abdominalis myocutaneous flap) – поперечный ректоабдоминальный лоскут

Результаты и обсуждение

При сравнении показателей общей 5-летней выживаемости пациенток, перенесших различные виды реконструкций (1-я группа), и больных, которым реконструктивно-пластических операций не проводили (2-я группа), статистически достоверной разницы не выявлено (рис. 1).

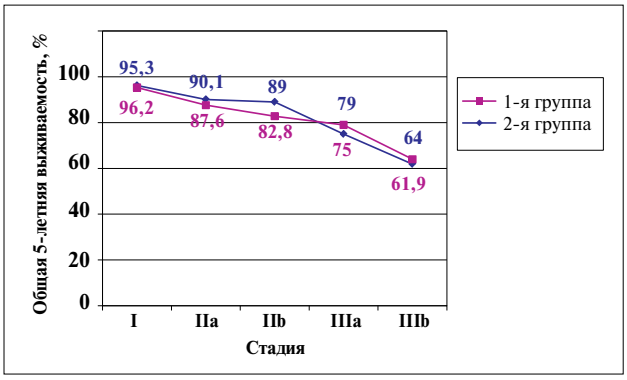

Рис. 1. *Общая 5-летняя выживаемость в 2 группах*

Таким образом, представленные на рис. 1 данные еще раз подтверждают общеизвестное положение о том, что реконструктивно-пластические операции не влияют на течение опухолевого процесса больных РМЖ.

Данные анализа отдаленных результатов хирургического лечения, полученных у больных, подвергшихся радикальным операциям в сочетании с торакоскопической лимфодиссекцией, одномоментной реконструкцией молочной железы и торакоскопической лимфодиссекцией и одномоментной реконструкцией, представлены на рис. 2.

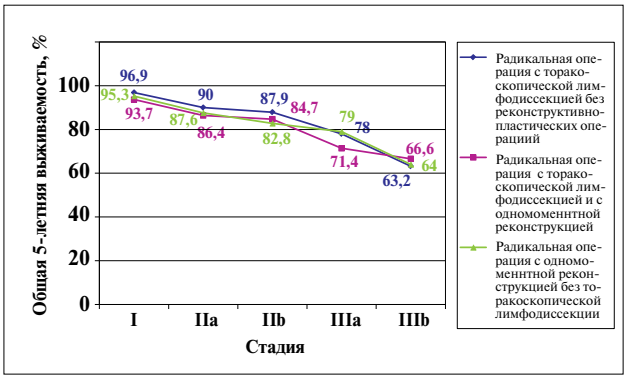

Рис. 2. *Общая 5-летняя выживаемость в 3 группах*

В зависимости от типа реконструктивно-пластических операций и наличия/отсутствия парастернальной лимфатической диссекции в раннем послеоперационном периоде у пациенток был выявлен ряд осложнений (табл. 2).

Из табл. 2 видно, что в группе больных, перенесших одномоментную пластику TRAM-лоскутом в сочетании с видеоторакоскопической парастернальной лимфатической диссекцией, имело место большее число послеоперационных осложнений, в основном за счет наличия краевых некрозов. Развитие данного осложнения связано с отсутствием возможности выполнения забора лоскута на обеих прямых мышцах живота при больших объемах переносимых тканей, поскольку при осуществлении торакоскопической парастернальной лимфатической диссекции происходит пересечение одного из внутренних грудных сосудистых стволов, являющегося питающей ножкой TRAM-лоскута. Выходом из создавшегося положения, на наш взгляд, является проведение дополнительной васкуляризации ректоабдоминального лоскута (рис. 3).

Таким образом, сочетание 3 видов хирургических вмешательств (радикальная операция, парастернальная видеоторакоскопическая лимфатическая диссекция и различные виды одномоментных реконструктивно-пластических операций) не приводит к ухудшению отдаленных результатов хирурги-

Таблица 2. *Характеристика послеоперационных осложнений*

Тип реконструкции	Число больных, n/N (%)					
	с ВТСПЛАЭ			без ВТСПЛАЭ		
	ТДЛ	TRAM	Экспандер	ТДЛ	TRAM	Экспандер
Тотальный некроз лоскута	1/44 (2,3)	–	–	1/127 (0,8)	–	–
Краевой некроз лоскута	–	14/78 (17,9)	–	2/127 (1,6)	8/79 (10,4)	–
Некроз пупка	–	7/78 (8,9)	–	–	8/79 (11,4)	–
Послеоперационная грыжа	–	1/78 (1,2)	–	–	2/79 (2,6)	–
Некроз реципиентной кожи	–	4/78 (5,1)	–	–	3/79 (3,8)	–
Нагноение ложа	–	–	6/67 (8,9)	–	–	4/42
Всего...	1/44 (2,3)	26/78 (33,1)	6/67 (8,9)	3/127 (2,4)	21/79 (28,2)	4/42 (9,5)

Рис. 3. *Пациентка, подвергшаяся правосторонней кожесохраняющей мастэктомии в сочетании с видеоторакоскопической парастернальной лимфатической диссекцией и одномоментной реконструкцией молочной железы TRAM-лоскутом, выполненной на ножке с осуществлением дополнительной васкуляризации*

ческого лечения и позволяет, наряду с соблюдением принципов онкологического радикализма, обеспечить хороший эстетический результат.

Заключение

С учетом изложенного выше можно сделать вывод о том, что использование реконструктивно-пластических операций не усугубляет течение опухолевого процесса после выполнения радикальных операций в сочетании с видеоторакоскопической парастернальной лимфатической диссекцией, а применение последней, в свою очередь, не приводит к ухудшению непосредственных и отдаленных результатов хирургического лечения больных РМЖ при сочетании с одномоментной реконструкцией.

Проблему отсутствия возможности использования ипсилатеральной прямой мышцы живота при сочетании видеоторакоскопической парастернальной лифатической диссекции с одномоментной реконструкцией TRAM-лоскутом можно решить за счет осуществления дополнительной васкуляризации контралатеральной мышцы путем наложения микрососудистого анастомоза между нижними надчревными и внутренними грудными сосудами (с видеоторакоскопической мобилизацией последних).

ЛИТЕРАТУРА

1. Мерабишвили В.М., Цветкова Т.Л., Попова Т.Г. и др. Сравнительные данные 5-летней наблюдаемой и относительной выживаемости женщин, больных раком молочной железы, по данным популяционных раковых регистров Санкт-Петербурга, Краснодарского края и Ханты-Мансийского автономного округа. В сб.: Тезисы докладов Всероссийской научно-практической конференции. С-Пб., 1994; с. 130–3.
2. Исмагилов А.Х., Сигал Е.И. Хирургическое лечение рака молочной железы центральной и медиальной локализации. Казань, 2004.
3. Dixon J.M. Breast surgery. Philadelphia, 2006.
4. Schain W.S. Breast reconstruction. Update of psychosocial and pragmatic concerns. Cancer 1991;68 (Suppl 5):1170–5.
5. Stevens L.A., McGrath M.H., Druss R.G. et al. The psychological impact of immediate breast reconstruction for women with early breast cancer. Plast Reconstr Surg 1984;73:619–28.
6. Goin M.K., Goin J.M. Psychological reactions to prophylactic mastectomy synchronous with contralateral breast reconstruction. Plast Reconstr Surg 1982;70:355–9.
7. Weiler-Mithoff E.M. Breast reconstruction; techniques, timing and patient selection. CML Breast Cancer 2001;13:1–11.
8. Найденов В. За расширената мастэктомия при рак на млечната железа. Онкология (София) 1970;7(6):65–9.
9. Холдин С.А., Дымарский Л.Ю. Расширенные радикальные операции при раке молочной железы. Л.: Медицина, 1975.
10. Tanaka M., Nishimura Y., Koga T. et al. Aspects of parasternal lymph node dissection in radical mastectomy for breast cancer. Nippon Gan Chiryo Gakkai Shi 1990;20(25):960–4.
11. Nechushkin M.I., Trigolosov A.V., Uĭmanov V.A. et al. The role of tele-thoracoscopic parasternal lympho-dissection in the diagnosis and treatment of breast cancer. Vestn Ros Akad Med Nauk 2002;1:60–4.
12. Veronesi U., Marubini E., Mariani L. et al.The dissection of internal mammary nodes does not improve the survival of breast cancer patients: 30-year results of a randomized trial. Eur J Cancer 1999;35:1320–5.