

## Циторедуктивные вмешательства в сочетании с гипертермической интраперитонеальной химиоперфузией при псевдомиксоме

А.Г. Абдуллаев, В.А. Горбунова, М.Д. Тер-Ованесов, Б.Е. Полоцкий, Ю.В. Буйденко, М.И. Давыдов  
ГУ РОНЦ им. Н.Н. Блохина, Москва

**Контакты:** Амир Гусейнович Абдуллаев agulsky@rambler.ru

*Проведено исследование по изучению переносимости и эффективности выполнения перитонэктомии в сочетании с гипертермической интраперитонеальной химиоперфузией у больных псевдомиксомой брюшины. Проанализированы данные 10 пациентов. Представлена структура осложнений, которые подразделяют на хирургические и осложнения, связанные с проведением химиотерапии. Продемонстрированы отдаленные результаты лечения.*

**Ключевые слова:** псевдомиксома брюшины, гипертермическая интраперитонеальная химиоперфузия, перитонэктомия

### Cytoreductive interventions in combination with hyperthermic intraperitoneal chemoperfusion in pseudomyxoma

A.G. Abdullayev, V.A. Gorbunova, M.D. Ter-Ovanesov, B.E. Polotsky, Yu.V. Buidenok, M.I. Davydov  
N.N. Blokhin Russian Cancer Research Center, Russian Academy of Medical Sciences, Moscow

*The tolerability and efficiency of peritonectomy in combination with hyperthermic intraperitoneal chemoperfusion were studied in patients with pseudomyxoma peritonei. Data from 10 patients were analyzed. The pattern of complications classified as surgical and chemotherapy-associated ones is presented. The long-term results of treatment are demonstrated.*

**Key words:** pseudomyxoma peritonei, hyperthermic intraperitoneal chemoperfusion, peritonectomy

#### Введение

Псевдомиксома брюшины – редкое заболевание, характеризующееся развитием асцита и канцероматоза брюшины по типу скопления муцинозных масс [1, 2]. Впервые заболевание было описано в 1842 г. К. Рокитанским, наблюдавшим пациента с доброкачественным мукоцеле аппендикса [3]. В литературе встречаются различные мнения относительно источника возникновения псевдомиксомы и ее морфологической классификации [1, 4]. Высокодифференцированные муцинозные опухоли ободочной кишки, аденокарциномы аппендикса и муцинозные аденокарциномы, происходящие из любого другого интраабдоминального органа, способны симулировать клинические, радиологические и патологические характеристики псевдомиксомы брюшины. Кроме того, они представляют широкий морфологический спектр опухолей – от высоко- до низкодифференцированных.

Современные морфологические, молекулярно-генетические и иммуногистохимические данные свидетельствуют в пользу теории о том, что в большинстве наблюдений источником для возникновения псевдомиксомы брюшины служат низкодифференцирован-

ные опухоли аппендикса [5, 6]. С другой стороны, по мнению ряда авторов, в некоторых случаях развитие псевдомиксомы брюшины может быть вызвано наличием опухолей яичников, желудка, поджелудочной железы, толстой кишки, желчного пузыря, мочевого протока и других интраабдоминальных органов [7–10]. Отсутствие единой патологической классификации псевдомиксомы изменило и взгляды исследователей на результаты лечения. В связи с этим многие авторы не дифференцируют псевдомиксомы в зависимости от происхождения и включают все случаи, тогда как другие сообщают только о «классической» псевдомиксоме, источником которой является цистаденома аппендикса. В.М. Ronnett и соавт. [6] при проведении ретроспективного обзора пациентов с псевдомиксомой брюшины, перенесших полную циторедукцию, руководствовались наиболее распространенной в литературе патоморфологической классификацией, согласно которой высококодифференцированные опухоли классифицировались как диссеминированный перитонеальный аденомуциноз, а низкодифференцированные – как перитонеальный муцинозный канцероматоз. Кроме того, была выделена промежуточная

группа больных. Выживаемость была значительно выше в группе диссеминированного перитонеального аденомуциноза, актуриальные показатели в группах составили 84, 37,6 и 6,7% соответственно.

Традиционным алгоритмом лечения этих пациентов являлось выполнение множественных хирургических вмешательств, направленных в основном на облегчение симптомов болезни. Существуют наблюдения, в которых бессимптомное течение заболевания отмечено на протяжении многих лет, однако болезнь почти всегда прогрессировала, часто с развитием признаков кишечной непроходимости. В 1994 г. Cough сообщил о 36% 10-летней выживаемости 56 пациентов с псевдомиксомой брюшины, которым были выполнены периодические вмешательства с целью уменьшения объема опухоли и выборочно проведена интраперитонеальная лучевая либо химиотерапия (ХТ) в период с 1957 по 1983 г. В 2005 г. T.J. Miner и соавт. [11] представили данные о 21% 10-летней выживаемости 97 больных с псевдомиксомой брюшины, которым также выполняли периодические вмешательства с целью редукции опухоли в сочетании с системной ХТ и/или интермиттирующим интраперитонеальным введением 5-фторурацила.

В настоящее время во многих исследованиях продемонстрировано улучшение показателей выживаемости у пациентов с псевдомиксомой брюшины, получавших комбинированное лечение с использованием циторедуктивных вмешательств в сочетании с периоперационной интраперитонеальной ХТ, по сравнению с данными показателями в группе исторического контроля [12–19]. В 1999 г. P.H. Sugarbaker и D. Chang [20] представили результаты лечения 385 пациентов, 205 из которых была проведена гипертермическая интраперитонеальная химиоперфузия (ГИХ). Отмечено улучшение показателей выживаемости у больных, получивших полную циторедукцию, против пациентов с неполной (80% против 28%). В другом исследовании P.H. Sugarbaker [15], включившем пациентов с псевдомиксомой брюшины ( $n=501$ ), которые получали комбинированное лечение, выживаемость составила 156 мес, показатели 5- и 10-летней выживаемости – 72 и 55% соответственно.

Авторы всех перечисленных выше работ сходятся во мнении, что у пациентов с псевдомиксомой брюшины залогом успешного лечения служит сочетание адекватного объема хирургического вмешательства с выполнением оптимальной циторедукции и проведением интраперитонеальной ХТ.

### Материалы и методы

В торакальном отделении в период с 2007 по 2010 г. комбинированное лечение с использованием ГИХ проведено у 10 пациентов с псевдомиксомой брюшины. Источником развития псевдомиксомы у 4 больных являлись яичники, у 4 – аппендикс и у 2 источник определен не был (табл. 1).

Таблица 1. Источник развития псевдомиксомы

| Гистологический тип первичной опухоли                 | Число пациентов |
|---|-----------------|
| Муцинозная цистаденома яичников                       | 4               |
| Муцинозная цистаденома червеобразного отростка        | 2               |
| Слизеобразующая аденокарцинома, источник не определен | 2               |
| Аденокарцинома червеобразного отростка                | 2               |
| Всего...  | 10              |

Процедура ГИХ завершала операцию и выполнялась после циторедуктивного этапа. Для максимального удаления опухоли нами была разработана операция – перитонэктомия, за основу которой был взят способ, предложенный P.H. Sugarbaker в 1998 г. [21].

Данная операция включала следующие этапы:

- 1) перитонэктомия в правом квадранте брюшной полости;
- 2) перитонэктомия в левом квадранте брюшной полости;
- 3) удаление малого и большого сальников, бурсоментэктомия;
- 4) тазовая перитонэктомия с возможным осуществлением резекции сигмовидной кишки, мочевого пузыря, надвлагалищной ампутации матки с придатками.

Во всех наблюдениях операции носили комбинированный характер и наиболее часто включали аппендэктомию и холецистэктомию (табл. 2).

Таблица 2. Характер выполненных вмешательств

| Вид операции  | Число больных |
|---|---------------|
| Перитонэктомия + спленэктомия   | 2             |
| Перитонэктомия + правосторонняя гемиколэктомия  | 1             |
| Перитонэктомия + спленэктомия + аппендэктомию + холецистэктомию                                 | 4             |
| Перитонэктомия + резекция брыжейки поперечно-ободочной кишки + холецистэктомию                  | 1             |
| Перитонэктомия + спленэктомия + холецистэктомию + пластика передней брюшной стенки сеткой onlay | 1             |
| Парциальная перитонэктомия + резекция тонкой кишки + спленэктомия                               | 1             |
| Всего (%)...  | 10 (100)      |

Столь разный объем вмешательства объяснялся данными интраоперационной ревизии и стремлением к максимальному удалению опухоли. Макроскопические характеристики канцероматоза при псевдомиксеме носили характер диффузного опухолевого процесса, распространяющегося в виде стелящегося инфильтрата по брюшине и состоящего из кистозно-солидных участков по типу «виноградных гроздьев» (рис. 1).

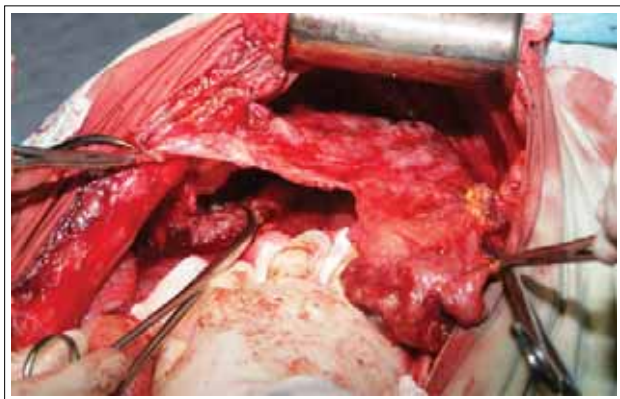


Рис. 1. Псевдомиксема брюшины. Этап выполнения перитонэктомии правого купола диафрагмы

Полноту циторедукции оценивали по индексу, предложенному Р.Н. Sugarbaker (1998). СС-0 и СС-1 были достигнуты в 5 и 5 случаях соответственно.

### Методика проведения ГИХ

ГИХ проводили по окончании хирургического этапа интраоперационно с применением общей комбинированной анестезии.

За основу осуществления ГИХ нами была взята модель, разработанная в Вашингтонском университете (Вашингтонский противораковый институт) под руководством Р.Н. Sugarbaker — методика Coliseum. Данная методика заключается в выполнении перфузии брюшной полости в открытом контуре с использованием экспандера.

После окончания лаваж в брюшную полость вводят 4 дренажа для притока и оттока жидкости. Один ирригатор устанавливают в области резецированной опухоли с целью повышения непосредственного воздействия химиопрепарата на зону наиболее вероятного возникновения рецидива заболевания. Брюшную полость герметизируют на экспандере с формированием резервуара. Для предотвращения выпаривания химиопрепаратов во время выполнения процедуры на коже передней брюшной стенки фиксируют полиэтиленовую изоляцию (рис. 2).

Все элементы установки для осуществления ГИХ были выполнены на базе современных медицинских приборов и аппаратов производства пере-

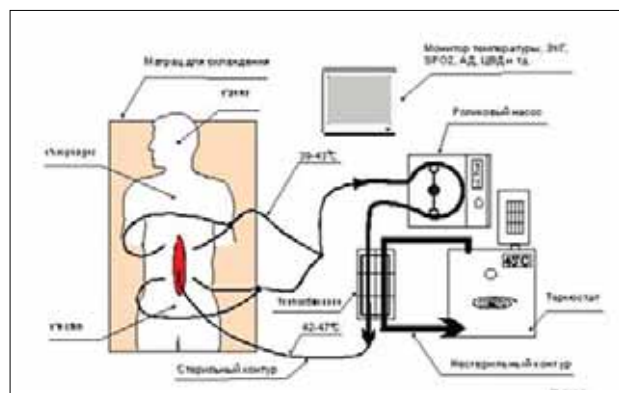


Рис. 2. Схема проведения ГИХ (ЭКГ — электрокардиограмма, АД — артериальное, ЦВД — центральное венозное давление)

довых зарубежных и отечественных фирм. Отдельные элементы потребовали усовершенствования, которое было проведено на заводе-производителе медицинского оборудования. Такой подход к созданию аппарата был продиктован требованиями по обеспечению безопасности больного и персонала при выполнении процедуры гипертермии. Вся система работает в полуавтоматическом режиме, что способствует точному поддержанию температуры и скорости перфузии.

Принцип работы аппарата для ГИХ заключается в повышении температуры перфузионной жидкости, циркулирующей в стерильном контуре и поступающей через брюшные дренажи для «притока». Это достигается путем прохождения «стерильного» контура через теплообменник, который нагревается за счет «нестерильного» контура, напрямую связанного с термостатом.

Для осуществления перфузии мы использовали изотонический 0,9% раствор NaCl в объеме 5 л, что позволяло снизить градиент температуры во входящей и исходящей магистралях до 1–1,5 °С при скорости 2–3 л/мин.

Дозы цитостатиков, применявшихся для интраперитонеального введения, рассчитывали с учетом площади поверхности тела, для цисплатина и митомицина они составили 100 и 10 мг/м<sup>2</sup> соответственно. Перед введением цитостатиков в перфузионную среду осуществляли внутривенную гидратацию 2 л изотонического кристаллоида (NaCl 0,9%), что в большинстве случаев обеспечивало высокий темп диуреза (>100 мл/ч). При снижении необходимого темпа диуреза посредством внутривенной инфузии под контролем электролитов крови кратными дозами по 20 мг вводили фуросемид. В течение всего периода перфузии проводили внутривенную гипергидратацию. Контроль объема гидратации также осуществляли с учетом уровня центрального венозного давления.

Необходимо отметить, что интраперитонеальное введение цитостатиков после выполнения обширной и травматичной операции и определение необходимого уровня водной нагрузки сопряжены с возникновением определенных трудностей, обу-

Таблица 3. Структура легочных осложнений

| Осложнение                       | Число больных (n=10) |
|----------------------------------|----------------------|
| Пневмоторакс                     | 1                    |
| Сочетание пневмо- и гидроторакса | 2                    |
| Всего (%)...                     | 3 (30)               |

словленных наличием ко времени проведения ГИХ измененных параметров ОЦК, гемоглобина и электролитов крови в связи с развитием кровопотери и выраженной гемодилюцией. С другой стороны, постоянный интраоперационный мониторинг ЦВД, показателей крови, диуреза, ЭКГ, АД, искусственной вентиляции легких позволяет оптимизировать риск возникновения побочных эффектов.

За термобалансом во время процедуры наблюдали при помощи температурных датчиков, установленных на входной и выходной магистралях термостата, а также размещенных на теле пациента полипозиционно (ротоглотка, прямая кишка, кожные покровы). Средние показатели температуры раствора для перфузии составили  $43,6 \pm 0,5$  °С.

### Результаты и обсуждение

Для определения характера осложнений комбинированного лечения с использованием ГИХ был проведен отдельный анализ послеоперационных хирургических и ХТ-осложнений. Частота возникновения хирургических осложнений составила 20% – 2 случая из 10: в одном наблюдении выявлено нагноение послеоперационной раны, а в другом зарегистрировано развитие панкреатита, проявившегося повышением уровня амилазы сыворотки крови при отсутствии признаков деструкции под-

Таблица 4. Характеристика ХТ-осложнений

| Токсичность                              | Степень токсичности |    |     |    | Число больных (n=10) |
|--|---------------------|----|-----|----|----------------------|
|  | I                   | II | III | IV |                      |
| Гематологическая (по уровню гемоглобина) | –                   | –  | 1   | –  | 1                    |
| Нефротоксичность (по уровню креатинина)  | 3                   | –  | –   | –  | 3                    |
| Всего...                                 | 3                   | –  | 1   | –  | 4 (40)*              |

\*В скобках представлен процент больных.

желудочной железы по данным ультразвукового исследования и компьютерной томографии.

В 3 наблюдениях из 10 имели место легочные осложнения (табл. 3).

Развитие пневмоторакса и гидроторакса было связано с травмой диафрагмы, возникшей после выполнения перитонэктомии правого купола диафрагмы, и диагностировано в первые сутки послеоперационного периода. У 1 больного для эвакуации пневмоторакса потребовалось дренирование плевральной полости. В остальных наблюдениях проводили консервативную терапию с осуществлением динамического рентгенологического контроля в связи с незначительным количеством газа и жидкости в плевральной полости, не оказывавшим влияния на показатели оксигенации крови.

Оценку тяжести ХТ-осложнений проводили по шкале токсичности (критерии CTC-NCIC, Clinical Trial Centre National Cancer Institute Canada). Токсичность III степени имела место у 1 пациента (табл. 4), что потребовало осуществления гемотрансфузии 1 дозы эритроцитарной массы в связи с развитием анемии. Общая частота возникновения после выполнения циторедуктивного вмешательства и ГИХ ХТ-осложнений во 2-й группе пациентов составила 40% (n=4).

У 3 пациентов 2-й группы зафиксирован рост уровня креатинина вплоть до восьмых суток послеоперационного периода с последующим снижением его на фоне проводимой консервативной терапии (форсированный диурез с осуществлением контроля показателей электролитов крови). Содержание креатинина во всех наблюдениях не превышало  $1,5 \times$  ВГН (верхняя граница нормы).

При анализе отдаленных результатов в 1 наблюдении был отмечен интраперитонеальный рецидив, возникший через 8 мес после проведения перитонэктомии в сочетании с ГИХ, остальные пациенты живы без признаков прогрессирования от 7 до 27 мес. Показатели общей 1- и 2-летней выживаемости составили 100%, безрецидивной (рис. 3) –  $86 \pm 13,2\%$ , медиана не достигнута.



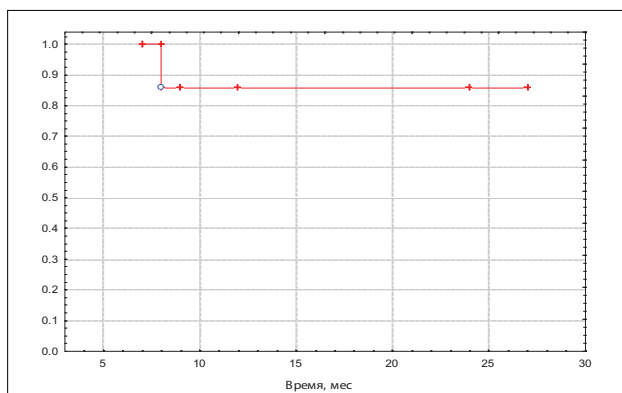


Рис. 3. Кривая безрецидивной выживаемости у пациентов с псевдомиксомой брюшины

### Заключение

Опыт проведения циторедуктивных вмешательств (перитонэктомия) в сочетании с ГИХ у больных с псевдомиксомой продемонстрировал удовлетворительную переносимость методики с относительно небольшой частотой возникновения послеоперационных хирургических осложнений. Тем не менее в связи с торпидным течением псевдомиксомы брюшины и небольшим числом собственных наблюдений однозначная трактовка полученных результатов невозможна. Для достоверной оценки эффективности применения комбинированного лечения в сочетании с ГИХ в улучшении показателей выживаемости требуется большее количество пациентов, а также сравнение полученных результатов с группой исторического контроля.

## ЛИТЕРАТУРА

- Moran B.J., Cecil T.D. The etiology, clinical presentation, and management of pseudomyxoma peritonei. *Surg Oncol Clin N Am* 2003;12:585–603.
- Sugarbaker P.H. New standard of care for appendiceal epithelial neoplasms and pseudomyxoma peritonei syndrome? *Lancet Oncol* 2006;7:69–76.
- Weaver C.H. Mucocele of the appendix with pseudomucinous degeneration. *Am J Surg* 1937;36:523–6.
- Misdraji J., Yantiss R.K., Graeme-Cook F.M. et al. Appendiceal mucinous neoplasms: a clinicopathologic analysis of 107 cases. *Am J Surg Pathol* 2003;27:1089–103.
- Carr N.J., Emory T.S., Sobin L.H. Epithelial neoplasms of the appendix and colorectum: an analysis of cell proliferation, apoptosis and expression of p53, CD44, bcl-2. *Arch Pathol Lab Med* 2002;126:837–41.
- Ronnett B.M., Zahn C.M., Kurman R.J. et al. Disseminated peritoneal adenomucinosis and peritoneal mucinous carcinomatosis: a clinicopathologic analysis of 109 cases with emphasis on distinguishing pathologic features, site of origin, prognosis and relationship to «pseudomyxoma peritonei». *Am J Surg Pathol* 1995;19:1390–408.
- Chejfěc G., Rieker W.J., Jablókow V.R. et al. Pseudomyxoma peritonei associated with colloid carcinoma of the pancreas. *Gastroenterology* 1986;90:202–5.
- Hawes D., Robinson R., Wira R. Pseudomyxoma peritonei from metastatic colloid carcinoma of the breast. *Gastrointest Radiol* 1991;16:80–2.
- Kahn M.A., Demopoulos R.I. Mucinous ovarian tumors with pseudomyxoma peritonei: a clinicopathological study. *Int J Gynecol Pathol* 1992;11:15–23.
- Ronnett B.M., Seidman J.D. Mucinous tumors arising in ovarian mature cystic teratomas: relationship to the clinical syndrome of pseudomyxoma peritonei. *Am J Surg Pathol* 2003;27:650–7.
- Miner T.J., Shia J., Jaques D.P. et al. Long-term survival following treatment of pseudomyxoma peritonei: an analysis of surgical therapy. *Ann Surg* 2005;241:300–8.
- Baratti D., Kusamura S., Nonaka D. et al. Pseudomyxoma peritonei: clinical pathological and biological prognostic factors in patients treated with cytoreductive surgery and hyperthermic intraperitoneal chemotherapy (HIPEC). *Ann Surg Oncol* 2008;15:526–34.
- Butterworth S.A., Panton N.M., Klaassen D.J. et al. Morbidity and mortality associated with intraperitoneal chemotherapy for pseudomyxoma peritonei. *Am J Surg* 2002;183:529–32.
- Elias D., Lasser P., Reynard B. et al. Pseudomyxoma peritonei treated with complete resection and immediate intraperitoneal chemotherapy. *Gastroenterol Clin Biol* 2003;27:407–12.
- Gonzalez-Moreno S., Sugarbaker P.H. Right hemicolectomy does not confer a survival advantage in patients with mucinous carcinoma of the appendix and peritoneal seeding. *Br J Surg* 2004;91:304–11.
- Guner Z., Schmidt U., Dahlke M.H. et al. Cytoreductive surgery and intraperitoneal chemotherapy for pseudomyxoma peritonei. *Int J Colorectal Dis* 2005;20:155–60.
- Loungnarath R., Causeret S., Bossard N. et al. Cytoreductive surgery with intraperitoneal chemohyperthermia for the treatment of pseudomyxoma peritonei: a prospective study. *Dis Colon Rectum* 2005;48:1372–9.
- Murphy E.M., Sexton R., Moran B.J. Early results of surgery in 123 patients with pseudomyxoma peritonei from a perforated appendiceal neoplasm. *Dis Colon Rectum* 2006;50:37–42.
- Smeenk R.M., Verwaal V.J., Zoetmulder F.A. Toxicity and mortality of cytoreduction and intraoperative hyperthermic intraperitoneal chemotherapy in pseudomyxoma peritonei – a report of 103 procedures. *Eur J Surg Oncol* 2006;32:186–90.
- Sugarbaker P.H., Chang D. Results of treatment of 385 patients with peritoneal surface spread of appendiceal malignancy. *Ann Surg Oncol* 1999;6:727–31.
- Sugarbaker P.H. Management of peritoneal surface malignancy using intraperitoneal chemotherapy and cytoreductive surgery. Michigan: Ludann Company, 1998.