– *Тщательное эндоскопическое обследование является обязательным диагностическим элементом при планировании деканюляции.*

ЛИТЕРАТУРА

1. Анютин Р. Г. Трахеотомия и трахеостомия в практике оториноларинголога. М., 1971. – 103 с.
2. Короткевич Н. С. Трахеостомия (ошибки, опасности и осложнения): учеб. пособие для врачей курсантов. – Л., 1970. – 18 с.
3. Миразизов К. Д., В. П. Осипов. К вопросу о профилактике хронического канюленосительства после трахеостомии. Мат. межобластной науч.-практ. конф. оториноларингол.: М., 1977. – С. 204–206.
4. Плужников М. С., Рябова М. А., Карпищенко С. А. Хронические стенозы гортани.. – СПб.: Эскулап, 2004. – С. 200.
5. Поддубный Б. К., Белоусова Н. В., Унгиадзе Г. В. Диагностическая и лечебная эндоскопия верхних дыхательных путей. – М., 2006. – С. 23–25.
6. Трахеостомия в отделении реанимации (методика, тактика послеоперационного ведения, отдаленные результаты)/ Фоломеев В. Н. [и др.] //– Анестезиол. и реаниматол. – 1992. – № 5–6 – С. 62–64.
7. Шантуров А. Г. Трахеотомия и трахеостомия. Методические рекомендации для врачей, интернов и студентов медицинского института. Иркутск, 1983. – 40 с.

УДК: 616. 284-002. 2-08

ЦИТОЛОГИЧЕСКАЯ КАРТИНА СЛИЗИСТОЙ ОБОЛОЧКИ У БОЛЬНЫХ, ПЕРЕНЕСШИХ ОПЕРАТИВНЫЕ ВМЕШАТЕЛЬСТВА НА СРЕДНЕМ УХЕ

О. Г. Гончарова*, Л. П. Попова**

THE CYTOLOGICAL PICTURE OF THE MUCOUS SHELL OF PATIENTS WITH OPERATIVE INTERFERENCE ON MIDDLE EAR

O. G. Goncharova, L. P. Popova

**Курский государственный медицинский университет*
(Зав. каф. оториноларингологии –проф. С. З. Пискунов)
***Курская областная клиническая больница*
(Главный врач –канд. мед. наук М. А. Кожухов)

В настоящее время более 20% пациентов, страдающих хроническим гнойным средним отитом (ХГСО), требуют стационарного лечения. Изучено 105 морфологических объектов от 35 пациентов с хроническим гнойным средним отитом после проведенного оперативного вмешательства на среднем ухе.

Ключевые слова: *хронический гнойный средний отит, тимпанопластика, аттикоантромастоидотомия.*

Библиография: *6 источников*

At present more than 20% patient, sufferring chronic festering average otitis (HGSO), require the stationary treatment. 105 morphological objects are studied from 35 patients with chronic festering average otitis after called on operative interference on middle ear.

Keywords*: chronic festering average otitis,tympanoplastic, attikoantromastoidotomy.*

Bibliography*: 6 sources.*

В настоящее время более 20% пациентов, страдающих хроническим гнойным средним отитом (ХГСО), требуют стационарного лечения, среди которых взрослые составляют – 82%, дети – 18%[1].

Ежегодно увеличивается число больных с, так называемыми упорными формами ХГСО, которые трудно поддаются не только консервативной терапии, но и страдают болезнью трепанационной полости в послеоперационном периоде (13–35% пациентов)[4].

Слабая эффективность лечения связана, с одной стороны, с формированием резистентной микрофлоры при хроническом воспалении, с другой стороны, с нарушением процесса регенерации в слизистой оболочке[3].

Во многих областях реконструктивной хирургии хорошо зарекомендовали себя различные аутоткани для улучшения процессов регенерации слизистой оболочки, к числу которых относится и аутогенная обогащённая тромбоцитами плазма. Её применяют в таких областях медицины, как пластическая хирургия, стоматология, оториноларингология, травматология, кардиология, общая хирургия [5, 6].

Цитологическая диагностика позволяет контролировать все этапы воспалительного процесса в среднем ухе. С её помощью можно судить о характере морфологических изменений, состоянии неспецифических факторов защиты, эффективности лечения, чётко определять фазы течения раневого процесса, установить эффективность использования применяемых лекарственных препаратов.

Цель работы: изучить особенности цитологической картины слизистой оболочки у больных, перенесших оперативные вмешательства на среднем ухе.

Пациенты и методы. Было изучено 105 морфологических объектов от 35 пациентов с хроническим гнойным средним отитом после проведенного оперативного вмешательства на среднем ухе – санирующей операции или санирующей операции с тимпанопластикой.

Цитологическое исследование по методу М. П. Покровской и М. С. Макарова осуществлялось на 7, 12, 17 сутки. После операции стерильным ватным тампоном брали отпечатки с трёх участков послеоперационной полости: аттика, мастоидальной части, меатотимпанального лоскута, переносили их на стерильное предметное стекло, с целью фиксации материал погружали на пять минут в метиловый или денатурированный спирт, затем производили их окраску по Грамму или Романовскому-Гимзе. Исследование выполнялось на световом микроскопе.

По методу М. П. Покровской и М. С. Макарова выделяют 5 основных типов цитограмм, которые показывают взаимосвязь динамики изменения клеточных элементов раны с фазами раневого процесса.

Первый тип (некротический) – характеризуется преобладанием в препарате детрита, фрагментов разрушенных нейтрофилов, микрофлоры, локализующейся преимущественно внеклеточно, отсутствием клеточных реакций и фагоцитоза.

Второй тип (дегенеративно-воспалительный) – отличается появлением признаков воспалительного процесса, что подтверждается начинающимся фагоцитозом. В препарате определяется большое количество нейтрофилов в состоянии деструкции.

Третий тип (воспалительный) – отражает нормальное течение воспаления (острого, подострого).

Четвёртый тип (воспалительно-регенераторный) – соответствует неосложнённому течению воспалительного процесса.

Пятый тип (регенераторный) – характеризуется уменьшением нейтрофилов до 50%, начинается процесс активной краевой эпителизации.

Первые три типа цитограммы характеризуют течение первой фазы раневого процесса (воспаления). На основании тенденций развития клеточных реакций, представленных в первых трёх типах, можно судить об эффективности проводимой хирургической санации. Второй фазе течения раневого процесса соответствует четвёртый и, в большей степени, пятый тип цитограммы, когда исчезают воспалительные явления и преобладают регенеративные процессы [2].

Результаты исследования. Проведено обследование и лечение 35 пациентов с хроническим гнойным средним отитом, находившихся на лечении в ЛОР-отделении Курской областной клинической больницы.

Все больные были разделены на 3 группы. Первая группа – 9 больных, которым были выполнены санирующие операции эндауральным или заушным подходом с тимпанопластикой. В данной группе применяли полимерные антибактериальные плёнки, которыми выстилали послеоперационную полость. Вторая группа – 15 человек, которым выполнены санирующие эндауральные операции с тимпанопластикой 2 типа и укладыванием в послеоперационную полость биологически обогащённого тромбоцитарного сгустка. Третья группа – 11 пациентов,

которым выполнены санирующие операции эндауральным или заушным подходом с тимпанопластикой и введением в послеоперационную полость марлевого тампона с фурацилином.

На 7-е, 12-е, 17-е сутки проводился анализ цитологической картины послеоперационной полости.

В первой группе на 7-е сутки больным с применением антибактериальных полимерных плёнок соответствовал дегенеративно-воспалительный тип цитограммы, то есть появлялись признаки воспалительного процесса, что подтверждалось начинающимся фагоцитозом (как правило, незавершённым или дегенеративным). В препаратах определялось большое количество нейтрофилов в состоянии деструкции (кариопикноз, кариорексис, цитолиз) (рис. 1).

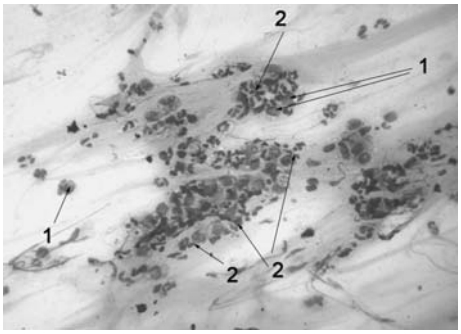

Рис. 1. *Дегенеративно-воспалительный тип цитограммы у больных первой и второй группы на 7-е сутки, третьей группы на 12-е сутки: 1 – макрофаг; 2 – сегментоядерные нейтрофилы. Окраска по Романовскому–Гимзе. Микрофото Х80.*

На 12-е сутки больным первой группы соответствовал воспалительный тип цитограммы, который отражал нормальное течение воспаления (острого, подострого). Нейтрофилы составляли до 90%; остальная часть клеток была представлена в основном лимфоцитами, моноцитами, макрофагами и полибластами. Количество микрофлоры значительно уменьшалось за счёт возрастания фагоцитарной активности (наблюдался преимущественно завершённый фагоцитоз) (рис. 2).

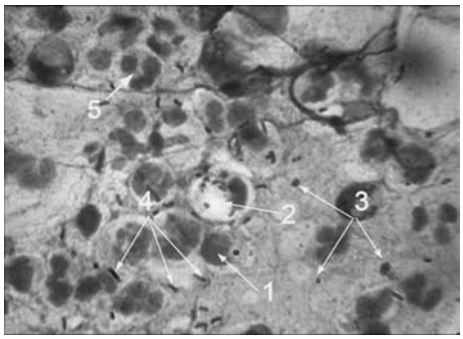

Рис. 2. *Воспалительный тип цитограммы у больных первой группы на 12-е сутки, третьей группы на 17-е сутки: 1 – лимфоцит; 2 – фагоцитирующий макрофаг; 3,4 – бактерии; 5 – лейкоцит. Окраска по Романовскому–Гимзе. Микрофото Х80.*

На 17-е сутки больным первой группы соответствовал воспалительно-регенераторный тип цитограммы. Этот тип соответствовал неосложнённому течению воспалительного процесса. Количество нейтрофилов в препарате уменьшалось до 60–70%, 20–35% клеток было представлено лимфоцитами, фибробластами, макрофагами. Количество последних могло достигать 5–10%, что являлось критерием очищения раны от гнойно-некротических тканей. Значительно уменьшалось количество микрофлоры.

Во второй группе на 7-е сутки больным с применением биологически обогащённого тромбоцитами сгустка соответствовал дегенеративно-воспалительный тип цитограммы, то есть признаки воспалительного процесса были такими же, как в первой группе на 7-е сутки. (рис. 1)

На 12-е сутки больным второй группы соответствовал воспалительно-регенераторный тип цитограммы, то есть признаки воспалительного процесса соответствовали первой группе, но уже на 17-е сутки.

На 17-е сутки больным с применением биологически обогащённого тромбоцитами сгустка соответствовал регенераторный тип цитограммы, который характеризовался уменьшением нейтрофилов до 40–50%, резким увеличением количества молодых клеток соединительной ткани (профибробласты и фибробласты, макрофаги). Начинался процесс активной краевой эпителизации. В препарате эпителий определялся в виде пластов светлых клеток с широкой цитоплазмой. Микрофлора или отсутствовала полностью, или присутствовала в виде единичных колоний в поле зрения (рис. 3).

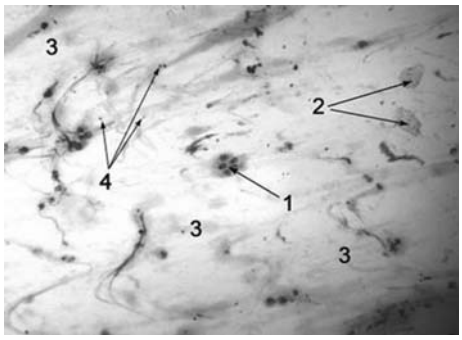

Рис. 3. *Регенераторный тип цитограммы у больных второй группы на 17-е сутки:*
1 – эпителиальная клетка; 2 – чешуйки плоского эпителия; 3 – межуточный матрикс;
4 – бактерии. Окраска по Романовскому–Гимзе. Микрофото Х40

В третьей группе на 7-е сутки больным с традиционным ведением послеоперационного периода соответствовал некротический тип цитограммы, то есть препарат состоял из детрита и остатков разрушенных нейтрофилов, массивной микрофлоры, находящейся внеклеточно (рис. 4).



Рис. 4. *Некротический тип цитограммы у больных 3группы на 7-е сутки: 1 – распавшиеся лейкоциты.*
Окраска по Романовскому–Гимзе. Микрофото Х40

На 12-е сутки больным третьей группы соответствовал дегенеративно-воспалительный тип цитограммы (рис. 1).

На 17-е сутки больным третьей группы с традиционным ведением послеоперационного периода соответствовал воспалительный тип цитограммы (рис. 2).

На 17-е сутки после операции признаков репаративного процесса не наблюдалось.

Выводы:

1. *Применение антибактериальных плёнок и биологически обогащённого тромбоцитарного сгустка способствуют более быстрому заживлению послеоперационной полости.*
2. *При традиционном ведении послеоперационного периода на 17-е сутки отмечается лишь завершение воспаления, то есть первой фазы раневого процесса.*

ЛИТЕРАТУРА

1. Джапаридзе Ш. В., Вачарадзе Д. В., Ломидзе Л. С. О хирургическом лечении хронического гнойного среднего отита //Вест. оторинолар. – 2005. – №3. – С. 46–47.
2. Покровская М. П., Макаров М. С. Цитология раневого экссудата как показатель процесса заживления раны. М.,1942. 48 с.
3. Семенов Ф. В., Ридненко В. А., Немцева С. В. Анализ некоторых причин рецидива хронического гнойного среднего отита в послеоперационном периоде // Вест. оторинолар. – 2005. – №3. – С. 48–49.
4. Толстов Ю. П., Аникин И. А. О клиническом значении состояния трепанационной полости у больных, перенесших радикальную операцию на среднем ухе // Вест. оторинолар. – 1999. – №1. – С. 44–46.
5. Якобашвили И. Ю., Семёнов Ф. В Влияние местного применения обогащённой тромбоцитами плазмы на течение раневого процесса после тонзиллэктомии // Рос. оторинолар. – 2008. – №4. – С. 26–30.
6. Anitua, E. Plasma rich in growth factors: Preliminary results of use in the preparation of future sites for implant // Int. J Oral Maxillofac Implants. – 1999. – Vol. 14. – P. 529–535.

УДК: 616. 441–089:616. 22–008. 5

ХИРУРГИЧЕСКИЕ ВМЕШАТЕЛЬСТВА НА ЩИТОВИДНОЙ ЖЕЛЕЗЕ КАК ОДНА ИЗ ПРИЧИН ДИСФОНИЙ В РАННЕМ ПОСЛЕОПЕРАЦИОННОМ ПЕРИОДЕ

Т. В. Готовяхина

SURGICAL INTERVENTIONS ON A THYROID GLAND AS ONE OF THE REASONS OF DYSPHONIA IN THE EARLY POSTOPERATIVE PERIOD

T. V. Gotovyakhina

ГОУ ВПО Санкт-Петербургский государственный университет
(Зав. курсом оториноларингологии каф. нейрохирургии и неврологии – проф. Я. А. Накатис)
Мариинская городская больница, г. Санкт-Петербург
(Главный врач – Засл. врач РФ, докт. мед. наук О. В. Емельянов)

В статье проанализированы причины развития дисфонии в раннем послеоперационном периоде при хирургических вмешательствах на щитовидной железе. Анализ полученных результатов показал, что дисфония может быть связана с несколькими причинами: развитие одностороннего или двустороннего пареза гортани, гипотонусная дисфония, травма голосовых складок при интубации трахеи, хронический ларингит.

Ключевые слова: *хирургическое вмешательство, щитовидная железа, дисфония в послеоперационном периоде, парез мышц гортани.*

Библиография: *21 источник.*

In the article the reasons of dysphonia in the early postoperative period at surgical interventions on a thyroid gland are analysed. The analysis of the received results proves that dysphonia can be caused by the several reasons: development unilateral or bilateral laryngeal paresis, dysphonia of the hypotonic type, a trauma of vocal folds during the endotracheal intubation, a chronic laryngitis.

Key words*: surgical interventions on a thyroid gland, dysphonia in the postoperative period, laryngeal paresis.*

Bibliography*: 21 sources.*

В последнее время отмечается увеличение частоты заболеваний щитовидной железы (ЩЖ). Одно из основных осложнений этих операций – парез или паралич мышц гортани. Несмотря на совершенствование хирургических методик, значительного уменьшения числа больных с парезами и параличами гортани не наблюдается [3, 18]. Под парезом мышц гортани подразумевается временное нарушение подвижности их сроком не более года, под параличом – стойкое нарушение подвижности более года. [12]