Трихобезоары желудка у детей

В.И. Петлах, А.В. Сергеев, А.Я. Виноградов

Московский НИИ педиатрии и детской хирургии; Детская городская клиническая больница № 9 им. Г.Н.Сперанского, Москва

Gastric trichobezoars in children

V.I. Petlakh, A.V. Sergeev, A.Ya. Vinogradov

Moscow Research Institute of Pediatrics and Pediatric Surgery; G.N. Speransky City Children's Clinical Hospital Nine, Moscow

С учетом данных литературы и собственного наблюдения авторы приводят результаты анализа сведений о формировании, особенностях клинической картины, диагностики и способах лечения трихобезоаров желудка у детей.

Ключевые слова: безоары, трихобезоары, желудок, дети.

Based on the data available in the literature and their observations, the authors give the results of their analysis of the development, clinical picture, diagnosis, and treatment modalitiess of gastric trichobezoars in children.

Key words: bezoars, trichobezoars, stomach, children.

Безоары — разновидности инородных тел, попадающих в желудочно-кишечный тракт в результате проглатывания. Название они получили по имени горных козлов безоаров, в желудках которых их нередко находили [1, 2]. В этиологии образования безоаров можно выделить два основных фактора: во-первых, химический состав и количество попадающих в желудок с пищей или в результате вредных привычек веществ, исключающих возможность их переваривания и дальнейшей эвакуации, и, во-вторых, наличие анатомических аномалий, затрудняющих прохождение содержимого по пищеварительному каналу.

В хирургии взрослых больных дополнительными факторами, способствующими образованию безоаров в желудке, являются снижение его секреторной функции, наличие вязкой слизи вследствие развития послеоперационного гастрита, что нередко встречается после различных видов ваготомии [3].

Скорость формирования безоарных камней зависит от их природы и колеблется от 1—5 дней до нескольких лет. Размеры и форма камней также различны. Подавляющее количество безоаров образуется и остается в желудке, как казуистика они встречаются в пищеводе и тонкой кишке [2, 4]. В литературе подробно описаны различные виды безоаров желудочно-кишечного тракта в зависимости от их состава.

Первое место по частоте занимают безоары растительного происхождения — фитобезоары, причиной образования которых являются орехи, инжир, виноград, персики, цитрусовые и др. Наиболее часто встречаются фитобезоары, сформировавшиеся из хурмы, которая содержит большое количество смолистых веществ, способствующих слипанию частей фрукта в однородную массу [2, 5]. Безоары органического происхождения образуются в желудке при заглатывании некоторых лекарственных веществ, лаков, смол, гудрона, при минерализации сгустка крови в просвете желудка. Лактобезоары, характерные только для детского возраста, образуются в течение первых 2 нед жизни у недоношенных детей, находящихся на искусственном всвармливании высококалорийными смесями, содержащими лактозу и казеин. Безоары эмбрионального происхождения формируются из дермоидной кисты желудка. К последней группе следует отнести и мекониевые камни [1, 4]. Иногда состав безоаров имеет смешанный характер — «полибезоары».

В педиатрической практике особый интерес представляют трихобезоары, образующиеся при попадании в желудок волос или шерсти. Такие безоары встречаются, как правило, у девочек, имеющих патологическую склонность выдергивать и глотать волосы с головы, бровей и ресниц —трихотилломанию [6, 7]. Этим заболеванием нередко страдают дети с неврозом навязчивых состояний, а также больные шизофренией. В итоге в желудке образуется «воло-

© Коллектив авторов, 2013

Ros Vestn Perinatol Pediat 2013; 2:70–73

Адрес для корреспонденции: Петлах Владимир Ильич — д.м.н., зав. отделением неотложной и гнойной хирургии Московского НИИ педиатрии и детской хирургии
125412 Москва, ул. Талдомская, д. 2
Сергеев Алексей Владимирович — к.м.н., с.н.с. того же отделения,
Виноградов Александр Яковлевич — к.м.н., врач-хирург отделения экстренной и гнойной хирургии ДГКБ № 9 им. Г.Н. Сперанского
123317 Москва, пр-д. Шмитовский, д. 29

сяная опухоль», состоящая из клубка переплетенных и склеенных волос, пропитанных пищевыми массами и слизью. Иногда трихобезоар большого размера выходит из желудка в двенадцатиперстную и тонкую кишку (Rapunzel Syndrome) [8, 9].

В англоязычной литературе за 1990–2009 гг. обнаружено описание 108 наблюдений трихобезоаров у детей в возрасте от 0 до 18 лет [10]. Из отечественных источников наибольший обобщенный материал, включающий 10 наблюдений, опубликован Ю. Ю. Соколовым и соавт. (2012) [11]. Вследствие относительной редкости патологии практические врачи своевременно не обследуют детей группы риска, трихобезоары диагностируются при достижении больших размеров и/или развитии тяжелых и опасных для жизни осложнений: язв желудка с пенетрацией и кровотечением, некроза стенки желудка, непроходимости кишечника [12—14]. Формирование трихобезоара может сопровождаться анемией, гипопротеинемией, кахексией [15, 16].

Клиническая картина. Клинические проявления трихобезоаров желудка зависят от их размера, локализации и давности образования, а также от связанных с ними осложнений. Заболевание характеризуется многообразием жалоб на тошноту, ноющие боли в подложечной области, отрыжку с дурным запахом, снижение аппетита, периодическую рвоту, общую слабость, похудание. Пальпаторно у большинства пациентов удается определить опухолевидное образование в эпигастрии. Рост трихобезоара может привести к осложнению — изъязвлению слизистой желудка (геморрагический гастрит) с развитием кровоточивости.

Диагностика. В диагностике трихобезоаров большое значение имеют данные анамнеза. Следует выяснить у ребенка и его родителей, имеет ли он склонность к жеванию резинки, проглатыванию волос или шерсти. У девочек следует осмотреть волосистую часть головы, особенно настораживают пролысина, очаговое отсутствие волос. Кроме общеклинического обследования, необходимо провести исследование психоневрологического статуса больного.

Специальные методы диагностики позволяют установить истинную природу заболевания. При ультразвуковом исследовании определяется гиперэхогенное образование с акустической тенью позади себя, индифферентное к стенке желудка. При рентгенологическом исследовании желудочно-кишечного тракта с контрастом в полости желудка обнаруживается центрально расположенный дефект наполнения овальной формы с четкими контурами, на поверхности которого может просматриваться неравномерное скопление контрастирующей массы. Иногда дефект наполнения в ходе исследования удается сместить из области синуса желудка до кардиальной части. Этот признак свидетельствует об отсутствии связи образования со стенкой желудка. Неподвижный безоар иногда ошибочно принимают за опухоль. В связи с лучевой нагрузкой рентгенологическое исследование в педиатрической практике имеет ограниченное применение. У детей при безоарах желудка иногда появляются отеки, гипопротеинемия, обусловленные метаболическими нарушениями, недостаточной абсорбцией фолиевой кислоты и витамина B_{12}, бурным размножением бактерий в верхних отделах тонкой кишки.

Наиболее информативным методом диагностики является эзофагогастродуоденоскопия, при которой имеется возможность не только определить размеры, плотность и характер инородного тела, но и выбрать рациональную тактику лечения. При эзофагогастродуоденоскопии трихобезоар выглядит как опухоль грязно-серого цвета, покрытая волосами, заполняющая всю полость желудка.

Лечение. Если при мягких фито-, гемо- и лактобезоарах удается достигнуть положительного результата консервативными мероприятиями, то небольшие трихобезоары можно попытаться удалить эндоскопически биопсийными щипцами [11]. Лечение трихобезоаров больших размеров — только хирургическое. Большинство специалистов используют для гастротомии лапаротомный доступ, в литературе имеются сообщения о возможности удаления трихобезоаров при лапароскопической операции [10, 11, 17]. Послеоперационный период проводится по типичной схеме, но все дети в дальнейшем должны быть проконсультированы психоневрологом с рекомендациями родителям по лечению трихотилломании.

В качестве типичного примера данной патологии приводим собственное наблюдение.

Девочка С., 12 лет, поступила в Детскую городскую клиническую больницу № 9 им. Г. Н. Сперанского Москвы. Ребенок заболел остро в ночь перед поступлением, жалобы на боли в животе, многократную рвоту. При поступлении был заподозрен острый аппендицит, диагноз которого в процессе динамического наблюдения исключен. Со слов родителей, у девочки есть привычка глотать жевательные конфеты, грызть ногти и брать в рот волосы.

При осмотре: состояние средней тяжести. Жалобы на боли в эпигастральной области. Дыхание везикулярное, гемодинамика стабильная. Живот умеренно вздут, мягкий, болезненный при пальпации в эпигастральной области, где пальпируется округлое образование плотной консистенции. Симптомы раздражения брюшины не определяются. При ректальном исследовании — на глубине, доступной пальцевому исследованию, признаков патологических образований не отмечено. Физиологические отправления не нарушены.

По данным ультрасонографии органов брюшной полости: желудок заполнен большим количеством эхонегативных образований, формирующих массивные «звуковые дорожки». Результаты исследования свидетельствовали о наличии в полости желудка объ-

емного образования. Дополнительно были выявлены явления холестаза, реактивная панкреатопатия.

Произведена эзофагогастродуоденоскопия (рис. 1). Слизистая пищевода розовая, гладкая, блестящая, кардия смыкается. Кардиоэзофагальный переход на уровне хиатального кольца. Перистальтика сохранена. В желудке определяется инородное тело грязно-серого цвета, заполняющее весь его объем, диаметром до 6 см, длиной до 20 см, состоящее из множества разнородных частиц, сплетений волос, слизи. Видимая слизистая оболочка желудка с геморрагиями на стенках. В области привратника определяются гиперплазированные складки слизистой оболочки. Луковица и постбульбарные отделы двенадцатиперстной кишки не изменены. Заключение: трихобезоар желудка. Показано удаление инородного тела.

Под эндотрахеальным наркозом проведена попытка эндоскопического извлечения инородного

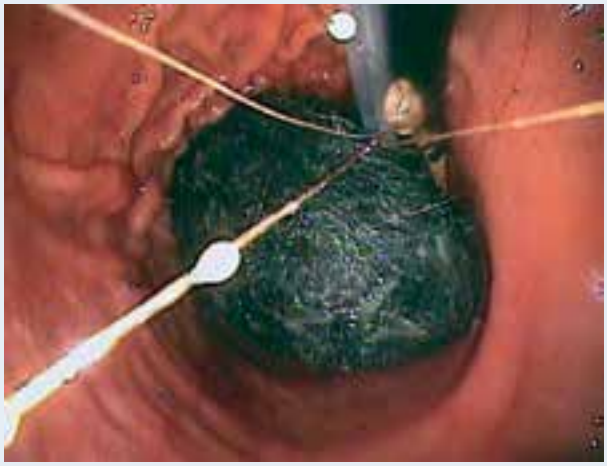

Рис. 1. **Вид инородного тела в просвете желудка при гастроскопии.**

тела. С помощью инструментов удалены фрагменты безоара, однако ввиду больших размеров и плотности извлечь его полностью было невозможно, вследствие чего произведена открытая операция.

Верхнесрединным разрезом вскрыта брюшная полость. В рану извлечено дно желудка. Передняя стенка его рассечена на 6 см. Жидкое содержимое удалено электроотсосом. При ревизии полости желудка в кардиальном отделе обнаружено плотное малоподвижное образование больших размеров, которое мобилизовано и удалено (рис. 2). Желудок промыт раствором фурациллина, гастротомическую рану зашивали двухрядным швом нитью викрил 3–0. После введения в корень брыжейки тонкой кишки 30,0 мл 0,25% раствора новокаина произведена ревизия тонкой и слепой кишки, плотных инородных тел в просвете пальпаторно не обнаружено. Признаков нарушения проходимости кишечника нет. Послойные швы передней брюшной стенки.

Макропрепарат: инородное тело (трихобезоар) размерами 16×6×5 см, плотное, темного цвета, состо-

Рис. 2. **Внешний вид удаленного трихобезоара.**

ит из множества волос, склеенных между собой.

Диагноз после операции: трихобезоар желудка.

Послеоперационный период протекал гладко, получала инфузионную, антибактериальную и симптоматическую терапию. Швы сняты на 10-е сутки, заживление раны первичным натяжением.

Ребенок консультирован невропатологом: неврологический фон отягощен вегетососудистой дистонией, повторными судорожными приступами, синдромом невротических состояний (трихоонихофагия). Девочка выписана в удовлетворительном состоянии под амбулаторное наблюдение психоневролога.

ВЫВОДЫ

1. Трихобезоары формируются у детей, страдающих девиантным поведением (трихотилломания, трихофагия, трихоонихофагия), поэтому у больных, поступающих в соматические и хирургические стационары с абдоминальным болевым синдромом, необходимо выявлять и оценивать психоэмоциональный статус и наличие вредных привычек.

2. Детям с психическими отклонениями, которые находятся на диспансерном наблюдении, должен выполняться регулярный ультразвуковой мониторинг брюшной полости с исследованием всех органов.

3. При выявлении трихобезоара больших размеров попытки эндоскопического извлечения его следует считать бесперспективными, необходимо проводить оперативное удаление.

ЛИТЕРАТУРА

1. *Давидов М.И.* Безоары. Пермь: ПГМА 1998; 168. (Davidov M.I. Bezoars. Perm': PGMA, 1998; 168.)
2. *Сапожников В.Г., Куликов В.А., Шабалин В.А. и др.* Возможности диагностики безоаров у детей. Рос педиат журн 2001; 4: 51—53. (Sapozhnikov V.G., Kulikov V.A., Shabalin V.A. et al. Diagnostics bezoars at children. Rossijskij pediatricheskij zhurnal 2001; 4: 51—53.)
3. *Koulas S.G., Zikos N., Charalampous C. et al.* Management of gastrointestinal bezoars: an analysis of 23 cases. Int Surg 2008; 93: 95—98.
4. *Соколов Ю.Ю., Давидов М.И.* Безоары желудочно-кишечного тракта у детей. Педиатрия 2010; 2: 60—65. (Sokolov Ju.Ju., Davidov M.I. Besoars of a gastrointestinal tract at children. Pediatrija 2010; 2: 60—65.)
5. *Cataliotti F., Livoti C., Di Pace M.* Bezoars. J Ped Surg 2002; 37: 9: 1363—1364.
6. *Сидоров П.И., Михеева В.В.* Трихобезоар желудочно-кишечного тракта в клинике детского невроза. Журн неврол и психиат 2000; 2: 59—60. (Sidorov P.I., Miheeva V.V. Trihobezoar of gastrointestinal tract in clinic of a children's neurosis. Zhurnal nevrologii i psihiatrii 2000; 2: 59—60.)
7. *Frey A.S., McKee M., King R.A., Martin A.* Hair Apparent: Rapunzel Syndrome. Am J Psychiat 2005; 162: 242—248.
8. *Al Wadan A.H., Al Kaff H., Al Senabani J., Al Saadi A.S.* Rapunzel syndrome' trichobezoar in a 7-year-old girl: a case report. Cases J 2008; 1:205. doi:10.1186/1757-1626-1-205.
9. *Naik S., Gupta V., Naik S. et al.* Rapunzel Syndrome Reviewed and Redefined. Dig Surg 2007; 24: 157—161.
10. *Gorter R. R., Kneepkens C.M., Mattens E.C. et al.* Management of trichobezoar: case report and literature review. Pediatric Surgery International 2010; 26: 5: 457—463.
11. *Соколов Ю.Ю., Ионов Д.В., Туманян Г.Т. и др.* Миниинвазивные методы удаления трихобезоаров желудка и двенадцатиперстной кишки у детей. Рос вестн дет хир, анестезиол и реаниматол 2012; 1: 56—59. (Sokolov Ju.Ju., Ionov D.V., Tumanjan G.T. et al. Miniinvasive methods of excision of trichobesoars of stomach and duodenum at children. Ros vestn detskoj hirurgii, anesteziol i reanimatol 2012; 1: 56—59.)
12. *Ventura D.E., Herbella F.A., Schettini S.T., Delmonte C.* Rapunzel syndrome with a fatal outcome in a neglected child. J Pediatr Surg 2005; 40: 10: 1665—1667.
13. *Jensen A.R., Trankiem C.T., Lebovitch S. et al.* Gastric outlet obstruction secondary to a large trichobezoar. J Pediatr Surg 2005; 40: 1364—1365.
14. *Michail S., Nanagas V., Mezoff A.G.* An unusual cause of postfundoplication vomiting. J Pediatr Surg 2008; 43: E45—E47.
15. *Цуман В.Г., Щербина В.И., Семилов Э.А. и др.* Трихобезоары желудочно-кишечного тракта у детей. Детская хирургия 2000; 4: 52—54. (Cuman V.G., Werbina V.I., Semilov Je.A., et al. Trichobesoars of gastrointestinal tract at children. Detskaja hirurgija 2000; 4: 52—54.)
16. *Dumonceaux A., Michaud L., Bonnevalle M. et al.* Trichobezoar in children and adolescent. Arch Paediatr 1998; 5: 996—999.
17. *Nirasawa Y., Mori T., Ito Y. et al.* Laparoscopic removal of a large gastric trichobezoar. J Pediatr Surg 1998; 33: 663—665.
18. *Palanivelu C., Rangarajan M., Senthilkumar R., Madankumar M.V.* Trichobezoars in the stomach and ileum and their laparoscopy-assisted removal: a bizarre case. Singapore Med J 2007; 48: 37—39.

Поступила 30.11.12