УДК 617.7-001.4/.731
ГРНТИ 76.29.56
ВАК 14.01.07

ТРАВМАТИЧЕСКИЕ НЕЙРООПТИКОПАТИИ В СЛУЧАЯХ СОЧЕТАННЫХ И МНОЖЕСТВЕННЫХ ТРАВМ. ДИАГНОСТИКА. ЛЕЧЕНИЕ

© *Б. В. Монахов, Э. В. Бойко, Р. Л. Трояновский*

ФГВОУ ВПО «Военно-медицинская академия имени С. М. Кирова» МО РФ, Санкт-Петербург

✧ **Травматическую нейрооптикопатию в случаях сочетанных и множественных повреждений нередко не диагностируют или выявляют поздно. Рассмотрены 47 пострадавших с различными видами повреждений зрительного нерва (огнестрельные, автомобильные и бытовые), в случаях сочетанных и множественных травм. Предложены методы диагностики, хирургического и медикаментозного лечения, доступные в многопрофильных стационарах при оказании специализированной помощи.**

✧ ***Ключевые слова:*** повреждения зрительного нерва; травмы орбиты; сочетанные и множественные повреждения.

ВВЕДЕНИЕ

Изолированные повреждения зрительного нерва встречаются не часто. Как правило, это удел множественных повреждений головы, орбиты и сочетанной травмы. Нередко, при сочетанных и множественных повреждениях, травматическую нейрооптикопатию (ТНОП) не диагностируют или выявляют поздно, что вызывает необратимые изменения в зрительном нерве и обрекает пострадавшего на значительное снижение зрительных функций, вплоть до слепоты.

ЦЕЛЬ ИССЛЕДОВАНИЯ

Рассмотреть различные причины травматической нейрооптикопатии, возможные методы диагностики и лечения.

Существующие методы диагностики, хирургического и медикаментозного лечения не всегда доступны, ограничены, а нередко, малоутешительны.

Различают прямые — непосредственные повреждения зрительного нерва ранящими объектами. А так же опосредованные (непрямые), обусловленные последствиями травм орбиты и средней зоны лица [17, 27]. В случаях огнестрельных ранений (пулевых и осколочных) превалируют прямые повреждения зрительного нерва [12].

При травме мирного времени преобладают непрямые (опосредованные) повреждения, обусловленные механическими травмами костей орбиты, средней зоны лица и даже, орбитофациальными реконструкциями. ТНОП мирного времени возникают при автодорожных травмах, криминальных инцидентах (насильственных действиях), спортивных единоборствах [7, 8, 24].

ТНОП развивается вследствие «напряжённой» (выраженной) ретробульбарной гематомы, которая вызывает смещение орбитальных структур, повышение внутриорбитального и внутриглазного давления, сдавление зрительного нерва и нарушение кровообращения [18]. Но даже локальная гематома в зоне зрительного нерва или орбитальная эмфизема так же могут привести к нарушению функции зрительного нерва [11, 19, 25].

Патогенез опосредованной (непрямой) травматической оптической невропатии не вполне ясен. Наиболее широко распространена версия передачи силы сдавления (сжатия) сломанных костных структур орбиты к вершине орбиты и каналу зрительного нерва. Повреждения интраорбитальных, интраканаликулярных и интракраниальных волокон нерва и оболочек приводит к локальной ишемии и отёку тканей. Отёчные ишемизированные аксоны вызывают дальнейшее сдавление зрительного нерва в костном канале [16, 17].

В редких случаях происходит отрыв зрительного нерва в интрасклеральной области. Это сопровождается безвозвратной полной потерей функций и характерными офтальмоскопическими изменениями [21].

В настоящее время для лечения травматической нейрооптикопатии используют как хирургические, так и медикаментозные методы [22, 23].

Оперативные вмешательства направлены на декомпрессию зрительного нерва, освобождение его из повреждённых и смещённых тканей. Ранее осуществляли декомпрессию, главным образом, в ходе транскраниального нейрохирургического пособия [6, 28].

В последнее время, в основном, применяют экстракраниальный — трансэтмоидальный метод декомпрессии [15, 13, 14, 22].

Наряду с хирургическими методами, используются медикаментозные: системное введение мегадоз кортикостероидов — 1800—2500 мг (в пере-

Таблица 1

Этиология и характер сочетанных и множественных повреждений в случаях травматической нейрооптикопатии (n=47)

Вид повреждения	Характер повреждений (СМТ)				Всего	%
	Ретробульбарная гематома	Переломы костей орбиты	ККС	Интракраниальные повреждения		
Огнестрельные (боевые действия)	–	8	–	5	13	27,3
Огнестрельные (мирного времени и травматическое оружие)	–	8	–	1	9	19,1
Автотравма	–	9	2	–	11	23,4
Бытовые и криминальные	4	1	1	1	7	14,9
Производственные	1	2	–	2	5	10,6
Землетрясение	–	2	–	–	2	4,3
Всего	5	30	3	9	47	
% %	10,6	63,8	6,4	19,1		100,0

счёте на метилпреднизолон) — начальная, а затем поддерживающая (900–1200 мг) в течение 24 час. (около 2500–3500 мг в зависимости от веса пациента. Авторы считают, что такое лечение, начатое в течение 8 часов после травмы, улучшает микроциркуляцию, кальциевый обмен и позволяет, в ряде случаев, восстановить функцию третьих аксонов [23].

В то же время ряд исследователей, не подтвердили эффективность использования массивных доз метилпреднизолона в остром периоде травматической оптической невропатии [20, 24].

К тому же, даже короткие курсы высоких доз стероидов, вызывают серьёзные осложнения: депрессию, психоз, иммунологические нарушения, замедление процессов регенерации [9].

Учитывая развитие тяжёлых общих осложнений отечественные реаниматологи в терапии шока при сочетанной и множественной травме, используют гораздо меньшие системные дозы кортикостероидов (до 300 мг — разовая, а 300–1200 мг суточная доза [4].

В последние два десятилетия при травмах и за болеваниях нервной системы применяют пептидные биорегуляторы. Так, кортексин, регулирует процессы метаболизма в головном мозгу, оказывает церебропротекторное, ноотропное действие. Считают, что он содействует восстанавлению биоэлектрической активности головного мозга и регуляции процессов перекисного окисления в нейронах, адекватно воздействуя на волокна зрительного нерва, запускает механизмы саморегуляции в нейронах сетчатки [1, 2, 3, 4].

Исходы лечения «непрямых» травматических нейрооптикопатий трудно предсказуемы и варьируют от светопроекции до почти полного восстановления зрения. Восстановление функции зависит от характера травматического воздействия, времени и подхода при оказании специализированной помощи [10].

В случаях «прямых» повреждений зрительного нерва перспективы улучшения функций — проблематичны [12].

Несмотря на то, что клинические возможности хирургического и медикаментозного методов не являются полностью предсказуемыми, авторы рекомендуют индивидуально использовать все доступные методы для восстановления функций зрительного анализатора [26].

МАТЕРИАЛ И МЕТОДЫ ИССЛЕДОВАНИЯ

Наблюдали 47 пострадавших с ТНОП при сочетанной и множественной травме, которым была оказана специалированная помощь в многопрофильных стационарах. В 5 случаях повреждения

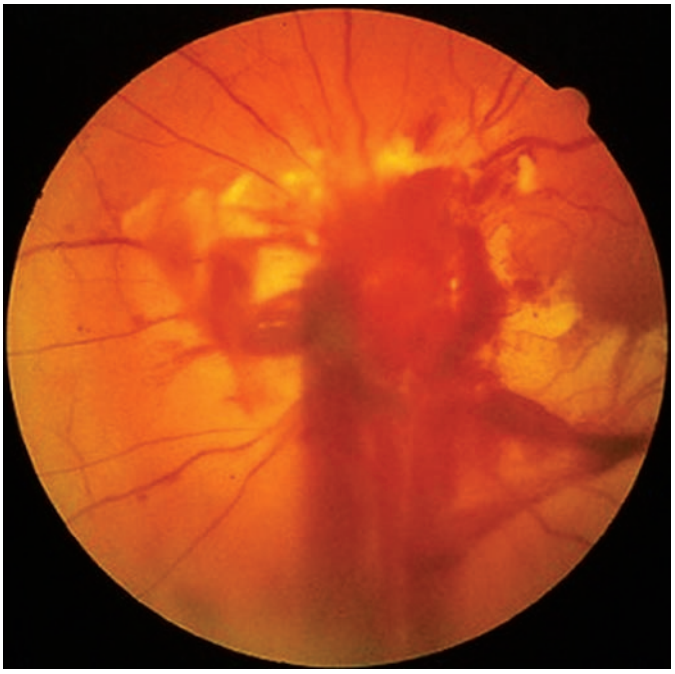

Рис. 1. Отрыв зрительного нерва (в области диска — кровоизлияние)

зрительного нерва были двухсторонними. Сквозные пулевые парабазальные повреждения были у троих; переломы костей обеих орбит, сопровождавшиеся тяжёлой черепно-мозговой травмой были у одного. И ещё у одного пострадавшего (с автомобильной политравмой) оптикопатия случилась на левом глазу, а на правом — развилась вторично, вследствие формирования и прогрессирования каротидно-кавернозного соустья (ККС). К сожалению, операция баллонирования была выполнена поздно — глаз ослеп. В трех наблюдениях оптикопатии одного глаза сопровождались тяжёлыми повреждениями парного глаза: разрушение — у одного, прободное ранение и последствия — у двоих.

Характер повреждений отражён в таблице 1.

Этиология повреждений зрительного нерва была различной. Огнестрельные ранениями (пулевые и осколочные) были в 22 наблюдениях. В двух случаях взрывов (капсюля и кумулятивного снаряда) осколки в результате прободных ранений внедрились в зрительный нерв.

Тяжёлая автомобильная травма, как правило, сопровождавшаяся тяжёлыми сочетанными и множественными повреждениями была у 11 пострадавших. Бытовые (в т. ч. криминальные) ранящими снарядами мирного времени (сучок, дротик) — у шести.

В большинстве случаев повреждений мирного времени нейрооптикопатии были обусловлены переломами костей вершины орбиты — 21, в одном из них произошёл отрыв зрительного нерва (рис. 1). У 3 пострадавших ТНОП была обусловлена сдавлением сосудов вследствие развития каротидно-кавернозного соустья (ККС).

Почти все пострадавшие поступили с нарушением сознания, а треть — в состоянии шока.

Диагностика ТНОП в случаях сочетанных и множественных повреждений затруднена вследствие нарушения сознания у пострадавших, невозможностью определения зрительных функций, существенными ограничениями в использовании ряда рутинных и современных методов исследования.

Диагностику основывали на анализе хода раневого канала, характера повреждений структур орбиты и средней зоны лица.

Патогномоничным симптомом ТНОП был дефект афферентной реакции зрачка — относительный афферентный зрачковый дефект. Он был выявлен у подавляющего числа пострадавших (в 42 наблюдениях).

Но при тяжёлых травмах черепа и мозга необходимо было проводить совместно с нейрохирургами дифференциальную диагностику анизокории, обусловленной интракраниальными повреждениями.

У каждого третьего наблюдался синдром верхнеглазничной щели.

Офтальмоскопию глазного дна проводили налобным бинокулярным офтальмоскопом (НБО-2,3). Офтальмоскопические проявления нейрооптикопатии были минимальными и проявлялись в незначительной нечёткости границ диска зрительного нерва (единичные случаи), но, как правило, сопровождались ангиопатией сетчатки (соотношение артерий к венам было 1/3–1/4). Через 7–10 дней начинали прогрессировать явления простой атрофии зрительного нерва.

Обычное рентгеновское исследование при травматической нейрооптикопатии мало информативно: изменения костных структур вершины орбиты и канала зрительного нерва (в укладке по Резе) выявили в двух наблюдениях.

Современная лучевая диагностика (СКТ, МРТ), позволила, в большинстве случаев, определить изменения структур у вершины орбиты и канала зрительного нерва. Но выявление патологических изменений требовало «нацеленности» и тщательного исследования, так как костные стенки канала тонки и, зачастую, представляют тонкую костную мембрану.

Снижение зрительных функций (определяли после восстановления сознания) зависело от выраженности повреждения зрительного нерва и колебалось от 0 до 0,01.

Лечение начинали даже при подозрении на ТНОП: характер повреждения, данные лучевых исследований, наличие дефекта афферентной реакции зрачков. Оно было направлено на устранение причин, вызвавших повреждения зрительного нерва, восстановление функций зрительного анализатора и включало хирургическое и медикаментозные методы лечения.

В случаях массивных («напряжённых») ретробульбарных гематом, вызывавших сдавление зрительного нерва, и нарушение гемоциркуляции в центральной артерии сетчатки и сосудах зрительного нерва выполняли неотложную простую орбитотомию, дренирование ретробульбарного пространства. Так как в большинстве случаев травмы орбиты сопровождались выраженным реактивным отёком мягких тканей глазницы, дренирование дополняли кантолизисом наружной спайки век.

Ревизию раневого канала глазницы выполняли в ходе обработки нейрохирургом интракраниальных повреждений под контролем операционного микроскопа или налобной нейрохирургической лупы, которые позволяли при хорошем освещении и оптимальном увеличении выполнить каче-

Таблица 2

Исходы лечения травматические нейрооптикопатии в зависимости от этиологии и патогенеза

Характер повреждений	Острота зрения				Всего
	0-inc	pr.c ≤ 0,02	< 0,02 > 0,2	≥ 0,2	
Огнестрельные (боевые действия)	11	1	2	2	16
Огнестрельные (мирного времени и травматическое оружие)	8			1	9
Ретробульбарные гематомы				5	5
Переломы костей орбиты	1			5	6
Интракраниальные	8	2	1	1	12
ККС	1			2	3
Всего	29	3	3	16	51
% %	56,9	5,9	5,9	31,4	100

ственную хирургическую обработку с элементами интраоперационной диагностики. В проекции зрительного нерва не выполняли диатермокоагуляцию.

Медикаментозное лечение дополняло оперативное или его проводили при отсутствии показаний к хирургическому пособию.

Наряду с хирургической декомпрессией проводили дегидратационную терапию: реоглюман (маннитол, манит) 10—20%-й раствор 0,5—1,5 г/кг по согласованию с реаниматологом.

Кортикостероиды (дексаметазон, триамсинолон) вводили ретробульбарно (по 4 мг) в течение 5 дней и внутривенно (20—40 мг) с последующим уменьшением дозы и переходом на таблетированные препараты. В случаях ретробульбарного введения препаратов в большинстве случаев выполняли кантотомию или кантолизис, т. к. даже небольшое повышение орбитального давления могло вызывать отрицательный эффект.

Для улучшения трофики зрительного нерва через 4—5 дней после травмы, вводили препараты, улучшающие микроциркуляцию (кавинтон, трентал, реополигюкин).

Курс лечения кортексином (9 пострадавших) начинали после окончания местного введения кортикостероидов. Выполняли 5—7 ретробульбарных инъекций по 10 мг через день. При положительном течении — улучшении функций (6 наблюдений), курс лечения кортексином повторяли через 10—14 дней.

Контролировали с помощью ЛОР-специалистов состояние и своевременную санацию поврежденных околоносовых пазух, иначе синуситы могли вызвать не только развитие патологического процесса в глазнице и зрительном нерве, но и спровоцировать интракраниальные гнойно-воспалительные процессы (менинго-энцефалит, абсцесс головного мозга).

РЕЗУЛЬТАТЫ И ОБСУЖДЕНИЕ

Анализ исходов лечения отражён в таблице 2.

В результате комбинированного лечения удалось полностью восстановить зрительные функции в 5 наблюдениях сдавления зрительного нерва после дренирования ретробульбарных гематом и декомпрессии тканей глазницы после тампонады верхнечелюстной пазухи.

В двух случаях из трех, после блокирования посттравматических каротидно-кавернозных соустьев, используя медикаментозное лечение, удалось повысить остроту зрения с 0,01 до 0,3—0,4 и расширением полей зрения. У одного пациента наступила бинокулярная слепота: на одном глазу вследствие запоздалого (через 2 месяца) баллонирования ККС; на парном глазу — из-за повреждения зрительного нерва костными фрагментами орбиты (рис. 2).

У 4 пострадавших декомпрессия зрительного нерва была произведена в ходе нейрохирургической обработки тяжёлой черепно-мозговой травмы лобной и лобно-теменной областей. Предметное зрение удалось получить у трех.

Одному потерпевшему с ранением глазницы сучком дерева, после удаления инородного тела из основной пазухи, хирургической обработки раны и медикаментозного лечения, зрение повышено с 0,01 до 0,7 (с небольшим дефектом поля зрения).

В двух наблюдениях после тяжёлой сочетанной и множественной черепно-лицевой травмы удалось получить остроту зрения 0,2 при суженных полях зрения.

Двое пострадавших с переломами костей орбиты и ретробульбарной гематомой после землетрясения в Армении (1987) были осмотрены только на четвертые сутки, когда уже нагноились раны и ссадины периорбитальной области (рис. 3). Выполнять хирургические манипуляции (дренирова-

Рис. 2. Автотравма. Политравма: переломы костей средней зоны лица, обеих глазниц. ККС справа. ТНОП, амавроз OS. Множественные травмы головы, ушиб головного мозга груди, живота, таза и нижних конечностей

Рис. 3. Перелом костей правой глазницы, ТНОП, синдром верхнеглазничной щели, нагноившиеся ссадины периорбитальной области

ние) было поздно и опасно, вследствие угрозы инфицирования тканей глазницы. Медикаментозное лечение было малоэффективным — сохранилось светоощущение.

В одном случае пациент был ранен дротиком, который, пройдя вдоль внутренней стенки глазницы, повредил зрительный нерв, (незавершенное сквозное ранение черепа) — наступила необратимая слепота.

Исходы огнестрельных повреждений зрительного нерва, даже мирного времени, достаточно драматичны. Только в одном случае пулевого сквозного парабазального ранения после хирургической

Рис. 4. Инородное тело диска зрительного нерва левого глаза

обработки раны мозга (нейрохируг Ю. А. Шулев) и обеих орбит было получено предметное зрение обоих глаз: OD — 0,03 и OS — 0,4. После удаления «пули» (травматическое оружие) из решетчатого лабиринта и медикаментозного лечения удалость полностью восстановить функции (остроту и поле зрения).

В случае огнестрельного проникающего ранения глаза и внедрения немагнитного осколка в зрительный нерв, после витрэктомии удалось восстановить остроту зрения до 0,3 с дефектом поля зрения (рис. 4). Попытки удаления осколка не удались, так как сопровождались кровотечением. При аналогичном ранении, после взрыва патрона (медный осколок) наступила слепота.

В остальных случаях огнестрельных ранений, нанесённых во время ведения боевых действий или в условиях мирного времени не удалось улучшить функции. Это, по всей вероятности, обусловлено повреждением зрительного нерва, вызванного ранящими снарядами, обладающими высокой кинетической энергией.

Несомненно, данная патология представляет определённые трудности для диагностики. Повреждения зрительного нерва маскируются патологией переднего и заднего сегмента глаза. Врач, обнаруживая явную патологию глазного яблока, связывает снижение зрения, в первую очередь с ней, забывая о возможном повреждении зрительного нерва. Кроме того, не всегда офтальмолог располагает оснащением для выявления ТНОП, диагностика которой включает, кроме рутинного

офтальмологического обследования и проверки афферентного зрачкового дефекта, исследования электрической чувствительности (ЭЧ), критической частоты исчезновения фосфена, МТР, СКТ высокого разрешения.

Как правило, диагностика затруднена общей тяжестью пострадавшего: шок, отсутствие сознания, тяжёлая черепно-мозговая травма. Важно помнить и проявлять настороженность относительно возникновения травматической нейрооптикопатии.

ВЫВОДЫ

1. Диагностика ТНОП должна базироваться на комплексном подходе: характер травмы, ход раневого канала, тщательные лучевые исследования, наличие дефекта афферентной реакции зрачка.
2. Даже в случае подозрения на повреждение зрительного нерва, необходимо выполнять доступные методы лечения: кантолизис, ретробульбарные и системные введения кортикостероидов, дегидратационную терапию.
3. Необходимо осваивать и внедрять трансэтмоидальный путь декомпрессии канала зрительного нерва, как наиболее щадящий и перспективный для лечения этой патологии.

СПИСОК ЛИТЕРАТУРЫ

1. *Кузник Б. И., Морозов В. Г., Хавинсон В. Х.* Цитомедины: 25-летний опыт экспериментальных и клинических исследований. — СПб.: Наука, 1998. — 310 с.
2. *Максимов И. Б., Игнатьев С. А., Зозуля Т. А.* Эффективность пептидных биорегуляторов при лечении травм сетчатки, зрительного нерва и их последствий // Актуальные проблемы военной и экстремальной медицины. — М., 1997. — С. 58–59.
3. *Скоромец Т. А.* Лечение вторичных ишемических расстройств у больных в остром периоде черпно-мозговой травмы. Кортексин — пятилетний опыт отечественной неврологии / Под редакцией А. А. Скоромец, М. М. Дьяконова. — СПб.: Наука, 2005. С. 71–76.
4. Справочник врача скорой и неотложной медицинской помощи / Под ред. чл.-кор. РАМН д-ра мед. наук, проф. С. Ф. Багненко и д-ра мед. наук И. Н. Ершовой. — Изд. 6-е перераб. и доп. — СПб.: Политехника, 2007. — 483 с.
5. *Хавинсон В.Х, Трофимова С. В.* Пептидные биорегуляторы в офтальмологии. — СПб, 2004. — 48 с.
6. *Хилько В. А., Панина О. Л., Кондратьева М. И.* Хирургия канала зрительного нерва при острой сочетанной глазнично-лицевой и черепно-мозговой травме. Огнестрельная травма органа зрения // Тез. докл. науч. конф., посвящ. 90-летию со дня рождения проф. Б. Л. Поляка. — Л., 1989. — С. 90.
7. *Amrith S., Saw S. M., Lim T. C., Lee T. K.* Ophthalmic involvement in cranio-facial trauma // J. Craniomaxillofac. Surg. — 2000. — Vol. 28, N 3. — P. 140–147.
8. *Anderson R. L., Panje W. R., Gross C. E.* Optic nerve blindness following blunt forehead trauma // Ophthalmology — 1982. — Vol. 89, N 5. — P. 445–455.
9. *Bracken M. B., Shepard M. J., Collins W. F.* et al. A randomized, controlled trial of methylprednisolone or naloxone in the treatment of acute spinal-cord injury. Results of the Second National Acute Spinal Cord Injury Study // N. Engl. J. Med. — 1990. Vol. 322 — P. 1405–1411.
10. *Carta A, Ferrigno L, Salvo M,* et al. Visual prognosis after indirect traumatic optic neuropathy // J. Neurol. Neurosurg. Psychiatry — 2003. — Vol. 74, N 2. — P. 246–248.
11. *Carter K. D., Nerad J. A.* Fluctuating visual loss secondary to orbital emphysema // Am. J. Ophthalmol. — 1987. — Vol. 104 — P. 664–665.
12. *Feist R. M., Kline L. B., Morris R. E.* et al. Recovery of vision after presumed direct optic nerve injury // Ophthalmology. — 1987. — Vol. 94 — P. 1567–1569.
13. *Girard B. C., Bouzas E. A., Lamas G., Soudant J.* Visual improvement after transethmoid-sphenoid decompression in optic nerve injuries // J. Clin. Neuroophthalmol. — 1992. — Vol. 12, N 3 — P. 142–148.
14. *Goldberg R. A., Steinsapir K. D.* Extracranial optic canal decompression: indications and technique // Ophthal. Plast. Reconstr. Surg. — 1996 — Vol. 12, N 3 — P. 163–170.
15. *Joseph M. P., Lessell S., Rizzo J., Momose K. J.* Extracranial optic nerve decompression for traumatic optic neuropathy // Arch. Ophthalmol. — 1990. — Vol. 108. — P. 1091–1093.
16. *Kline L. B., Morawetz R. B., Swaid S. N.* Indirect injury of the optic nerve // Neurosurgery — 1984 — Vol. 14 — P. 756–764.
17. *Lessell S.* Indirect optic nerve trauma // Arch. Ophthalmol. — 1989. — Vol. 107 — P. 382–386.
18. *Liu D.* A simplified technique of orbital decompression for severe retrobulbar hemorrhage // Am. J. Ophthalmol. — 1993. — P. 1134–1137.
19. *Muthukumar N.* Traumatic haemorrhagic optic neuropathy: case report // Br. J. Neurosurg. — 1997. — Vol. 11, N 2 — P. 166–167.
20. *Ohlsson M., Westerlund U., Langmoen I. A., Svensson M.* Methylprednisolone treatment does not influence axonal regeneration or degeneration following optic nerve injury in the adult rat // J. Neuroophthalmol. — 2004 — Vol. 24, N 1 — P. 11–18.
21. Sanborn G. E., Gonder J. R., Goldberg R. E. et al. Evulsion of the optic nerve: a clinicopathological study // Can. J. Ophthalmol. — 1984 — Vol. 19, N 1. — P. 10–16.
22. *Schaffer M., Slamovits T., Burde R.* Traumatic Optic Neuropathy: Mechanisms and Treatment. — St Louis: Mosby, 1994. — P. 89–124.
23. *Seiff S., Kraker R.* Thetreatment of traumatic optic neuropathy: the International Optic Nerve Trauma Study // Ophthalmology. — 1999 — Vol. 106. — P. 1268–1277.
24. *Steinsapir K. D., Goldberg R. A.* Traumatic optic neuropathy. // Surv Ophthalmol. — 1994 — Vol. 38. — P. 487–518.
25. *Stonecipher K. G., Conway M. D., Karcioglu Z. A., Haik B. G.* Hematoma of the optic nerve sheath after penetrating trauma // South. Med. J. — 1990. — Vol. 83 — P. 1230–1231.

26. *Rajiniganth M. G., Gupta A. K., Gupta A., Bapuraj J. R.* Traumatic optic neuropathy: visual outcome following combined therapy protocol // Arch. Otolaryngol. Head. Neck. Surg.— 2003 — Vol. 129, N. 11 — P. 1203–1206.
27. *Turner J.* Indirect injuries of the optic nerves // Brain.— 1943 — Vol. 66, N 2.— P. 140–151.
28. *Waga S., Kubo Y., Sakakura M.* Transfrontal intradural microsurgical decompression for traumatic optic nerve injury // Acta. Neurochir. (Wien) –1988 — Vol. 91, N 1 — P. 42–46.

DIAGNOSIS AND TREATMENT OF TRAUMATIC OPTIC NEUROPATHIES IN CASES OF COMBINED AND MULTIPLE INJURIES. DIAGNOSIS. TREATMENT

Monachov B. V., Boiko E. V., Troyanovsky R. L.

✧ **Summary.** In combined and multiple injuries, traumatic optic neuropathies often are either not diagnosed or detected late. We investigated 47 cases of different types of optic nerve injuries (gunshot, motor-vehicle and civilian trauma), within the framework of multiple and combined injuries. Diagnostic, surgical and medical treatment methods are suggested, which are accessible in multi-field hospital as specialized medical care.

✧ **Key words:** traumatic optic nerve lesions; orbital trauma; combined and multiple injuries.

Сведения об авторах:

Монахов Борис Васильевич — к. м. н.., доцент. Кафедра офтальмологии. Военно-медицинская академия им. С. М. Кирова. 194044, Санкт-Петербург, ул. Лебедева, д. 6. E-mail: bvmopht@mail.ru.

Бойко Эрнест Витальевич — д. м. н. профессор, заслуженный врач РФ, начальник кафедры. Кафедра офтальмологии. Военно-медицинская академия им. С. М. Кирова. 194044, Санкт-Петербург, ул. Лебедева, д.6. E-mail: boiko 111@ list.ru.

Трояновский Роман Леонидович — д. м. н. профессор. Кафедра офтальмологии. Военно-медицинская академия им. С. М. Кирова. 194044, Санкт-Петербург, ул. Лебедева, д. 6. E-mail: rltroy@rambler.ru.

Monachov Boris Vasilievich — M.D., assistante-professor. Departement of Ophthalmology of the S.M. Kirov Military Medical Academy. 194044, Sant-Petersburg, Academika Lebedeva St. 6. E-mail: bvmopht@mail.ru..

Boiko Erntst Vitalievich — M.D. doctor of medical science, professor, head of departement, honored doctor of Russian Federation. Departement of Ophthalmology of the S.M. Kirov Military Medical Academy.194044, Sant-Petersburg, Academika Lebedeva St. 6. E-mail: boiko 111@ list.ru..

Troyanovsky Roman Leonidovich — M.D., doctor of medical science, professor. Departement of Ophthalmology of the S.M. Kirov Military Medical Academy.194044, Sant-Petersburg, Academika Lebedeva St. 6. E-mail: rltroy@rambler.ru.