Таблица 1

Факторы, достоверно увеличивающие риск спонтанных преждевременных родов до 35 недель

Фактор	Роды до 35 недель	Роды в 35 недель и более	ОШ (95% ДИ)
ПР в личном анамнезе	3 22	14 645	6,3 (1,3-25,9)
паритет родов 3 и более	5 20	43 616	3,6 (1,1-10,8)
Длина цервикального канала			
20-25 мм	2 20	7 592	8,4 (1,1-49,1)
менее 20 мм	3 19	3 596	31,4 (4,6-213,2)
Форма внутреннего зева шейки матки			
V/U-образная	4 18	13 586	10,0 (2,5-37,7)
Сочетания факторов			
20-25 mm & U/V/Y	2 20	3 596	19,9 (2,2-158,7)
< 20 mm & Y/U/V	3 19	1 598	94,4 (8,1-2437)

Из выявленных значимых переменных достоверно увеличивают риск спонтанных преждевременных родов до 35 недель: длина сомкнутой части цервикального канала 25 мм и менее (ОШ 8,4-31,4), V или U образная форма внутреннего зева (ОШ 10,0), преждевременные роды в личном анамнезе (ОШ 6,3), а так же мультипаритет (ОШ 3,6). При укороченном цервикальном канале и Т-образной форме внутреннего зева преждевременные роды не происходили, точно так же, как и при измененном зеве, но не укороченной шейке матки.

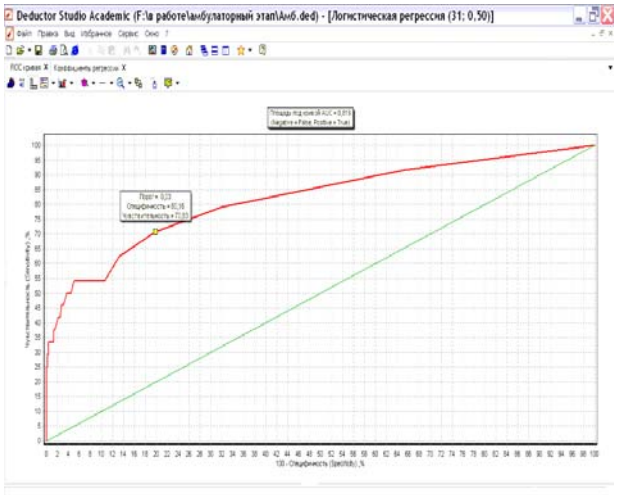

Рис. 2. ROC-кривая бинарной логистической регрессионной модели

ROC – анализ полученной модели выявил следующие ее характеристики: Se – 70,8%, Sp – 80,2%, AUC – 0,819.

Группу риска недонашивания беременности составляют пациентки, имеющие укорочение цервикального канала до 25 мм и менее в сочетании с измененной формой внутреннего зева. Таких беременных выявлено 22, что составило 3,22% от всей выборки, причем лишь в одном случае патологические изменения шейки матки встретились в сочетании с личным анамнезом преждевременных родов.

Из 22 беременных, отнесенных к группе риска, 13 - составили группу вмешательства, а 9 – не получали лечения. С профилактической целью был применен препарат прогестерон «утрожестан» (производитель Catalent France Beinheim S.A., Франция) в суточной дозе 200 мг. Препарат применялся до 34 полных недель беременности. Путь введения – оральный. Эффективность данного вмешательства в группе риска оценено по значению ЧБНЛ (табл. 2).

Таблица 2

Эффективность применения прогестерона среди пациенток высокого риска спонтанных преждевременных родов до 35 недель беременности

Группы	Спонтанные роды в сроке < 35 недель	Роды в сроке 35 недель и более	ЧБНЛ
Контроль Вмешательство	5 2	4 11	2,5

Подобный подход к прогнозированию и профилактике позволил на 40% сократить количество спонтанных преждевременных родов до 35 недель беременности в выявленной группе риска.

В то время как большинство исследований, касающихся прогнозирования преждевременных родов, рекомендуют использовать оценку состояния шейки матки при помощи УЗ метода в группе беременных, имеющих анамнестические факторы риска, полученные в ходе нашего исследования результаты, вселяют надежду на возможность большего сокращения спонтанных преждевременных родов при использовании данного подхода на уровне всей популяции беременных, а не только в группе риска. Всеобщий скрининг состояния шейки матки, возможно, более целесообразен не только с клинической, но и с экономической точки зрения. Метод довольно прост, безопасен и недорог, что позволит применять его всем беременным, не неся больших экономических затрат.

Полученные в ходе настоящего исследования характеристики модели выявили высокие значения чувствительности и специфичности метода, что может служить поводом для более широкого его использования.

Литература

1. *Jay D. Iams.* Prediction and Early Detection of Preterm Labor // Obstet. Gynecol. 2003;101:402–12.

2. *Ma´rio Henrique Burlacchini de Carvalho et al.* Prediction of Preterm Delivery in the Second Trimester // Obstet Gynecol. 2005; 105:532–6.

3. *Nicole P. Yost et al.* Second-Trimester Cervical Sonography: Features Other Than Cervical Length to Predict spontaneous Preterm Birth // Obstet. Gynecol. 2004; 103:457– 62.

CLINICAL EFFICIENCY SCRINNING OF CERVICAL CONDITION FOR PREVENTION OF SPONTANEOUS PREMATURE BIRTH

P.G. MARTYNENKO, V.G. VOLKOV, F. ZAIKINA

Tula State University, Medical Institute

This original article presents the results of prospective research of cervical condition ultrasonic screening efficiency in the second trimester of pregnancy in order to prevent spontaneous preterm delivery up to 35-week pregnancy. Efficiency of 200 mg progesterone per day application in groups of risk is proved.

Key words: ultrasonic screening, preterm delivery, prevention, cervical length, progesterone, pregnancy.

УДК 616.833-001.4-073-089

НОВЫЙ СПОСОБ ИНТРАОПЕРАЦИОННОЙ ДИАГНОСТИКИ ПОВРЕЖДЕНИЯ ПЕРИФЕРИЧЕСКИХ НЕРВОВ

Р.П.ГОРШКОВ, Д.К.ДЖУМАГИШИЕВ, В.Г. НИНЕЛЬ, И.А.НОРКИН*

В представленной работе описана оригинальная методика интраоперационной диагностики повреждения периферических нервов, использованная у41 пациента. Техника позволяет иссечь нежинеспособные участки нервных стволов и оптимизировать хирургическую тактику в каждом конкретном случае.

Ключевые слова: интраоперационная диагностика, переферические нервы, хирургическая тактика.

Лечение больных с травматическими поражениями периферической нервной системы до настоящего времени представляет собой одну из сложных проблем клинической медицины. Частота повреждений стволов плечевого сплетения и периферических нервов остаётся стабильно высокой и составляет 3-10% от всех травм опорно-двигательного аппарата [1,6,7]. Настораживает тот факт, что число такого рода поражений, по данным ВОЗ, из года в год возрастает, что обусловлено бурным развитием технического прогресса и транспорта, а также увеличением техногенных и

* Федеральное агентство по высокотехнологичной медицинской помощи Федеральное государственное учреждение «Саратовский научно-исследовательский институт травматологии и ортопедии Федерального агентства по высокотехнологичной медицинской помощи» (ФГУ «СарНИИТО Росмедтехнологий»), 410002, Саратов, ул. Чернышевского, д. 148

стихийных катастроф, ростом террористических актов и локальных военных конфликтов.

Между тем, травма и заболевания периферической нервной системы приводят к стойкой утрате трудоспособности у 60-63% пациентов, причём почти 80% этой группы составляют лица молодого трудоспособного возраста [3,5,4]. В связи с этим настоящая проблема имеет не только медицинское, но и социально-экономическое значение. К тому же до сих пор остаётся высокий процент неудовлетворительных исходов хирургического лечения этой категории пострадавших, что связано с рядом причин, и в первую очередь, с трудностями диагностики. Они, с одной стороны, обусловлены многообразием клинических проявлений повреждения нерва, несовершенством диагностических методик, а с другой, – частым сочетанием повреждений нервных стволов с травмой сосудов и опорно-двигательной системы. Ни для кого не секрет, что неполноценное обследование пострадавших на начальном этапе отрицательным образом сказывается на лечебной тактике, характере оперативных вмешательств и дальнейшей реабилитации этих пострадавших, поэтому повышение качества диагностики представляется чрезвычайно актуальной проблемой [2].

Для диагностики повреждений нервных проводников, помимо клинико-неврологического обследования, применяется большой арсенал электрофизиологических (электронейромиография, изучение вызванных потенциалов и реовазография), рентгенолучевых (рентгенография, миелорадикулография, компьютерная и магнитно-резонансная томография), тепловизионных, ультразвуковых и лазерных методов исследования. Однако данные методики не всегда позволяют точно определить уровень, характер и степень тяжести травматического поражения нервных стволов.

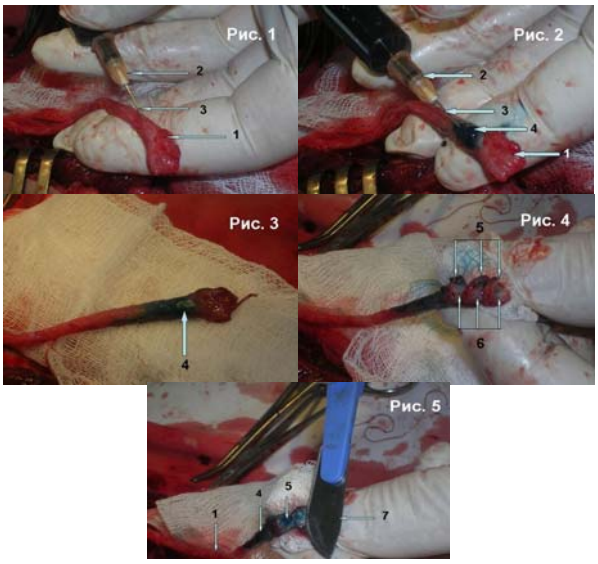

Рис. 1–5. Этапы интраоперационной диагностики (описание в тексте). Обозначения: 1 – обнажённый нервный ствол; 2 – шприц; 3 – игла; 4 – здоровый участок нерва; 5 – поперечный срез нерва; 6 – отсутствие окрашивания зернистости; 7 – лезвие скальпеля.

Цель исследования – разработка нового способа диагностики повреждения периферического нерва, позволяющего определить границу поврежденных аксонов путём их окраски во время хирургического вмешательства.

Материалы и методы исследования. С использованием указанного интраоперационного способа диагностики повреждения нерва прооперирован 41 больной с анатомическим повреждением стволов плечевого сплетения и периферических нервов. Лиц мужского пола было 31 пациент, женского – 10. Возраст пострадавших колебался от 21 до 63 лет. У 20 больных повреждение нерва наступило в результате ранения стеклом, у 12 – имела место тракционная травма, а у 9 – стволы нерва были травмированы отломками плечевой кости. Большинство пострадавших (29 пациентов) поступили в остром периоде, а остальные 12 – через 3 и более месяцев после травмы.

Методика осуществляется следующим образом. Положение больного на операционном столе соответствует оптимальному подходу к месту повреждения нерва. Анестезия определяется адекватно тяжести травмы, объёму предполагаемой операции и возможной её продолжительности. После трёхкратной обработки операционного поля раствором антисептика производят разрез мягких тканей проекционно либо внепроекционно относительно обнажаемого нерва. Послойно осуществляют доступ к месту повреждения нервного ствола. Обнажают поражённый или травмированный нервный ствол проксимальнее уровня предполагаемого повреждения на 3-4 см. На уровне повреждения в обнажённый проксимальный отрезок нервного ствола (1) (рис.1, 2) на 2-3 см выше области повреждения под эпиневрий вводят при помощи шприца (2) с тонкой иглой (3) под острым углом в 20-25° в дистальном направлении ствола нерва 2 мл красителя (1% водного раствора метиленового синего) под небольшим давлением, при этом здоровый участок (4) окрашивается в синий цвет.

Результаты и их обсуждение. После окрашивания проводят визуальное изучение и оценку степени и характера дегенеративно-рубцового повреждения нервного ствола в продольном направлении по изменению интенсивности окраски по ходу нерва, отмечая границу окрашенного в синий цвет здорового участка (4) (рис.3) и неокрашиваемого рубцово-изменённого дистального края проксимального конца нервного ствола. Проводят визуальный контроль степени и характера внутриствольного дегенеративно-рубцового повреждения на поперечном срезе (5) нерва (рис.4, 5) по наличию, характеру расположения и интенсивности окрашивания зернистости (6) пучка нервных волокон. При отсутствии окрашивания зернистости (6) на поперечном срезе проксимального конца (5) нервного ствола судят о дегенеративно-рубцовом его перерождении (рис.4), что свидетельствует о высоком риске образования ампутационной невромы на данном участке. Тонким лезвием (7) (рис.5) проводят последовательную резекцию участков проксимального конца до появления зернистости (6) на поперечном срезе (5), тем самым, определяя протяжённость зоны дегенеративно-рубцового перерождения нерва и размеры предполагаемого аутонейротрансплантата. Дальнейший ход оперативного вмешательства зависит от возможности выполнения шва нерва конец в конец (нейрорафии). При незначительном дефекте нерва проводят его нейрорафию с возможной фиксацией оперированной конечности в вынужденном положении, при значительном же дефекте – аутонейропластику. В результате интраоперационной диагностики у 29 пациентов поступивших в остром периоде травмы дефект ствола нерва после иссечения его нежизнеспособных участков составил не более 2,5–3 см, что позволило осуществить нейрорафию без особого натяжения. У 12 пострадавших с тракционными повреждениями нервов с образовавшимся обширным дефектом ствола нерва выполнена аутонейропластика.

Вывод. Разработанная методика интраоперационной диагностики позволяет максимально иссечь нежинеспособные участки нервных стволов и оптимизировать хирургическую тактику в каждом конкретном случае.

Литература

1. *БерснеВ.П.* Хирургия позвоночника, спинного мозга и периферических нервов / Е.А.Давыдов, Е.Н.Кондаков // Специальная литература. СПб., 1998. С.368.

2. *Берснев В.П.* Основные итоги научной деятельности при выполнении отраслевой научно-исследовательской программы по нейрохирургии в 2001-2005 году / В.П.Берснев // Поленовские чтения. СПб., 2006. С.8–13.

3. *Григорович К.А.* Хирургическое лечение повреждений нервов / К.А.Григорович // Медицина. Л., 1981. 304 с.

4. *Кубицкий А.А.* Хирургическое лечение повреждений периферических нервов верхней конечности методами тракционного удлинения и аутонервной пластики: Автореф. дис... канд. мед. наук / А.А.Кубицкий. Казань, 2002. 24 с.

5. *Шевелев И.Н.* Результаты интерфасцикулярной аутотрансплантации в лечении травматических повреждений срединного и локтевого нервов / И.Н.Шевелев, Н.Я.Васин, В.А.Лошаков // Вопросы нейрохирургии. 1983. №5. С. 45–51.

6. *Шамелашвили И.И.* Хирургическая тактика при повреждении стволов плечевого сплетения с признаками отрыва корешков / И.И.Шамелашвили, Г.С. Кокин, А.Ю.Орлов, М.М.Короткевич // Поленовские чтения. Спб., 2005. С.133–134.

7. *Kawai H.* Brachial plexus palsy / *H. Kawai, H. Kawabata* // World Scientific. Singapore. 2000. P.334.

THE ORIGINAL METHOD OF INTRAOPERATIVE DIAGNOSTICS OF PERIPHERAL NERVE DAMAGE

R.P. GORSHKOV, D.K. DZHUMAGISHIEV, V.G. NINEL, I.A. NORKIN

High-Tech Medical Aid Federal Agency
Saratov Research Institute of Traumatology and Orthopaedics of High-Tech Medical Aid Federal Agency"
(FGI "SarNIITO Rosmedtechnologies")
410002, Saratov, Chernishevskiy Street, 148
Ph. 23-04-13, fax 23-35-48

In this research an original method of intraoperative diagnostics of peripheral nerve damage rate tested in 41 patients is described. This technique allows to excise devitalized sites of nerve trunks and to optimize surgical approach in each specific case.

Key words: intraoperative diagnostics, peripheral nerves, surgical approach

УДК:616.831-053.3:612.123

ОСОБЕННОСТИ ПЕРЕКИСНОГО ОКИСЛЕНИЯ ЛИПИДОВ И АНТИОКСИДАНТНОЙ АКТИВНОСТИ У ДЕТЕЙ РАННЕГО ВОЗРАСТА С ЗАДЕРЖКОЙ НЕРВНО-ПСИХИЧЕСКОГО РАЗВИТИЯ И ПЕРИНАТАЛЬНЫМИ ПОРАЖЕНИЯМИ ЦНС В АНАМНЕЗЕ

Е. А. ВОРОБЬЕВА, Н. В. ДОЛОТОВА, О. Ю. КОЧЕРОВА, Г. Н. КУЗЬМЕНКО, Е. Н. КУРБАНОВА, И. Г. ПОПОВА, Л.А. ПЫХТИНА, О. Г. СИТНИКОВА, О. М. ФИЛЬКИНА, Т. Г. ШАНИНА*

Под наблюдением находилось 408 детей в возрасте от 1 до 3 лет с ПП ЦНС в анамнезе. У детей раннего возраста с выраженной задержкой нервно-психического развития и ПП ЦНС в анамнезе, по сравнению с детьми без его задержки, были установлены показатели, свидетельствующие о замедлении у них процессов свободно радикального окисления; более высокие значения tg α и коэффициента К, обусловленные компенсаторным повышением активности антиоксидантной системы; более высокий уровень фосфолипидов, вызванный усилением их синтеза для повышения стабильности клеточных мембран; более низкое содержание церулоплазмина, связанное с истощением и недостаточностью этого звена антиоксидантной защиты.

Ключевые слова: дети, ранний возраст, задержка нервно-психического развития, перинатальные поражения.

Перинатальные поражения центральной нервной системы (ПП ЦНС) являются одной из основных причин отклонений в соматическом здоровье, физическом и нервно-психическом развитии детей как на первом году жизни, так и в последующие периоды детства [1,2,3,5]. По данным ВОЗ, 20% детей страдают нервно-психическими расстройствами, которые в 65-80% случаев носят гипоксически-ишемический характер [9,10]. Известно, что у детей, перенесших гипоксическое поражение ЦНС, на протяжении первого года жизни и в более старшем возрасте наблюдаются изменения интенсивности процессов перекисного окисления липидов, антиоксидантной защиты [4,6,9,11]. Беспредельное увеличение свободных радикалов и гидроперекисей липидов должно было бы привести к быстрому разрушению клеточных структур, но в естественных условиях этого не происходит благодаря наличию в организме сложной и многокомпонентной системы биоантиокислителей и естественных антиоксидантов, способных при химическом воздействии ингибировать свободнорадикальное окисление липидов [7,9]. Активация свободнорадикальных процессов и развитие «оксидантного стресса» - один из механизмов, запускающих каскад вторичных реакций на молекулярном, клеточном, тканевом, органном и системном уровнях и являющихся наиболее ранним признаком адаптационных изменений [4,9]. В результате активации перекисного окисления липидов и накопления свободных радикалов происходит нарушение структурно-функциональной целостности клеточных мембран, освобождение лизосомальных ферментов, что в конечном итоге приводит к патологическим процессам в клетке и организме в целом [4,7,11]. В исследованиях как отечественных, так и зарубежных авторов отмечен тот факт, что одним из основных антиоксидантов крови является церулоплазмин, который обладает антиоксидантными свойствами, близкими по механизму к супероксиддисмутазе [8,11].

Однако публикаций, отражающих взаимосвязь перекисного окисления липидов, антиоксидантной активности крови и задержки нервно-психического развития у детей раннего возраста с ПП ЦНС в анамнезе, нет.

Цель исследования – изучение особенностей перекисного окисления липидов и антиоксидантной активности крови у детей раннего возраста с задержкой нервно-психического развития и ПП ЦНС в анамнезе.

Материалы и методы исследования. Под наблюдением находилось 408 детей в возрасте от 1 до 3 лет с ПП ЦНС в анамнезе.

Оценку *нервно-психического развития* (НПР) детей проводили по методике К.Л.Печоры, Л.В.Пантюхиной, Л.Г.Голубевой. Оценивали: развитие моторики, активной и понимаемой речи, игровой деятельности, навыков самообслуживания, сенсорного развития.

По уровню нервно-психического развития дети были поделены на три группы: I группу составили дети с НПР, соответствующим возрасту, а также с отставанием не более, чем на один эпикризный срок (36,7%), II группу – дети с умеренно выраженным отставанием НПР (на два эпикризных срока) (25,8%), III группу – дети с выраженной задержкой НПР (отставание на три эпикризных срока и более) (37,5%).

Для оценки интенсивности *свободнорадикального окисления* (СРО) и *антиоксидантной активности* (АОА) мы использовали метод индуцированной *хемилюминесценции* (ХЛ), основанный на регистрации сверхслабого свечения, возникающего при взаимодействии свободных радикалов, в качестве индукторов использовали перекись водорода с сульфатом железа.

Для регистрации ХЛ в измерительную кювету вносили 0,1 мл сыворотки крови, 0,4 мл фосфатного буфера pH 7,5, 0,4 мл раствора сульфата железа (0,01 мМ), 0,2 мл 2% раствора пергидроля, помещали в измерительную камеру прибора и регистрировали ХЛ в течение 40 секунд. Исследование проводили на приборе БХЛ-06М. Регистрировали *максимальную амплитуду* (I max), тангенс угла наклона кривой ХЛ (tg α), *светосумму свечения* (S). Результаты выражали в импульсах в секунду. Интенсивность процессов СРО определяли по значению I max, S. Об АОА судили по величине tg α, значению коэффициента К, определяемому по соотношению I max/S.

Наряду с использованием скринингового метода ХЛ применяли количественную оценку интенсивности СРО, для чего в сыворотке крови проводили определение концентрации одного из конечных продуктов липидной пероксидации – *малонового диальдегида* (МДА) по методу Jagi K. et al. (1968). Принцип метода основан на взаимодействии МДА и *тиобарбитуровой кислоты* (ТБК) с образованием триметинового комплекса. Концентрацию фосфолипидов, церулоплазмина в сыворотке крови определяли наборами фирмы «Sentinel» на приборе «Capphire-400»

Забор крови осуществлялся в 8-9 часов утра, натощак, пробирки сразу помещались в холод и доставлялись в лабораторию в течение 30 мин. – 1 часа. В обследование включали детей без признаков острых заболеваний и спустя 1 месяц после перенесенных заболеваний.

Статистическая обработка материала проводилась с использованием программ MS Excel XP и Statistica 6.0. Вычислялась *средняя арифметическая величина* (M), *среднее квадратичное отклонение* (σ), *средняя ошибка* (m). Проводилась оценка достоверности различий статистических показателей в *сравниваемых группах* (p) по критерию Фишера – Стьюдента (t) (Рокицкий П. Ф., 1973). Различия считались статистически достоверными при значениях $p<0,05$. Выявление взаимосвязи между изучаемыми показателями осуществлялось путем расчета *коэффициента парной корреляции* (r).

Результаты и их обсуждение. Показатели свободнорадикального окисления липидов, АОА сыворотки крови у детей с разным уровнем нервно-психического развития и ПП ЦНС в анамнезе представлены в табл. 1.

В результате проведенного исследования установлено, что у детей III группы *величина светосуммы* (S) определялась на значении 18,06±2,63 имп/сек, что было несколько ниже аналогичного показателя II группы (27,57±2,35 имп/сек) и достоверно ниже, чем у детей I группы (29,84±2,54 имп/сек, $p<0,02$). Снижение величины амплитуды светосуммы ХЛ у детей III группы свидетельствует о замедлении у них процессов СРО и развитии глубоких деструктивных изменениях в мембранных структурах [4]. Показатели I max в исследуемых группах достоверно не раз-

* ФГУ «Ивановский научно-исследовательский институт материнства и детства им. В.Н. Городкова Росмедтехнологий», 153731 г. Иваново, ул. Победы, 20