образным далее изучить терапевтический эффект лекарственных средств, ограничивающих продукцию ИЛ-1 и ФНО-α, индуцирующих продукцию интерферонов, нормализующих процессы фагоцитоза, в различном их сочетании и комплексе с препаратами иммуносупрессивного действия в лечении БА и АД у детей.

COMPARATIVE CHARACTERSTIC OF PECULIARITIES 0F IMMUNE STATUS OF CHILDREN WITH BRONCHIAL ASTHMA AND ATOPIC DERMATITIS (Information 2)

L.E. Kirdey, A.A. Ponomareva, G.A. Artamonova, E.G. Kirdey

(Irkutsk State Medical University)

Peculiarities of immune status of children with bronchial asthma (BA) and atopic dermatitis (AD) of 3-7 and 7-15 years old may be characterized as the combination of immunodeficiencies in T and B systems and phagocytosis with the hyperactivation of cells, producing inflammatory immunocytokins, and some signs of autoimmune reactions on the base of hyposupression. These alterations of immune reactivity of organism are more expressive in younger children and in patients with BA as compared with children with AD. It is possible, that revealed alterations of immune reactivity of children are the basis for the chronic inflammation in patients of child age with BA and AD.

Литература

1. Знаменская Л.Ф. Клинико-иммунологическая характеристика и терапия миелопидом больных атопическим дерматитом: Дис. ... канд. мед. наук, 1994. – 18с.
2. Кирдей Е.Г., Кирдей Л.Е. Механизмы развития аутоиммунной патологии // Сиб. мед. журн. – 1998. – №4. – С.50-54.
3. Княжеская Н.П. Длительная терапия бронхиальной астмы // Русский мед. журн. – 1999. – Т7. – №17(99). – С.830-835.
4. Майборода А.А., Кирдей Е.Г., Семинский И.Ж., Цибель Б.Н. Механизмы индукции воспаления (Сообщение 1) // Сиб. мед. журн. – 1994. – №1-2. – С.5-11.
5. Майборода А.А., Цибель Б.Н., Семинский И.Ж., Кирдей Е.Г. Механизмы индукции и развития воспаления (Сообщение 2) // Сиб. мед. журн. – 1995. – №1. – С.5-8.
6. Срипкин Ю.К., Шеклакова М.Н., Масюкова С.А. Атопический дерматит // Русский мед. журн. – 1999. – Т.7. – №14(96). – С.643-647.
7. Тоболин В.А., Володин Н.Н., Ковальчук Л.В. и др. Характеристика активационно-пролиферативного звена иммунологического реагирования у новорожденных детей // Вестн. Росс. гос. мед. университета. – 1995. – №1/1. – С.81-87.
8. Чучалин А.Г. Бронхиальная астма. – М., 1997.

УДК 616.34-089

СПОСОБ НАЛОЖЕНИЯ АДАПТАЦИОННОГО КИШЕЧНОГО ШВА

И.В. Киргизов, А.М. Сухоруков, П.А. Самотёсов, Д.С. Дворников.

(Красноярская государственная медицинская академия, ректор – акад. РАЕН, проф. В.И. Прохоренков, кафедра хирургии ФУВ, зав. – проф. А.М. Сухоруков, кафедра оперативной хирургии и топографической анатомии, зав. – проф. П.А. Самотёсов)

Резюме. На 20 беспородных собаках весом от 7 до 20 кг в двух сериях контрольной и опытной проведено сравнительное изучение адаптационного кишечного шва (патент № 2132651 от 10.07.1999) и шва В.П. Матешука (1945), являющегося прототипом. Сущность прелагаемого кишечного шва заключается в следующем, края раны прошивают одной лигатурой с двумя иглами на концах, последовательно сначала серозную и мышечные оболочки, затем производится перекрёст, после чего прошивается подслизистая и слизистая оболочки. Создание оптимальных условий для заживления достигается путём поочерёдного сопоставления однородных слоёв стенки органа при первом узле снаружи внутрь от "чистого" к "грязному" и восстановление исходных величин тканевого давления. Обеспечивая, таким образом, заживление раны стенки полого органа первичным натяжением.

Несмотря на развитие современных технологий в хирургии полых органов, наложение кишечного шва ручным способом является актуальной проблемой, так как используется большим количеством хирургов. Количество послеоперационных осложнений как при наложении аппаратного, так и ручного кишечного шва остаётся высоким и составляет от 10 до 30% [3,10,11,13].

Известны двухрядные кишечные швы Альберта, Черни, Кирпатовского и других хирургов,

имеющих ряд недостатков: значительное травмирование краёв раны; происходит интенсивное образование тканевого вала; загрязнение глубоких слоёв кишечной стенки; образование слизистых кист; туннели и пустоты [7,4,14,15,12].

Известны однорядные кишечные швы Ламбера, Бира и наиболее часто применяемый в других модификациях шов Матешука (1945) с узлом внутрь просвета органа, но имеющего следующие недостатки: плохая адаптация краёв раны и задержка эпителизации; меньшая по сравнению с двухрядным швом герметичность; частое наложение швов травмирующих края раны; проведение иглы с нитью через инфицированный просвет; недостаточный гемостаз слизистой оболочки [8,9,1, 4,16].

Поэтому не смотря на большое разнообразие методик наложения кишечного шва, соединение стенок полого органа остаётся актуальным и не решённым в полной мере.

Материалы и методы

Проведено исследование адаптационного кишечного шва на 20 беспородных собаках весом от 7 до 20 кг в двух сериях контрольной и опытной, в каждой из них по 10 животных. Сроки наблюдения 10, 20, 60 дней. Осложнений после операций не наблюдалось. В экспериментальной группе проводилось наложение разработанного адаптационного кишечного шва, в контрольной группе накладывались швы В.П. Матешука (1945), который явился прототипом. На 10, 20, 60 день после операции проводилось удаление экспериментального и контрольного участков стенки органа. Изучение удалённых участков проводилось гистологическими методами, а именно окраска гематоксилином Эрлиха и эозином, пикрофуксином по Ван-Гизон, фукселином по Вейгерту и серебрением по Карупу. Дополнительно на 12 животных проведено динамическое испытание предлагаемого кишечного шва по рекомендациям Г.Я. Костюк с соавт. (1990). Наложения адаптационого кишечного шва выполнено у 5 больных с толстокишечными анастамозами, осложнений не выявлено.

Результаты и обсуждение.

В ходе исследования проведено сравнительное изучение предложенного адаптационного кишечного шва (И.В. Киргизов с соавт. патент № 2132651 от 10.07.1999) и шва В.П. Матешука (1945) являющегося прототипом. Целью предложенного адаптационного кишечного шва является полная и строгая адаптация всех слоёв стенки полых органов, предупреждение инфицирования, создание оптимальных условий для заживления раны, при наложении анастомозов и ушивании ран органов желудочно- кишечного тракта.

Поставленная цель достигается тем, что края раны прошивают одной лигатурой с двумя иглами на концах, последовательно сначала серозную и мышечные оболочки (рис.1), затем производится перекрёст (рис.2), после чего прошивается подслизистая и слизистая оболочки (рис.3). Создание

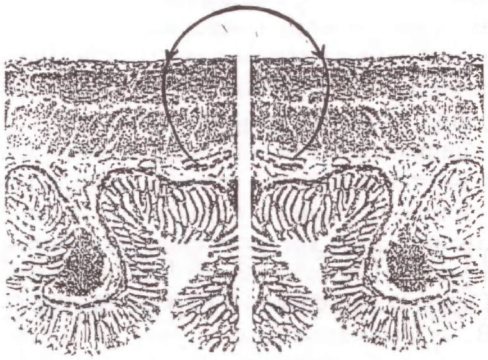

Рис.1. Схема направления прошивания серозной и мышечной оболочек стенки толстой кишки.

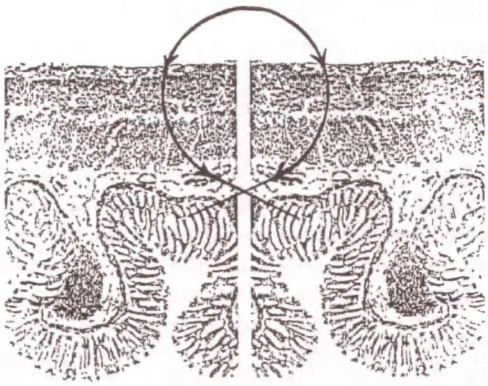

Рис.2. Схема иллюстрирующая перекрест шовных нитей на уровне подслизистой оболочки стенки толстой кишки.

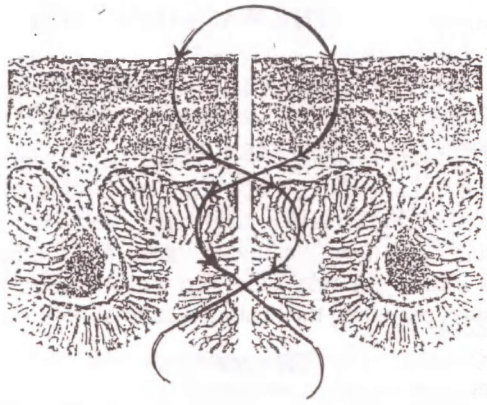

Рис.3. Схема демострирующая направление прошивания слизистой оболочки стенки толстой кишки.

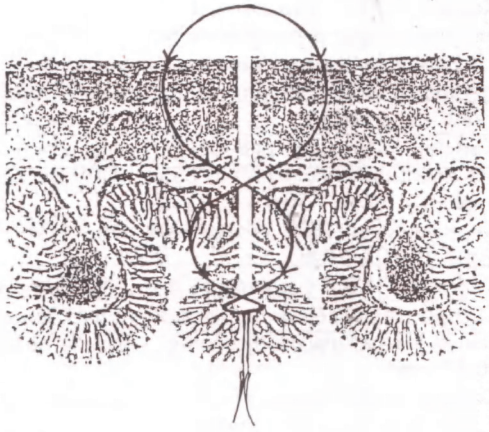

Рис.4. Схема показывающая адаптацию краев раны с помощью предлагаемого кишечного шва.

оптимальных условия для заживления достигается путём поочерёдного сопоставления однородных слоёв стенки органа при первом узле (рис.4), снаружи внутрь от "чистого" к "грязному" и восстановление исходных величин тканевого давления. Принципиальное отличие предлагаемой методики заключается в том, что строгая адаптация оболочек стенки, прочность, герметичность, минимальная травма краёв достигается прошиванием одной лигатурой однорядно обеспечивающего достаточную прочность, герметичность и гемостатичность.

В экспериментальной группе на 10 день макроскопически отмечено, что поверхность серозной оболочки свободна от сальника, не обнаружено инфильтрации и отёка в области швов. Микроскопически выявлена строгая адаптация слоёв, репаративные процессы во всех слоях без гематом, микроабцессов и диастазов слизистой оболочки. На 20 день после операции макроскопически не установлено в области шва воспаления, стенка была свободна от сальника. Микроскопически установлена полная строгая адаптация слоёв без микроабцессов и гематом. На 60 день макроскопически: половина швов прорезалась в просвет органа, стенка была свободна от сальника при этом без отёка и инфильтрации. Микроскопически найдена строгая адаптация всех слоёв и восстановление их целостности.

В контрольной группе накладывались швы В.П. Матешука (1945), являющегося прототипом. На 10 день макроскопически отмечено в области шва припаянный сальник с отёком инфильтрацией ткани. Микроскопически выявлена плохая адаптация слоёв органа, слизистая подвёрнута в шов с частичным её некрозом, гематомами и микроабцессами. На 20 день макроскопически: в области шва сальник был припаян. Микроскопически обнаружена плохая адаптация серозно-мышечного слоя, регенераторные процессы в области шва с микроабцессами в стенке органа. На 60 день макроскопически область шва свободна от сальника без отёка и инфильтрации. Микроскопически: восстановлена целостность слизистой оболочки, в области шва значительный соединительнотканный рубец.

Таким образом, применение предложенного адаптационного кишечного шва позволяет добиться строгой адаптации слоёв стенки органа однорядно, достаточной для двухрядного шва прочностью и герметичностью, с хорошим гемостазом слизистой оболочки. При этом лигатура проводится, через неинфицированные ткани (от чистого к грязному). Поочерёдное сопоставление стенки органа снаружи внутрь одной лигатурой не требует частого наложения швов травмирующих края раны. Восстановление исходных величин тканевого давления в области шва, обеспечивает заживление стенки органа первичным натяжением. Предлагаемый адаптационный кишечный шов сочетает в себе положительные качества однорядных и двухрядных кишечных швов.

THE WAY OF PUTTING AN ADAPTATIVE INTESTINAL SUTURE

I.V. Kirgizov, A.M. Suhorucov, P.A. Samotesov, D.S. Dvornicov

(Krasnojarsk State Medical Academy)

The study of adaptative intestinal suture and suture of V.P. Mateshuk was conducted/ The point of proposed intestinal suture consists in the following: edges of wound are stitched with one ligature with two needles at the ends, first serous and muscular layer, then chiasm is conducted, after that submucous and mucous layers are stitched. The creation of optimal conditions for healing are reached by taken in turn comparison of homogeneous layers of organ's wall in the first node from outside inwards from "pure" to "dirty" and restoration of initial values of tissue pressure, providing the healing wound of hollow organ wall by first intention.

Литература

1. Гилевич Ю.С., Оноприев В.И. Анастомозы в брюшной хирургии. – Ставрополь: Ставропольское кн. изд-во, 1978. – 374с.
2. Каншин Н.Н., Хамидов А.И., Яковлев С.И. Послеоперационный перитонит на почве несостоятельности швов при операциях на толстой кишке // Сб. трудов IX съезда хирургов Дагестана. – Махачкала, 1980. – С.117-118.
3. Каншин Н.Н. Двухрядный шов желудка и кишки без прошивания слизистой оболочки // Вестник хирургии. – 1972. – №6. – С.33-36.
4. Кирпатовский И.Д. Кишечный шов. – М.: Медицина, 1964. – 272с.
5. Киргизов И.В., Самотёсов П.А., Нифантьев О.Е. Способ наложения адаптационного кишечного шва // Патент на изобретение. – RU № 2132651. – 10.07.1999.
6. Костюк Г.Я., Жученко С.П., Потолочный П.Л. Теоретические и технические основы формирования кишечного шва // Клиническая хирургия. – 1990. – №2. – С.10-11.
7. Матешук В.П. Наиболее простая и совершенная методика зашивания раны кишечника: Автореф. дисс. ... докт. мед. наук. – Ярославль, 1945. – 39с.
8. Оборемко И.Н. К вопросу об однорядном шве в желудочно-кишечной хирургии // Хирургия. – 1960. – №2. – С.125.
9. Шиловцев С.П. Несколько слов о кишечном шве (в защиту двухрядного кишечного шва) // Хирургия. – 1960. – №1. – С.126-129.
10. Benitez-Oliva B., Alfonso Reyes F., Rinilla Gonzalez R. Sutura primaria del colon // Rev. cut. cir. – 1987. – Vol.26, № . – P.393-399.
11. Detry R., Saba J., Kestens P. Preventior des complications infectieueses en chirurgie coligue elective. Ressultats d'une axperience de 592 cas // Ann. Chir. – 1986. – Vol.40. – №5. – P.305-309.
12. Izza L., Caramanico L., Bochetti T. Le suture in monofilamento nella chirurgia digestiva // Ann. Ital. Chir. – 1985. – Vol.57. – №5. – P.431-439.
13. Harder F., Vogelbach P. Single-layer end-on continuous suture of colonic anastomoses // Amer. J. Surg. – 1988. – Vol.155. – №4. – P.611-614.

[redacted]

[redacted]

[redacted]

[redacted]

[redacted]

[redacted]	[redacted]	[redacted]
[redacted]	[redacted]	[redacted]
[redacted]	[redacted]	[redacted]
[redacted]	[redacted]	[redacted]
[redacted]	[redacted]	[redacted]
[redacted]	[redacted]	[redacted]
[redacted]	[redacted]	[redacted]
[redacted]	[redacted]	[redacted]
[redacted]	[redacted]	[redacted]
[redacted]	[redacted]	[redacted]
[redacted]	[redacted]	[redacted]
[redacted]	[redacted]	[redacted]
[redacted]	[redacted]	[redacted]
[redacted]	[redacted]	[redacted]
[redacted]		[redacted]

[redacted]

[redacted]	[redacted]	[redacted]
[redacted]	[redacted]	[redacted]
[redacted]	[redacted]	[redacted]
[redacted]	[redacted]	[redacted]
[redacted]	[redacted]	[redacted]
[redacted]	[redacted]	[redacted]
[redacted]	[redacted]	[redacted]
[redacted]	[redacted]	[redacted]
[redacted]	[redacted]	[redacted]
[redacted]	[redacted]	[redacted]
[redacted]	[redacted]	[redacted]
[redacted]		[redacted]

[redacted]