С.А. СУШКОВ, А.В. ЛИТЫНСКИЙ, А.Г. ПАВЛОВ, Ю.С. НЕБЫЛИЦИН

СПОСОБ ИССЛЕДОВАНИЯ ГЛУБОКИХ ВЕН ПОДКОЛЕННОГО СЕГМЕНТА У БОЛЬНЫХ С ХРОНИЧЕСКОЙ ВЕНОЗНОЙ НЕДОСТАТОЧНОСТЬЮ НИЖНИХ КОНЕЧНОСТЕЙ

УО «Витебский государственный медицинский университет»,
Республика Беларусь

Оценка состояния клапанного аппарата глубоких вен нижних конечностей при рентгенологическом исследовании основана на применении пробы Вальсальвы. Однако при изучении гемодинамики в подколенном сегменте она не обеспечивает достаточного ретроградного кровотока, особенно если клапаны бедренной вены оказываются состоятельными. Нами разработан метод компрессионной подколенной флебографии. Для оценки преимуществ предлагаемой методики проведено сравнение результатов традиционной и компрессионной флебографии у 73 больных варикозной болезнью.

Исследование показало, что во всех случаях выявления ретроградного кровотока в подколенной, задних большеберцовых венах при проведении только пробы Вальсальвы рефлюкс регистрировался и при выполнении компрессионной пробы. Ретроградный кровоток не был диагностирован при классической методике у 55 больных. В случае применения компрессионной флебографии из этих 55 пациентов ретроградный рефлюкс был выявлен у 25. Таким образом, предлагаемая методика позволяет более точно диагностировать наличие клапанной недостаточности подколенной вены. Кроме того, она предоставляет возможность оценить состояние икроножных вен.

Valve state of the lower extremities deep venous system estimation during the X-rays examination is based on Valsalva test application. But while studying hemodynamics in the popliteal segment, this method doesn't guarantee an adequate retrograde blood flow, especially if the thigh valves turn out to be sufficient. We have developed the method of the compressive popliteal phlebography. To estimate advantages of the newly proposed technique we have compared the results of the traditional and the compressive phlebography in 73 patients with varicose disease.

The research has shown that the reflux revealed in the popliteal and posterior tibial veins with the usage of only Valsalva test is always presented during the compressive popliteal phlebography. Retrograde blood flow hasn't been diagnosed in 55 patients when the traditional method has been applied. Usage of the compressive technique permits to find out the reflux in 25 more patients out of the residual 55 patients. Thus the proposed technique permits to diagnose valve insufficiency of the popliteal vein more precisely. Moreover, this method allows assessing the state of the sural veins.

В соответствии с современными представлениями о патогенезе хронической венозной недостаточности при варикозной болезни, оперативное лечение должно основываться на принципах наиболее полного устранения основных патогенетических факторов заболевания, которые могут быть предметом хирургического воздействия. В настоящее время диапазон предложенных операций при варикозной болезни широк. Кроме удаления поверхностных варикозно-расширенных вен, перевязки и пересечения

перфорантов, многие флебологи считают целесообразным осуществлять коррекцию извращенного кровотока в глубоких венозных сосудах [1,2,3,4,5]. Объектом вмешательства могут быть бедренная, подколенная, задние большеберцовые, икроножные вены. Планирование таких операций требует детального исследования морфологических и функциональных особенностей указанных сосудов.

Выявление клапанной недостаточности глубоких вен в ряде случаев остается трудной задачей. Если вопрос о диагностике рефлюкса по глубоким венам бедра в настоящее время практически снят, благодаря достаточно высокой достоверности ультразвукового обследования данной области и относительной простоте регистрации рефлюкса при выполнении ретроградной флебографии на высоте пробы Вальсальвы, то диагностика клапанной недостаточности вен голени до сих пор представляет определенные трудности. По мнению M. Magnusson et al. [6], показатели диагностической ценности дуплексного ангиосканирования при исследовании функции клапанов подколенной вены и вен голени существенно хуже, чем бедренной. Сложности ультразвукового исследования венозных сосудов подколенного сегмента обусловлены рядом факторов: наличием большого количества сосудистых образований в подколенной ямке, вариабельностью их взаиморасположения [3,7]. Поэтому во всех неясных случаях и при планировании вмешательств на глубоких венах приходится производить флебографию.

Оценка состояния клапанного аппарата глубоких вен нижних конечностей при рентгенологическом исследовании основана на применении пробы Вальсальвы. Однако при изучении гемодинамики в подколенном сегменте она не обеспечивает достаточного ретроградного кровотока, особенно если клапаны бедренной вены оказываются состоятельными. P.S. Van Bemmelen et al. [8], изучая механизмы функционирования клапанов глубоких вен, пришли к заключению, что их закрытие происходит при скорости ретроградного кровотока выше 30 см/с. Такая скорость при выполнении пробы Вальсальвы возникает исключительно в бедренной вене. Поэтому эта проба может использоваться только для диагностики недостаточности клапанов в проксимальных сегментах венозного русла. Следует отметить, что с целью повышения информативности исследования уже предпринимались попытки усовершенствования методики ретроградной подколенной флебографии [9]. Однако предлагаемый авторами способ также предусматривал применение в процессе рентгенологического обследования пробы Вальсальвы. В связи с вышеизложенным представляется актуальной разработка новых методов исследования состояния глубоких вен нижних конечностей.

Цель исследования - разработать метод рентгенологической диагностики несостоятельности клапанов в подколенной, задних большеберцовых и икроножных венах.

Материалы и методы

Нами разработан метод ретроградной компрессионной подколенной флебографии. В определенной мере она является аналогом мануальных проб, применяемых при ультразвуковом исследовании. В отличие от классической методики компрессионная флебография выполняется следующим образом. После укладки больного на живот с подложенными под голеностопный сустав валиком в нижней трети бедра накладывается манжета тонометра (рис.1).

После этого осуществляется обработка подколенной области антисептиком и производится пункция подколенной вены. Затем в манжету нагнетается воздух до дав-

Рис. 1. Подготовка больного к исследованию.

ления 60 мм. рт.ст., после введения 5 мл контраста больной задерживает дыхание и натуживается. Это если и не вызывает появления ретроградного кровотока, то приводит к прекращению антеградного движения крови. Одновременно несколькими движениями давление в манжете поднимается до 100 мм.рт.ст. и вводится остальной контраст (5 мл). После выполнения снимков манжета постепенно спускается и снимается. Исследование завершается введением 80 мл физиологического раствора с гепарином.

Для оценки преимуществ предлагаемой методики флебографическое исследование проведено у 73 больных варикозной болезнью. Среди обследованных мужчин было 35 (48%), женщин - 38 (52%). Возраст больных варьировал в диапазоне от 19 до 68 лет и в среднем составил 44,0±10,8 лет. В соответствии с Международной классификацией CEAP пациенты были распределены по клиническим классам следующим образом: С 2 - 13 (17,8%), С 3 - 36 (49,3%), С 4 - 17 (23,3%), С 5 - 3 (4,1%), С 6 - 4 (5,5%). Таким образом, в исследование были включены больные всех возрастных групп и значимых клинических классов с максимальным диапазоном сроков заболевания.

Традиционная подколенная флебография производилась по общепринятой методике [1], а компрессионная - по вышеописанной, разработанной нами технологии. Оба варианта рентгенологического исследования осуществлялись последовательно. Сначала выполнялась традиционная флебография, а затем компрессионная. Оценка состоятельности клапанного аппарата производилась по выявлению ретроградного кровотока на высоте пробы Вальсальвы или при осуществлении компрессии тканей в нижней трети бедра манжетой. При анализе флебограмм оценивали характер распространения контраста в ретроградном направлении. Степень клапанной недостаточности определяли по протяженности ретроградного кровотока [10]: 1 степень-контраст распространяется только в верхней трети голени; 2 степень-контраст распространяется до средины голени; 3 степень-контраст распространяется до нижней трети голени и дистальнее. Заключение о несостоятельности клапанов икроножных

Таблица 1

Степени клапанной недостаточности глубоких вен голени

Вид флебографии	Клапаны состоятельны		Недостаточность клапанов					
			1 степень		2 степень		3 степень	
	Абс. число	%	Абс. число	%	Абс. число	%	Абс. число	%
Классическая ретроградная подколенная флебография	55	75,3%	14	19,2%	3	4,1%	1	1,4%
Компрессионная подколенная флебография	30	41,1%	18	24,7%	20	27,4%	5	6,8%

вен делали в случае их контрастирования при выполнении пробы Вальсальвы или компрессии.

Результаты и обсуждение

Результаты проведенных исследований представлены в таблице 1.

При выполнении классической ретроградной флебографии недостаточность клапанов подколенной вены была выявлена у 18 из 73 пациентов. У всех 18 пациентов при выполнении компрессионной ретроградной флебографии также была выявлена недостаточность. Отличалась у некоторых пациентов только её степень. Так из 14 больных, у которых при классической ретроградной флебографии диагностировалась недостаточность 1-й степени, при компрессионной методике выявлена недостаточность 1-й степени у 6, а 2-й степени у 8 обследованных. 2-я степень недостаточности при классической методике выявлена у 3 больных. При выполнении у них компрессионной флебографии контраст распространялся до нижней трети голени, что соответствовало 3-й степени недостаточности. Только у одного обследованного как при классической, так и при компрессионной флебографии выявлялся ретроградный кровоток на всем протяжении задних большеберцовых вен (3-я степень).

У 55 пациентов при классической подколенной флебографии ретроградный рефлюкс не был зарегистрирован, что явилось основанием для заключения о состоятельности клапанного аппарата подколенной и задних большеберцовых вен. В то же время, у 25 (45,5%) из них при проведении исследования по предлагаемой методике регистрировался ретроградный кровоток. У 12 больных он соответствовал 1-й степени, ещё у 12 - 2-й степени и у 1 - 3-й степени недостаточности клапанов.

При проведении исследования мы выявили очевидное преимущество компрессионной ретроградной флебографии. Во многих случаях удается добиться более четкой визуализации не только подколенной и задних большеберцовых вен, но и других венозных сосудов этой области (рис.2).

Очень важной характеристикой компрессионной ретроградной подколенной флебографии является возможность оцен-

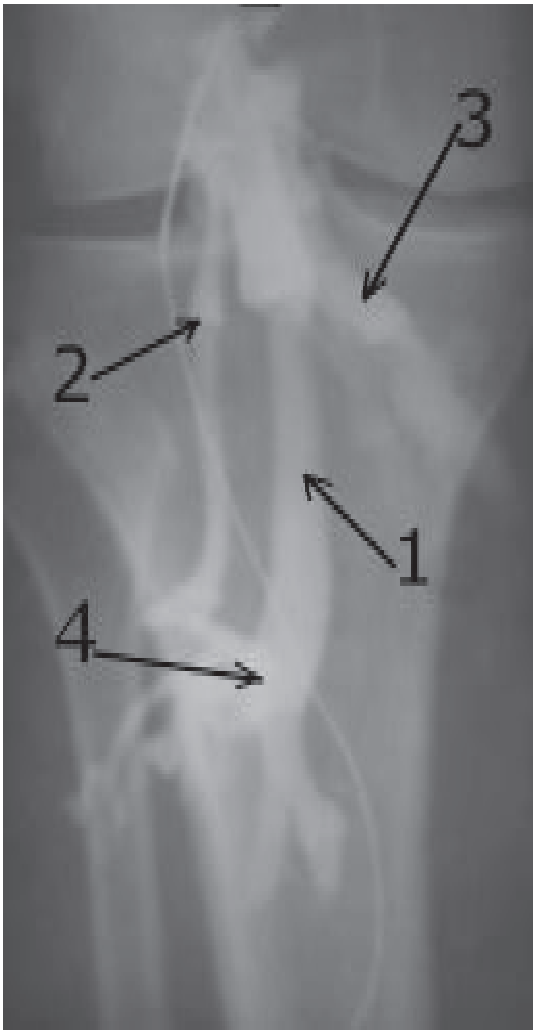

Рис. 2. Ретроградная подколенная флебография: 1 – подколенная вена; 2 - малая подкожная вена; 3 - медиальная икроножная вена;4-место слияния передних и задних большеберцовых вен.

ки состояния клапанов икроножных вен. При классической ретроградной флебографии недостаточность их установлена только у 1 обследованного. В случае применения компрессионной методики недостаточность клапанов икроножных вен была выявлена ещё в 19 случаях. Недостаточность латеральной икроножной вены обнаружена в 7, медиальной – в 11 случаях, у 2 пациентов имелась недостаточность клапанов в обеих венах.

Сравнение результатов двух исследований показало, что во всех случаях выявления ретроградного кровотока в подколенной и задних большеберцовых венах при проведении пробы Вальсальвы рефлюкс регистрировался и при выполнении компрессионной пробы. Отсутствие ложно-отрицательных результатов при применении разработанной методики свидетельствует, что она позволяет успешно выявлять недостаточность клапанов в указанных сосудах. Более того, она обладает большей чувствительностью. Это подтверждается тем, что выявлена недостаточность клапанного аппарата у 25 пациентов, у которых при пробе Вальсальвы ретроградный рефлюкс не регистрировался. Обусловлено это ,на наш взгляд, тем, что не во всех случаях выполнение пробы Вальсальвы обеспечивает достаточный ретроградный кровоток в подколенной вене. Поэтому даже при несостоятельности клапанного аппарата контрастное вещество в ретроградном направлении не распространяется. Это обстоятельство и не позволяет достоверно оценить состояние клапанов при компрессионной флебографии.

При компрессионной методике сдавление мышц бедра в нижней трети вызывает выраженный ретроградный кровоток и контраст распространяется в дистальном направлении через несостоятельные клапаны. Подтверждением этого положения является и увеличение степени несостоятельности у многих больных при выполнении компрессии. Мы считаем, что в тех случаях, когда при компрессионной флебографии степень рефлюкса оказывалась выше, следует отдать предпочтение результатам компрессионной флебографии, т.к. эти данные получены при большем давлении, создаваемом путем сжатия мышц бедра. Очевидно, что если бы клапаны задних большеберцовых вен были состоятельными, то ретроградный кровоток не распространялся бы до средней и нижней трети голени.

Благодаря созданию повышенного давления при компрессии контраст хорошо заполняет просвет исследуемых сосудов, что

и дает возможность получать более точную информацию об особенностях строения этого сегмента. Несомненно, это обстоятельство повышает практическую значимость предлагаемой методики.

Важное значение методика компрессионной ретроградной подколенной флебографии может иметь при оценке состояния икроножных вен. Многие флебологи этим сосудам уделяют особое внимание, отводя им важную роль в патогенезе хронической венозной недостаточности. Основным методом исследования икроножных вен до настоящего времени был ультразвуковое ангиосканирование. Однако, по мнению В.Ю. Богачева с соавт. [3], применение ультразвуковой диагностики для оценки их функционального состояния является трудной задачей. На наш взгляд, предлагаемый метод может применяться при решении таких диагностических задач и позволит получить новую важную научную информацию. В соответствии с полученными результатами выявляемость недостаточности икроножных вен при компрессионной ретроградной флебографии оказалась в 20 раз выше, чем при классической методике.

Таким образом, анализ полученных данных показывает, что предложенный нами метод ретроградной компрессионной подколенной флебографии является более информативным при исследовании состояния подколенной, икроножной и берцовых вен, чем классическая методика. Применение его позволит оптимизировать диагностику рефлюкса по глубоким венам голени как одну из причин хронической венозной недостаточности, а следовательно, улучшить результаты лечения и снизить частоту рецидивов.

Выводы

1. Метод компрессионной ретроградной подколенной флебографии позволяет детально исследовать состояние вен подколенного сегмента у больных с хронической венозной недостаточностью.

2. Применение разработанного метода позволяет более точно, чем при классической методике, диагностировать недостаточность клапанов подколенной, задних большеберцовых и икроножных вен.

ЛИТЕРАТУРА

1. Веденский, А.Н. Варикозная болезнь / А.Н. Веденский.- Л.: Медицина, 1983.-208 с.
2. Ошибки, опасности и осложнения в хирургии вен: руководство для врачей / под ред.Ю.Л.Шевченко. - СПб: Питер Ком,1999.-320 с.
3. Клапанная недостаточность суральных вен при варикозной болезни / В.Ю.Богачев [и др.] // Грудная и сердечно-сосудистая хирургия.-1998.-№ 4.-С.42-44.
4. Диагностика рефлюксов крови в венах стопы и механизмы развития хронической сублодыжечной венозной недостаточности / Б.С.Суковатых [и др.] // Ангиология и сосудистая хирургия.- 2001.-Т.7, №2.- С. 40-47.
5. Морозов, К. М. Анатомические причины, вызывающие недостаточность клапанов глубоких вен и хирургические методы их купирования / К. М. Морозов, К. Г. Абалмасов // Анналы хирурги.- 2002.-№6.- С.60-63.
6. Colour Doppler ultrasound in diagnosing venous insufficiency. A comparison to descending phlebography / M.Magnusson [et al.] / Eur.J.Vasc.Endovasc.Surg. - 1995.-Vol.9, №4. - P. 437-443.
7. Variable venous anatomy of the popliteal fossa demonstrated by duplex scanning / J. Farrah [et al.] // Dermatol.Surg.- 1998.- Vol.24,№8. - P.901-903.
8. The mechanism of venous valve closure. Its relationship to the velocity of reverse flow / P.S.Van Bemmelen [et al.] // Arch.Surg.-1990.- Vol.125, №5.- P.617-619.
9. Клинико-рентгенологическая диагностика вертикального рефлюкса крови в мышечно-венозной помпе нижних конечностей и

таза при варикозной болезни / Е.Ф.Фирсов [и др.] // Вестник рентгенологии и радиологии.- 1998.- №1.- С.30-35.
10. Гладких, В.Г. Влияние патологических нарушений функционального состояния глубоких вен нижних конечностей на клиническое течение варикозной болезни / В.Г. Гладких, Б.С.Суковатых, В.А.Лазаренко // Вестник хирургии.-1987.-№12. С.50-54.

Поступила 27.11.2006 г.