© Коллектив авторов, 2012
УДК 616.37-001-089

С. В. Тарасенко, С. В. Леонченко, М. И. Фабер, В. В. Зацаринный,
С. А. Ворначев, А. Л. Прошляков

СПОСОБ ХИРУРГИЧЕСКОГО ЛЕЧЕНИЯ ЗАКРЫТОЙ ТРАВМЫ ПОДЖЕЛУДОЧНОЙ ЖЕЛЕЗЫ

МУЗ «Городская клиническая больница скорой медицинской помощи» (главврач — проф. С. В. Тарасенко), г. Рязань

Ключевые слова: *закрытая травма живота, полный разрыв поджелудочной железы, панкреатоеюноанастомоз, реактивный панкреатит.*

Лечение повреждений поджелудочной железы (ПЖ) в современной неотложной хирургии до сих пор дискутируется. Как правило, каждый клинический случай является драматической ситуацией, которая требует принятия нестандартного подхода. Конечно, это касается, в первую очередь, тяжелой травмы с повреждением протоковой системы, головки ПЖ, двенадцатиперстной кишки (III–V степень по AAST).

Частота травмы ПЖ неуклонно растет, в последние годы и по разным данным достигает от 1 до 10% в структуре всех повреждений живота [2–7, 10, 11].Чаще встречаются закрытые повреждения органа (50,8–70%) [3, 4, 6–9, 11], как правило, в составе сочетанных травм брюшной полости (36,5–70%) [3, 6, 8, 11]. Тяжелая травма с повреждением протока, как в нашем случае, встречается в 12,1–20% случаев [7, 10, 11]. Несмотря на достижения современной медицины, летальность остается достаточно высокой и колеблется от 12 до 68% [3, 2, 6–8, 10].

Сложности возникают на различных этапах диагностики и лечения и связаны со многими особенностями. Только у $^1/_3$ пациентов (32,3–39%) [6, 10] диагноз устанавливается на дооперационном этапе, ввиду двухфазности болей, до половины (44,7%) [7] больных поступают спустя 24 ч от получения травмы, и примерно такое же число больных поступает в алкогольном опьянении, что, несомненно, влияет на частоту осложнений, диагностику и исходы.

Лечение таких больных сопровождается большим количеством осложнений: реактивный панкреатит (69–80%) [1, 3, 9, 11], перитонит, шок, массивное кровотечение встречаются в 30–60% случаев [1, 3, 7]. В позднем периоде отмечаются свищи и кисты ПЖ (12,1–16,6%) [1, 3, 5, 7].

По данным литературы, в лечении полных поперечных разрывов ПЖ предложены различные методики операций. Из них можно выделить органосохраняющие методики (реконструктивные) и резекционные. Большинство авторов [1, 3, 7, 9, 10] говорят о благоприятных исходах дистальных резекций ПЖ, упоминают, что такие операции часто приводят к послеоперационному сахарному диабету.

Органосохраняющие операции являются логичным решением данной проблемы. Первичное наложение швов и восстановление анатомической целостности ПЖ может быть выполнено с использованием методик Шалимова, Романенко, Doubilet и др., а также с различными вариантами дренирования протоковой системы: двухмоментные операции Акжигитова, Горшкова с выведением на брюшную стенку дистального отдела ПЖ, и последующим пластическим реконструктивным этапом. Однако большинство авторов [3, 7, 8, 10] ссылаются на плохие результаты таких операций (осложнения — 66–90% случаев).

Неплохие результаты лечения поперечного разрыва ПЖ могут быть достигнуты при наложении дистального панкреатоеюно- или панкреатикоеюноанастомоза, предложено различное число вариантов его наложения от классических (по Letton—Wilson, Codron, Jones, Bracey, Березкина—Цацаниди) до различных модификаций и авторских решений [3, 5, 7, 8, 10], но, несмотря на хорошие результаты, подобный способ операции используется лишь в 3–16% случаев [1, 6, 10].

Для борьбы с послеоперационными осложнениями предложены различные дополнительные манипуляции: местно — новокаиновые блокады с ингибиторами протеаз [7, 10], ваготомия [10], холецистостомия (снижения гипертензии) [8], еюностомия (энтерального питания) [10], катетеризация различных регионарных сосудов (v. umbilicalis, a. gastroepiploica) с последующей

гипотермией, селективным введение лекарственных препаратов [7, 8, 10, 11].

Приводим наше клиническое наблюдение.

Больной С., 25 лет, поступил в МУЗ ГК БСМП г. Рязани в 6 ч 50 мин с подозрением на острый панкреатит, больной был доставлен бригадой скорой медицинской помощи в состоянии алкогольного опьянения с невыраженным болевым синдромом. Диастаза мочи 8 ЕД по Вольгемуту. После осмотра дежурным хирургом больной отказался от госпитализации. Повторно обратился в 16 ч 30 мин того же дня уже с выраженным болевым синдромом. Диастаза мочи 1024 ЕД. Из анамнеза выяснилось, что за сутки до госпитализации во время игры в футбол получил удар ногой в левую половину грудной клетки, после чего употреблял алкоголь. Объективно состояние средней степени тяжести, в сознании, несколько возбужден, в левом подреберье подкожное кровоизлияние, симптомы раздражения брюшины сомнительные. Выполнена диагностическая видеолапароскопия, на которой диагностирован гемоперитонеум. При верхнесрединной лапаротомии в брюшной полости обнаружено до 1 л крови и сгустков и диагностирован разрыв селезенки. Выполнена спленэктомия. Далее при ревизии органов брюшной полости в области желудочно-ободочной связки обнаружена гематома. После вскрытия сальниковой сумки выявлен полный разрыв ПЖ в области перешейка с обнажением воротной вены и селезеночных сосудов.

В области разрыва края ПЖ имбибированы кровью, малый панкреатический проток не визуализируется. Решено произвести органосохраняющую операцию. Проксимальный участок ПЖ прошит П-образными гемостатическими швами. С дистальным — наложен панкреатоеюноанастомоз «конец в бок» на петле по Ру викрилом 3-0 (рисунок).

Дренированы зона оперативного вмешательства, брюшная полость. За время операции гемодинамика оставалась стабильной. Длительность операции составила 3 ч 20 мин, включая видеолапароскопию. В отделении реанимации продолжена интенсивная терапия. Больному проводилось парентеральное питание (кабивен, гепасол). Антисекреторные (контролок 80 мг/сут, октреотид 0,3 мг/сут) и антиферментные препараты (контрикал 100 тыс. ЕД) больной получал в течение 5 сут. У пациента в течение этого времени отмечались высокие показатели амилазы в крови и перитонеальном выпоте от 50 до 170 мг. На 5-е сутки показатели нормализовались. Подобное состояние было расценено как реактивный панкреатит. В первые 3 сут отклонения глюкозы крови были от 2 до 24 ммоль/л, по дренажам — от 50–100 мл/сут серозного отделяемого. На 10-е сутки дренажи удалены, и швы сняты, заживление первичным натяжением. Больной находился в отделении до 17-х суток после операции ввиду субфебрилитета. Выписан в удовлетворительном состоянии.

Данный клинический пример демонстрирует типичную картину закрытой травмы живота с повреждением ПЖ и успешное оперативное лечение с минимальными осложнениями и благоприятным исходом.

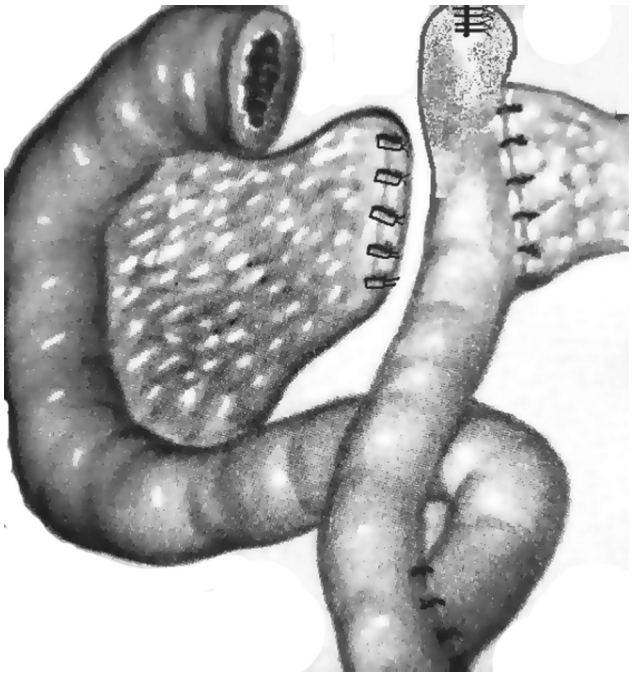

Схема операции наложения панкреатоеюноанастомоза «конец в бок» на петле по Ру.

БИБЛИОГРАФИЧЕСКИЙ СПИСОК

1. Багненко С. Ф., Чикин А. Е. Основные принципы организации оказания помощи пострадавшим с ранениями и повреждениями печени и поджелудочной железы // Анн. хир. гепатол.—2009.—№ 4.—С. 96–102.
2. Войновский Е. А. Лечебно-диагностическая тактика при огнестрельных ранениях поджелудочной железы // Хирургия.—2004.—№ 1.—С. 11–15.
3. Демидов В. А., Челноков Д. Л. Лечение травм поджелудочной железы // Хирургия.—2009.—№ 1.—С. 44–49.
4. Евтихов Р. М., Путин М. Е., Шулутко А. М. Клиническая хирургия: учеб. пособие.—М.: ГЭОТАР-медиа, 2006.—864 с.
5. Иванов П. А., Дорфман А. Г. Сочетанное повреждение печени, поджелудочной железы и двенадцатиперстной кишки при закрытой травме живота // Анн. хир. гепатол.—2008.—№ 1.—С. 102–105.
6. Козлов И. З., Горшков С. З., Волков В. С. Повреждение живота.—М.: Медицина, 1988.—224 с.
7. Лубенский Ю. М., Нихинсон Р. А., Гульман М. И. Повреждения поджелудочной железы.—Красноярск, 1983.—157 с.
8. Романенко А. Е. Закрытые повреждения живота.—Киев: Здоровье, 1985.—208 с.
9. Саклаков В. С. Диагностика и классификация повреждений поджелудочной железы // Хирургия.—2004.—№ 3.—С. 10–13.
10. Тимербулатов В. М. Хирургия абдоминальных повреждений.—М.: МЕДпресс-информ, 2005.—256 с.
11. Филин В. И. Острые заболевания и повреждения поджелудочной железы.—Л.: Медицина, 1982.—248 с.

Поступила в редакцию 08.02.2012 г.

Примечание редколлегии. Хирургическое лечение больных с подобной патологией должно завершаться гетеротопической трансплантацией селезеночной ткани в область большого сальника с целью профилактики постспленэкономических осложнений (Ю. Г. Шапкин, В. В. Масляков. Результаты хирургического лечения повреждений селезенки.—Свердловск: Свердловск. мед. ун-т, 2007.—174 с.).