СЛУЧАЙ ИЗ КЛИНИЧЕСКОЙ ПРАКТИКИ

УДК: 617.553-006-089

СЛУЧАЙ УСПЕШНОГО ЛЕЧЕНИЯ ГИГАНТСКОЙ ЗАБРЮШИННОЙ МИКСОЛИПОМЫ

С.Г. Афанасьев, А.В. Августинович, Е.А. Усынин, Е.Н. Самцов, И.Г. Фролова, В.М. Перельмутер, Н.С. Родичева

НИИ онкологии СО РАМН, г. Томск
634009, г. Томск, пер. Кооперативный, 5, e-mail: AfanasievSG@oncology.tomsk.ru

Представлен случай успешного хирургического лечения неорганной забрюшинной опухоли больших размеров после предшествующей пробной лапаротомии.

Ключевые слова: неорганные забрюшинные опухоли, хирургическое лечение.

A CASE OF SUCCESSFUL TREATMENT OF GIANT RETROPERITONEAL MIXOLIPOMA

S.G. Afanasyev, A.V. Avgustinovich, E.A. Usynin, E.N. Samtsov, I.G. Frolova, V.M. Perelmuter, N.S. Rodicheva
Cancer Research Institute, Tomsk Scientific Center, Siberian Branch of the Russian Academy of Medical Sciences
5, Kooperativny Street, 634009-Tomsk, e-mail: AfanasievSG@oncology.tomsk.ru

We report a case of successful treatment for giant non-organic retroperitoneal tumor after previously performed explorative laparotomy.

Key words: non-organic retroperitoneal tumors, surgical treatment.

Неорганные забрюшинные опухоли (НЗО) составляют 0,1–0,3 % от всех новообразований человека, большинство из них имеют мезодермальное или нейрогенное происхождение. Реже опухоли развиваются из эктопированных тканей (параганглиома, феохромоцитома) либо имеют эмбриональное происхождение (тератома) [2]. Основным методом лечения НЗО остается оперативное вмешательство, но ввиду сложности и нестандартности данных операций далеко не всегда удается выполнить их радикально даже при доброкачественных НЗО. Зачастую эти опухоли не имеют какой-либо клинической симптоматики и являются либо случайной находкой при различных диагностических манипуляциях, либо выявляются по достижении НЗО значительных размеров, когда имеется поражение смежных органов. В результате, по данным мировой литературы, резектабельность при забрюшинных саркомах составляет около 50 % [1, 6, 7]. Опыт применения лекарственной терапии при данной патологии еще более скромный, ее эффективность не превышает 8–18 %, а методы комбинированного лечения НЗО не разработаны [3–5].

Все изложенное показывает большую значимость и актуальность накопления клинического опыта по успешному лечению каждого больного.

Пациентка Ч., 49 лет была госпитализирована в торакоабдоминальное отделение НИИ онкологии СО РАМН в ноябре 2007 г. При поступлении предъявляла жалобы на значительное увеличение в объёме живота, что вызывало затруднение дыхания, особенно в положении лежа на спине (больная могла спать только в полусидячем положении), тошноту, общую слабость.

Из анамнеза: указанные жалобы появились 3 мес назад. Пациентка обратилась за медицинской помощью в онкологический стационар по месту жительства, где в октябре 2007 г. была выполнена пробная лапаротомия. Из протокола операции: брюшную полость выполняла

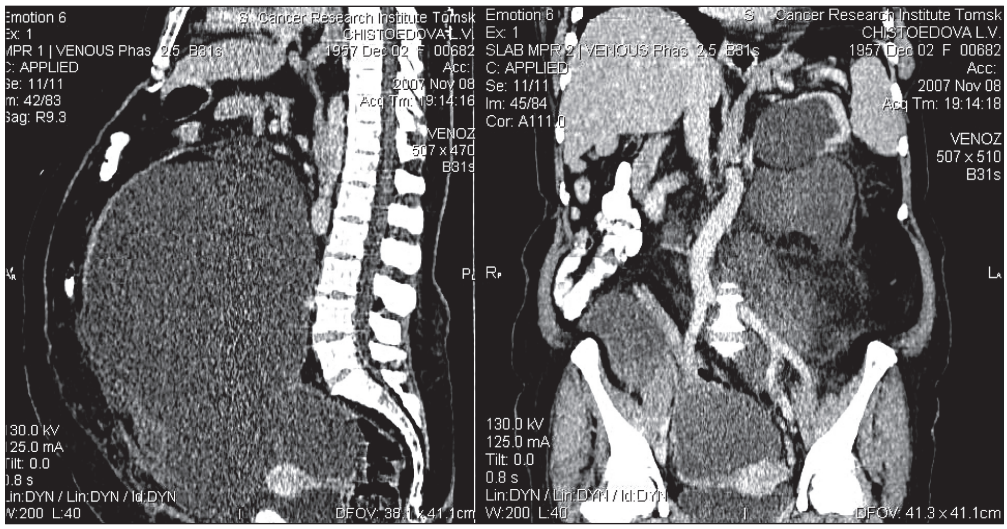

Рис. 1. СКТ брюшной полости. Гигантская неорганная опухоль забрюшинного пространства, оттесняющая вверх и в стороны прилежащие анатомические структуры

гигантская опухоль, на которой распластана и вовлечена в опухолевый процесс брыжейка тонкой кишки и сами петли тонкой кишки, поперечно-ободочная и нисходящий отдел толстой кишки. После ревизии процесс признан неоперабельным. Решено ограничиться биопсией. В дальнейшем ей было рекомендовано симптоматическое лечение. Пациентка после выписки самостоятельно обратилась в НИИ онкологии СО РАМН.

При осмотре: положение вынужденное – на боку, живот увеличен в размерах, пальпируется плохо смещаемое объёмное образование более 30 см в диаметре. При гинекологическом осмотре: влагалище ёмкое, шейка средняя, с кистами. Свод сглажен. Малый таз и брюшную полость выполняет объёмное образование более 30 см в диаметре, болезненное при пальпации.

При общеклиническом обследовании: анемия средней степени тяжести (Нв 80 г/л), повышение уровня креатинина до 116 Мкмоль/л. Уровень СА-125 в сыворотке крови – 23,6 МЕ/мл.

При УЗИ брюшной полости и органов малого таза (15.11.07) выявлено объёмное образование, локализующееся кзади от матки (от малого таза до мечевидного отростка, от правого до левого гребней подвздошных костей), его контуры достаточно ровные, нечёткие. Образование тесно граничит с телом матки и шейкой в проекции угла. Структура неоднородная, солидная с участками повышенной эхогенности. Имеется блок левой почки.

Пациентке была проведена спиральная компьютерная томография органов брюшной полости и малого таза (20.11.07), которая показала, что большую часть объема брюшной полости и малого таза занимает новообразование размерами 31x19,3x31,2 см. Объем опухоли, рассчитанный с помощью программы «Volum», составлял 9249,8 см³. Образование имело четкие контуры, неравномерной толщины капсулу и плотность, характерную для вязкой жидкости. Отчетливого изображения питающей артерии и внутриопухолевой сосудистой архитектоники не отмечено, накопление контрастного вещества тканью опухоли незначительное. Окружающие органы брюшной полости и забрюшинного пространства сдавлены и оттеснены в стороны; печень вверх, петли кишечника – вниз и в стороны, почки – кзади. Определяется смещение и деформация трубчатых структур забрюшинного пространства: брюшного отдела аорты, подвздошных артерий (рис. 1). Левая почка имела выраженную гидронефротическую деформацию, паренхима истончена, накопление контрастного вещества снижено, экскреторная функция замедленная. Мочеточник расширен до 4 см, его просвет обрывается у контура опухоли. Наиболее выраженная опухолевая инфильтрация определялась в области

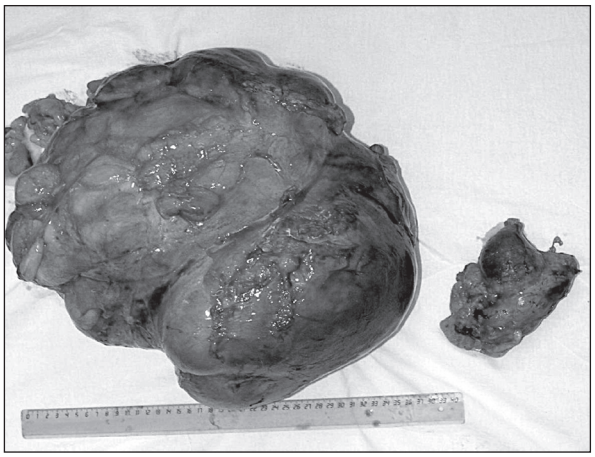

Рис. 2. Удаленный макропрепарат. Миксоматозная опухоль в четкой капсуле, в наибольшем размере около 40 см

левой общей подвздошной артерии. Жировая клетчатка на этом участке отсутствует, артерия расплющена и на половину диаметра погружена в ткань опухоли. На основании полученных данных был выставлен диагноз: опухоль забрюшинного пространства гигантских размеров.

После предоперационной подготовки, 5.12.07 выполнена операция в объеме удаления опухоли забрюшинного пространства, нефрэктомии слева, овариоэктомии слева. Доступ – срединная лапаротомия. При ревизии отдалённых метастазов не выявлено, забрюшинно располагается гигантская опухоль, размерами более 30 см, оттесняющая петли кишечника вверх и вправо, опухоль подвижна. Операционный доступ был расширен влево до поясничной области. Вскрыт задний листок брюшины по обоим боковым каналам. Острым и тупым путём опухоль вначале мобилизована от элементов брыжейки сигмовидной и нисходящей кишки без повреждения сосудистых элементов последней. Левый яичник был инфильтрирован опухолью и мобилизован вместе с удаляемым препаратом, после перевязки и пересечения питающих сосудов. Левый мочеточник проходил через опухоль и был расширен до 2 см, почка гидронефротически изменена. Мочеточник перевязан и пересечён. Со значительными техническими трудностями опухоль была мобилизована по задней стенке, в этой зоне к новообразованию тесно прилежали и спаечным процессом были фиксированы левые подвздошные сосуды, последние удалось выделить без нарушения целостности стенки. Левый нижний полюс опухоли мобилизован вместе с прилежащей клетчаткой запирательного отверстия. Опухоль удалена. На втором этапе операции выполнено удаление гидронефротически изменённой левой почки. Макропрепарат – опухоль до 40 см в наибольшем размере, массой 13 кг (рис. 2), на разрезе жирового желтого, местами желто-розового цвета миксоматозного вида.

Послеоперационный период протекал гладко, были купированы явления анемии и уремии. За-

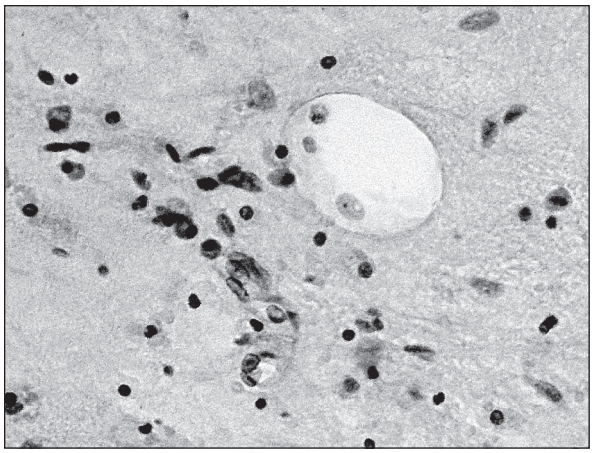

Рис. 3. Микрофото. Миксолипома. Выражен миксоматоз опухоли с малым количеством клеток. Окраска гематоксилином и эозином. ×200

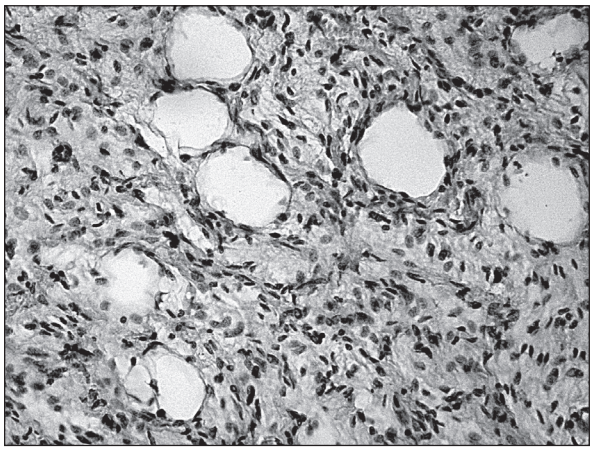

Рис. 4. Участок опухоли с более плотным расположением веретеновидных клеток с наличием зрелых липоцитов. Липобласты отсутствуют. Окраска гематоксилином и эозином. ×200

живление раны первичным натяжением, швы сняты на 15-е сутки после операции.

При плановом гистологическом и иммуногистохимическом исследовании: опухоль преимущественно малоклеточная с выраженным миксоматозом, малым количеством сосудов, без некрозов (рис. 3). В немногочисленных участках опухоль образована хаотично расположенными веретеновидными клетками без заметного полиморфизма с низкой пролиферативной активностью – Ki-67 менее чем в 3 % опухолевых клетках. Среди веретеновидных клеток располагаются мелкие группы зрелых липоцитов. Липобласты отсутствуют (рис. 4). Опухоль окружена капсулой. При иммуногистохимическом исследовании резко выражена экспрессия CD 34, слабая экспрессия S100 в единичных опухолевых клетках. Заключение: Гистологическая структура и иммунофенотип опухолевых клеток соответствуют миксолипоме.

Через 1 год после проведённого лечения при контрольном обследовании данных за рецидив, прогрессирование процесса не получено.

Таким образом, хирургическое лечение НЗО представляет большие трудности. Оптимальным хирургическим доступом при большинстве забрюшинных опухолей является срединная лапаротомия, которая позволяет провести адекватную ревизию брюшной полости, выполнить резекцию вовлеченных в опухолевый процесс органов и обеспечивает наилучший контроль за кровотечением при мобилизации опухоли. Несмотря на совершенствование хирургической техники, разработку высокоэффективного электрохирургического оборудования, выполнение вмешательств при НЗО может сопровождаться значительной по объему кровопотерей, что требует высокой квалификации хирурга, анестезиолога, а также наличия адекватного запаса компонентов крови для гемотрансфузии. Интраоперационно даже при выполнении срочного морфологического исследования в большинстве случаев крайне трудно провести дифференциальный диагноз между доброкачественной и злокачественной НЗО. Поэтому оперативная тактика при неясном диагнозе должна строиться, как при саркомах.

ЛИТЕРАТУРА

1. *Зубков Р.А., Расулов Р.И.* Непосредственные результаты хирургического лечения неорганных забрюшинных опухолей // Сибирский онкологический журнал. 2009. № 2 (32). С. 31–35.

2. *Клименков А.А., Губина Г.И.* Неорганные забрюшинные опухоли: основные принципы диагностики и хирургическая тактика // Практическая онкология. 2004. № 4 (20). С. 285–290.

3. *Стилиди И.С., Губина Г.И., Неред С.Н.* Современные подходы к хирургическому лечению неорганных забрюшинных опухолей // Материалы V съезда онкологов и радиологов СНГ. Ташкент, 2008. С. 405–406.

4. *Alektiar K.M., Hu K., Anderson L. et al.* High-dose rate intraoperative radiation therapy (HDR–IORT) for retroperitonealsarcomas // Int. J. Radiat. Oncol. Biol. Phys. 2000. Vol. 47. P. 157–163.

5. *Benjamin R.S., Rouesse J., Bourgeois H., van Hoesel Q.G.C.M.* Should patients with advanced sarcomas be treated with chemotherapy? // Europ. Cancer. 1998. Vol. 34. P. 958–965.

6. *Herman K., Kusy T.* Retroperitoneal sarcoma – the continued for surgery and oncology // Surg. Oncol. 1998. Vol. 7, № 1–2. P. 77–81.

7. *Kilkenny J.W. IIIrd, Bland K.I., Copeland E.M.* Retroperitoneal sarcoma: the University of Florida experience // J. Amer. Coll. Surg. 1996. Vol. 182, № 4. P. 329–339.

Поступила 29.01.09