Системная неходжкинская лимфома у больного, страдающего туберкулезом и СПИДом, клинически протекающая с синдромом острой полирадикулоневропатии

А.А. Савин, Ф.А. Батыров, Ю.Г. Пархоменко, О.А. Тишкевич, И.М. Тишкевич, Н.В. Мозгалева, Р.В. Мальцев, М.С. Скопин, Л.А. Савин, Ю.К. Хохлов

Московский государственный медико-стоматологический университет;
Туберкулезная клиническая больница № 7 г. Москвы;
Инфекционная клиническая больница № 2 г. Москвы

В статье приводится редкий случай системной неходжкинской лимфомы, которая клинически проявилась синдромом острой полирадикулоневропатии. У больного, страдающего туберкулезом и СПИДом в неврологическом статусе в дебюте клиники выявилось двустороннее поражение лицевых нервов, с последующим нарастанием бульбарного синдрома, развитием вялого пареза в проксимальных отделах конечностей, нарушением дыхания. Летальный исход наступил при явлениях острой сердечно-легочной недостаточности. При патоморфологическом исследовании обнаружена В-крупноклеточная лимфома множественной локализации, включая поражения центральной и периферической нервной системы, сердца, надпочечников и желудка.

Ключевые слова: туберкулез, СПИД, системная неходжкинская лимфома, полирадикулоневропатия

Введение

Среди лиц, имеющих поздние стадии ВИЧ-инфекции, туберкулез регистрируется более чем у половины пациентов. В настоящее время назрела большая необходимость в изучении особенностей течения сочетанных поражений нервной системы у больных с туберкулезом и СПИДом, которые нередко протекают атипично, и представляют большие трудности в диагностике и лечении. Примером тому является описанное ниже наблюдение.

Больной Т. 30 лет поступил в туберкулезную клиническую больницу № 7 департамента здравоохранения г. Москвы 12 января 2010 г. с жалобами на нарушение движений в мимических мышцах лица, поперхивание при глотании, небольшую слабость в ногах, боли в правой подвздошной области.

Из анамнеза: ВИЧ-инфекция и гепатит С с 1999 г. Героиновый наркоман. Туберкулез легких был выявлен в 2001 г. Неоднократно лечился. Последний курс лечения в июле 2009 г. Был выписан с диагнозом: Очаговый туберкулез легких в фазе инфильтрации. Туберкулезный плеврит справа в фазе рассасывания. ВИЧ-инфекция IIIб (СПИД). Опиоидная наркомания. Токсическая энцефалопатия. Было рекомендовано продолжить противотуберкулезную терапию в сочетании с антиретровирусной терапией. (ВААРТ) и наблюдение в МГЦ СПИД.

За пять дней до поступления в ТКБ № 7 у пациента выявилась слабость мимической мускулатуры, появились боли в животе.

При поступлении: состояние средней степени тяжести. Больной пониженного питания. Кожные покровы обычной окраски. Дыхание везикулярное. АД = 120/80 мм рт. ст. Живот мягкий, незначительно болезненный в правой подвздошной области. Симптомов раздражения брюшины нет. В неврологическом статусе: головной боли нет. Менингеальных знаков нет. Сознание ясное. Адекватен, ориентирован. Диплегия лицевых нервов с двухсторонним симптомом Белла (рис. 1). Слезотечение из обоих

рис. 1: Двустороннее поражение лицевого нерва. Симтом Белла.

глаз. Гипераккузии и нарушений вкуса нет. Кроме этого, у больного выявлялись явления бульбарного пареза: голос хриплый, с носовым оттенком, поперхивание при глотании, небольшая гиперсаливация. Глоточный рефлекс резко снижен. Грубых парезов в конечностях нет, но субъективно больной отмечает слабость в ногах при ходьбе. Сухожильные рефлексы с ног снижены, небольшая гипотрофия мышц голеней. Грубых чувствительных и координаторных нарушений нет. Пошатывание в позе Ромберга с закрытыми глазами.

Данные лабораторных и инструментальных методов исследования

Рентгенография грудной клетки – инфильтративный туберкулез верхней доли левого легкого. УЗИ органов брюшной полости – увеличение печени и селезенки. Признаки портальной гипертензии. ЭГДС-язва задней стенки желудка (2 см), с признаками состоявшегося кровотечения. Эрозивный бульбит. Тотальный кандидозный эзофагит. Гастробиопсия (заключение было получено после наступления летального исхода): В зоне изъязвления слизистой желудка под слоем фибриноидного некроза и лейкоцитарной инфильтрацией в собственной пластинке слизистой инфильтрат из клеток лимфоцитарного ряда с примесью плазмоцитов, эозинофилов. Заключение: псевдолимфома желудка, не исключающая наличия системного лимфопролифиративного заболевания. ЭКГ: эктопический предсердный ритм, тахикардия, вертикальное положение электрической оси сердца. Исследование иммунного статуса: CD4 –257 клеток. В крови выявлены антитела к цитомегаловирусной инфекции. Клинический анализ крови при поступлении: лейкоциты – 6,2Ч109/l, палочкоядерные – 8%, сегментоядерные – 69%, лимфоциты – 16%, моноциты – 7%. Эритроциты – 4,4Ч1012/l, гемоглобин – 143 g/l, гематокрит – 334 g/l, тромбоциты – 165Ч109/l, СОЭ – 20 mm/h. Клинический анализ крови в день смерти: лейкоциты – 23,2Ч109/l. Палочкоядерные – 17%, сегментоядерные – 73%, лимфоциты – 7%, моноциты – 3%. Эритроциты – 5,54Ч1012/l, гемоглобин – 168 g/l, гематокрит – 500 g/l, тромбоциты – 264Ч109/l, СОЭ – 29 mm/h. Выявлены антитела к гепатиту С. Реакция Вассермана отрицательная. Анализ мочи без патологии. Коагулограмма без патологии. От проведения люмбальной пункции больной отказался.

Больному проводилась дезинтоксикационная терапия, витаминотерапия, противотуберкулезная терапия. Состояние больного прогрессивно ухудшалось, прежде всего, за счет отрицательной динамики в неврологическом статусе. Бульбарные расстройства наросли до степени бульбарного паралича. Выявились проксимальные вялые парезы в конечностях. Пациент жаловался на боли в руках и ногах. На 8-е сутки после поступления в стационар, 20.01.10 г. ночью состояние пациента резко ухудшилось: беспокоили общая слабость, сильная одышка в покое. При контрольной рентгенографии органов грудной клетки – признаки полисегментарной пневмонии с двух сторон. Несмотря на проводимые лечебные мероприятия в 9 ч 30 минут больной скончался на фоне нарастающей легочно-сердечной недостаточности.

Результаты секции: макроскопическое описание

На аутопсии: труп молодого мужчины, резко пониженного питания. Твердая мозговая оболочка серого цвета резко напряжена, в синусах жидкая кровь. Мягкая мозговая оболочка на выпуклых поверхностях полушарий желеобразно отечная, с мелкими плоскими кровоизлияниями до 0,3 см, утолщена в области основания, серого цвета. Желудочки мозга несколько расширены, эпендима зернистая, тусклая. Полушария симметричные, извилины уплощены, борозды сужены. Головной мозг 1500 гр. На миндалинах мозжечка резко выражена странгуляционная борозда. Оболочки спинного мозга в шейном и грудном отделах рыхло спаяны, утолщены, сероватого цвета, с кровоизлияниями петехиального вида, рисунок спинного мозга на поперечных разрезах стерт. При ревизии крупных нервов: седалищного в верхней части, блуждающего в грудной и брюшной частях макроскопически определяются веретенообразные утолщения до 1 см по ходу нерва, особенно выраженные в области дуги аорты по ходу ветвей N. vagus, где они принимают характер узлов до 2 см. На разрезе утолщения по ходу нерва и узлы имеют вид опухолевой ткани серо-желтоватого цвета. В брюшной части блуждающего нерва узловатые утолщения опухолевой ткани имеются в нижней части пищевода с переходом на переднюю стенку желудка. В левой плевральной полости спаечный процесс по задней поверхности легкого, верхняя доля с рубцовыми изменениями, в области верхушки на разрезах определяются инкапсулированные очажки серо-желтого цвета, сливающимися до размера горошины местами с кальцинированием. На разрезах легких на общем темно-красном фоне в нижней доле слева, в верхней и нижних долях справа – милиарные единичные высыпания серо-желтого цвета и плотные очаги зернистого вида серого цвета до 2 см с размытыми границами. Внутригрудные лимфатические узлы до 1 см, спаяны между собой, на разрезах рубцово измененные, серого цвета, с кальцификатами. Парааортальные, подпеченочные, мезентериальные лимфатические узлы резко увеличены, местами образуют конгломераты до 4 см, на разрезах представлены сочной желтовато-серой тканью опухолевого вида. Сердце размерами 10х9х7 см, массой 330 грамм, дрябловатой консистенции. Правое предсердие утолщено и деформировано опухолевидными узловатыми образованиями, врастающими в стенку на протяжении 5 см, местами проникая на всю толщу сердечной мышцы. На разрезах узловатая ткань – опухолевого вида, сочная желтовато-сероватого цвета. В пристеночном эндокарде очаговые кровоизлияния. В пищеводе участки творожистого налета на всем протяжении, особенно массивные в области глотки, при снятии поверхность пищевода эрозирована, темно-красного цвета. На серозной оболочке передней и задней стенок желудка – опухолевидные утолщения до 4 см. При вскрытии в просвете до 100 мл содержимого, напоминающего «кофейную гущу», на задней стенке тела желудка обнаружено обширное изъязвление до 4 см с плотными желто-серыми краями, за счет разрастаний опухолевой ткани, и рыхлого вида серо-красным дном за счет свертков буро-красного цвета. В просвете тонкой кишки – обильное кровянистое содержимое, в просвете дистальных отделов толстой кишки содержимое, напоминающее «мелену». Правый надпочечник с серовато-желтоватыми пятнистыми утолщениями капсулы.

При гистологическом исследовании в легких обнаружена картина вяло прогрессирующего туберкулеза – организующиеся ацинозные очажки казеозного/туберкулезного некроза (рис. 2), продуктивные гранулемы с обызвествлением, плевро-пневмосклероз, очаговая гнойная пневмония. Внутригрудные лимфоузлы (ВГЛУ) с редукцией лимфоидной ткани, фиброзом, участками гиалиноза и продуктивно-некротическими туберкулезными гранулемами. Гистобактериоскопически при окраске по Циль-Нильсену

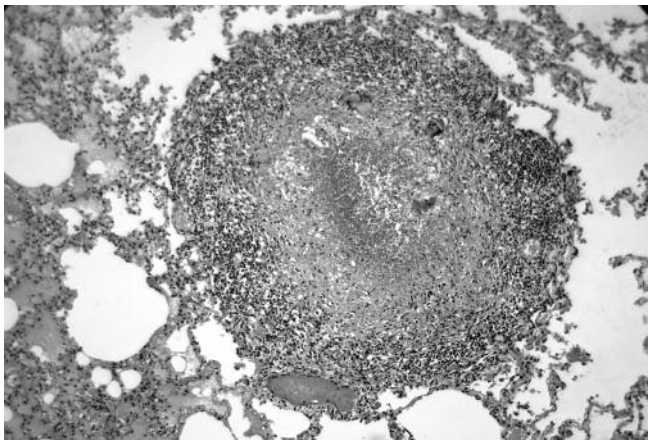

рис. 2: Милиарный туберкулез легкого ×400. Гематоксилин-эозин.

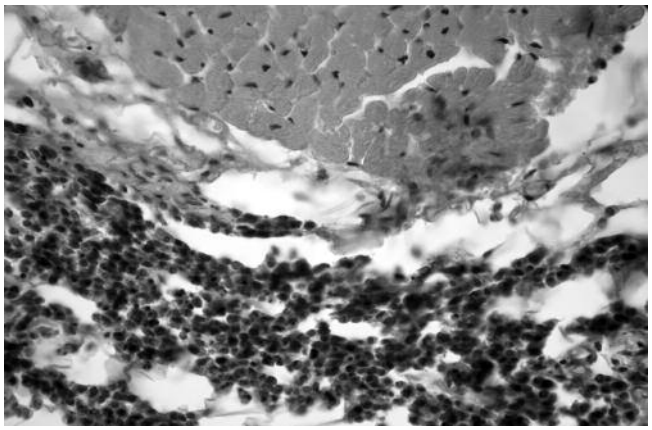

рис. 3: В-крупноклеточная лимфома с поражением сердца. ×250. Гематоксилин-эозин.

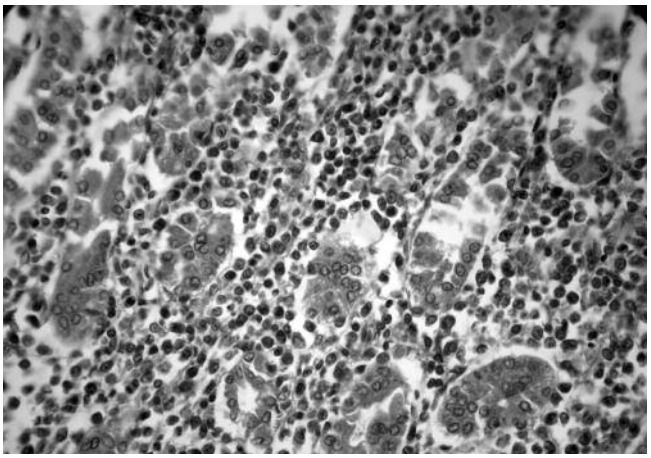

рис. 4: В-крупноклеточная лимфома желудка. ×250. Гематоксилин-эозин.

в фокусах казеозного некроза ВГЛУ выявлены кислотоустойчивые микобактерии (КУМ+).

При аутопсийном исследовании сердца обнаружена опухолевая инфильтрация эпи-миокарда. При иммуногистохимическом исследовании установлено, что ткань опухоли представлена диффузной В-крупноклеточной лимфомой (рис. 3). Опухолевые клетки инфильтрируют кардиомиоциты. В краях язвы желудка – диффузная инфильтрация

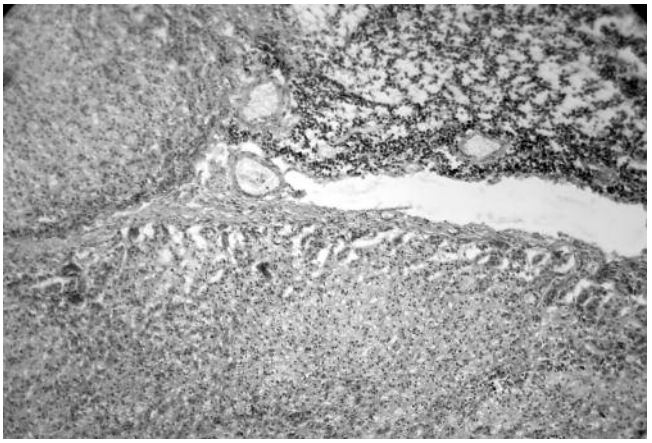

рис. 5: В-крупноклеточная лимфома надпочечника и околонадпочечниковой клетчатки. ×120. Гематоксилин-эозин.

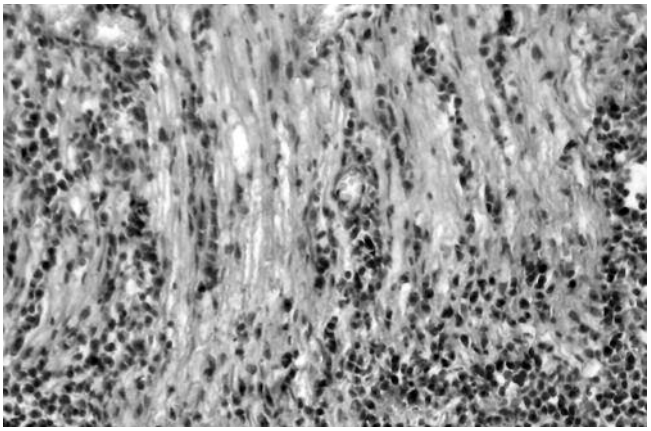

рис. 6: В-крупноклеточная лимфома с поражением блуждающего нерва. ×250. Гематоксилин-эозин.

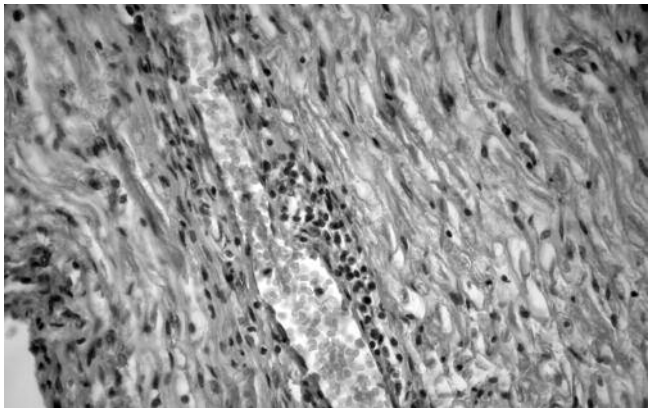

рис. 7: Периваскулярная инфильтрация седалищного нерва лимфомой. ×250. Гематоксилин-эозин.

опухолевыми клетками с участками некрозов и распада ткани (рис. 4). Со стороны капсулы надпочечника диффузный рост опухолевых клеток с распространением и инфильтрацией коры (рис. 5).

При гистологическом исследовании пораженных крупных нервов – блуждающего (рис. 6) и седалищного (рис. 7) обнаружена В-крупноклеточная лимфома.

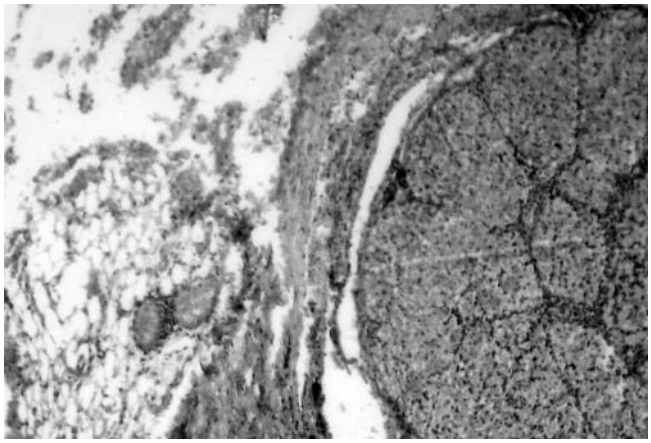

рис. 8: В-крупноклеточная лимфома с поражением переднего спинномозгового корешка и эпидуральной клетчатки. ×400. Гематоксилин-эозин.

В зависимости от плоскости среза, «рисунок» опухоли нервов был различный. На поперечных срезах определялось «сетеобразно-мозаичное» распределение опухолевых клеток, растущих, по-видимому, по прослойкам соединительной ткани нерва. На продольных срезах опухолевые клетки были построены длинными тяжистыми колоннами – пучками. На отдельных участках рост опухоли был диффузный. В оболочках головного мозга определяются скопления опухолевых лимфоидных клеток в виде тяжей. В мягких мозговых оболочках спинного мозга опухолевые инфильтраты с переходом на твердую мозговую оболочку, периневрий, эндоневрий, сосуды спинальных корешков (рис. 8). Имеются фокусы диффузного роста лимфомы в виде сплошной опухолевой массы, включающей мягкую, твердую оболочку, сосуды и корешки (рис. 9А, 9Б). На отдельных участках опухолевые клетки с мягких оболочек спинного мозга по ходу сосудов и соединительнотканных перегородок распространяются на вещество спинного мозга. На разных участках спинного мозга корешковые нервы и сосуды, проходящие в эпидуральном пространстве, а также спинномозговые ганглии грубо изменены воспалительной и опухолевой инфильтрацией. В корешках – явления пери- и эндоневрита, в спинальных ганглиях – «сетчатый» рост опухолевых клеток, значительные изменения гангиозных клеток, многие из которых, сдавленные опухолевыми скоплениями, находятся в состоянии дегенерации и атрофии. В исследуемых лимфоузлах рисунок полностью стерт за счет диффузного роста опухолевых клеток.

После проведенного исследования выставлен патологоанатомический диагноз:

Основное заболевание: ВИЧ-инфекция 4 В стадия (иммунный блот положительный № 1232 от 19.07.2004 года).

Вторичные заболевания: В-крупноклеточная лимфома множественной локализации с поражением парааортальных, подпеченочных, мезентериальных лимфоузлов, сердца, надпочечника, желудка с формированием обширного изъязвления в нижней трети тела по задней стенке, головного и спинного мозга, спинномозговых корешков, блуждающего, седалищных нервов.

Диссеминированный туберкулез легких (фаза вялого прогрессирования): инкапсулированные и кальцинированные казеозные очаги в верхней доле левого легкого, продуктивные туберкулезные гранулемы в нижней и верхней долях

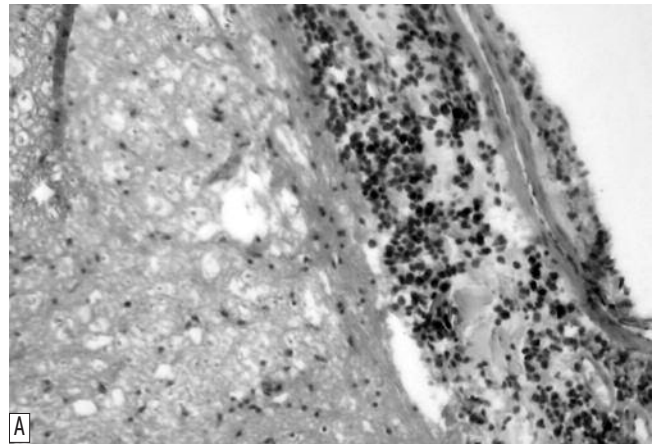

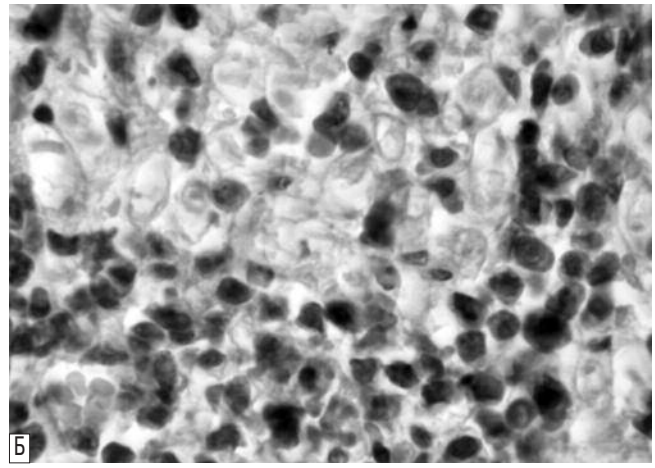

рис. 9: А – В-крупноклеточная лимфома мягких оболочек и вещества спинного мозга. ×250. Гематоксилин-эозин. Б – В-лимфома мягких оболочек и вещества спинного мозга, фрагмент рисунка 9А. ×400. Гематоксилин-эозин.

правого легкого, пневмосклероз, облитерация спайками левой плевральной полости; туберкулезный лимфаденит внутригрудных лимфатических узлов (гистобактериоскопически КУМ +).

Двусторонняя полисегментарная гнойная пневмония (бактериоскопически кокковая флора). Микотический язвенный эзофагит.

Осложнения: состоявшееся желудочное кровотечение (в просвете толстой кишки содержимое «мелена»). Геморрагический синдром: кровоизлияния в слизистые оболочки респираторного, пищеварительного, мочеполового трактов, мягкие мозговые оболочки, эпикард. Отек головного мозга.

Сопутствующие: наркомания (по данным мед. документации). Хронический вирусный гепатит «С», тяжелое течение.

Заключение патологоанатома: смерть 30-летнего наркомана, страдавшего вялотекущим туберкулезом и хроническим вирусным гепатитом «С», наступила от ВИЧ-инфекции при развитии вторичных заболеваний, доминирующим из которых явилась В-крупноклеточная лимфома множественной локализации.

Краткое обсуждение: злокачественные лимфомы составляют лишь 1% всех опухолей мозга. Их частота – 5 случаев на 10 миллионов населения. Прогноз при отсутствии лечения неблагоприятный, хотя в последние годы сообщается о случаях ремиссии на фоне сочетания ВАРТ и химиотерапии, а также облучения всего мозга. Эти опухоли появляются преимущественно у пациентов с иммунодефицитом [1]. По данным Кристиана Хоффмана [3] лимфомы – это злокачественные новообразования лимфатической системы, которые быстро растут и прогрессируют, и в отсутствии лечения через несколько недель или месяцев приводят к смерти. Различают лимфогранулематоз (болезнь Ходжкина) и большую группу неходжкинских лимфом. У ВИЧ-инфицированных пациентов все типы лимфом встречаются гораздо чаще, чем у неинфицированных, однако особенно часто у них встречаются неходжкинские В-клеточные лимфомы высокой степени злокачественности [7]. Системная В-клеточная лимфома, а также первичная лимфома центральной нервной системы проявляется чаще всего церебральными жалобами (головная боль, изменения личности, нарушения концентрации внимания, очаговые неврологические нарушения) [4]. *Своеобразие данного случая – в безудержном полиорганном прогрессировании лимфомы с необычно распространенным поражением центральной и особенно периферической нервной системы, что клинически проявилось синдромом острой полирадикулоневропатии, чрезвычайно похожим на синдром Гийена-Барре* [2]. Гистологическая картина поражения передних корешков и периферических нервов в представленном наблюдении характеризовалась инфильтрацией злокачественными В-лимфоидными клетками. Кроме этого, макроскопически по ходу нервов определялись веретенообразные утолщения вплоть до образования опухолевых узлов.

Очень сложно объяснить остроту и симметричность поражения периферической нервной системы в данном наблюдении, что резко осложнило проведение дифференциального диагноза и позволило обсуждать возможность развития у данного пациента синдрома Гийена-Барре – острой аутоиммунной полиневропатии, нередко встречающейся у ВИЧ-инфицированных [2]. Прижизненная диагностика В-клеточной лимфомы в данном случае была практически невыполнима вследствие тяжести состояния больного и стремительности нарастания неврологических симптомов. Известно, что поражение периферической нервной системы при лимфомах встречается не более чем в 5% случаев и может проявляться в виде плексопатии, радикулопатии, нейронопатии [6]. В литературе описаны мультифокальная инфильтрация нервов опухолевыми клетками, ассоциированный с лимфомой васкулит периферической нервной системы, аутоиммунные полиневропатии (больше характерны для болезни Ходжкина). В случае, описанном Griggs J.J. с соавторами, речь шла о хронической воспалительной демиелинизирующей полиневропатии при неходжскинской лимфоме, сопровождающейся повышением белка в ликворе и явлениями демиелинизации по данным ЭНМГ, но у больного не было туберкулеза и СПИДа [5]. Несомненно, резкий рост количества больных с ВИЧ-инфекцией и СПИДом будет в дальнейшем только увеличивать количество различных вариантов поражения нервной системы, которые до недавнего времени считались редкими.

Список литературы

1. *Мументалер М., Матле Х.* Неврология: Пер. с немецкого. Под редакцией О.С. Левина. М.: МЕДпресс-информ, 2007: 920.
2. *Пирадов М.А.* Синдром Гийена-Барре. М.: Интермедика, 2003: 240.
3. *Хоффман К., Рокштро Ю.* Лечение ВИЧ-инфекции. М.: Р. Валент, 2010: 648.
4. *Camilleri-Broet S., Davi F., Feulliard J. et al.* AIDS-related primary brain lymphomas: histopathologic and immunohistochemical study of 51 cases. Hum Pathol. 1997; 28: 367–374.
5. *Griggs J.J., Commichau C.S., Rapoport A.P., Griggs R.C.* Chronic inflammatory demyelinating polyneuropathy in non-Hodgkin's lymphoma. American journal of hematology 1997; 54 (4): 332–334.
6. *Hughes R.A., Britton T., Richards M.* Effects of lymphoma on the peripheral nervous system. J. R. Soc. Med. 1994 Sep.; 87 (9): 526–530.
7. *Levine A.M.* AIDS-related lymphoma: clinical aspects. Semin. Oncol. 2000; 27: 442–453.

Systemic non-Hodgkin's lymphoma in patient with tuberculosis and AIDS with clinical presentation of acute polyradiculoneuropathy

A.A. Savin, F.A. Batyrov, Yu.G. Parkhomenko, O.A. Tyshkevich, I.M. Tyshkevich, N.V. Mozgaleva, R.V. Maltsev, M.S. Skopin, L.A. Savin, Yu.K. Hohlov

Moscow State University of Medicine and Dentistry;
Clinical Hospital of Tuberculosis № 7, Moscow;
Clinical Infections Hospital № 2, Moscow

Key words: tuberculosis, AIDS, systemic non-Hodgkin's lymphoma, polyradiculoneuropathy

A rare case of systemic non-Hodgkin's lymphoma that clinically manifested with acute polyradiculoneuropathy is described in the article. The patient with tuberculosis and AIDS was admitted to the hospital with bilateral paresis of facial nerves. Bulbar palsy, proximal flaccid paresis and respiratory disorders developed later. On autopsy large B-cell multifocal lymphoma was found, which affected central and peripheral nervous systems, heart, adrenals and stomach.

Контактный адрес: Савин Алексей Алексеевич – докт. мед. наук, профессор кафедры нервных болезней лечебного факультета МГМСУ. 127473, г. Москва, ул. Делегатская, д. 20, стр. 1. Тел: +7 (916) 538-35-09; e-mail: lasavin@mail.ru

Батыров Ф.А. – докт. мед. наук, проф., главврач Туберкулезной клинической больницы № 7 г. Москвы;

Пархоменко Ю.Г. – докт. мед. наук, проф., зав. патологоанатомическим отделением Инфекционной клинической больницы № 2 г. Москвы;

Тишкевич О.А. – врач-патологоанатом Инфекционной клинической больницы № 2 г. Москвы;

Тишкевич И.М. – врач-патологоанатом Инфекционной клинической больницы № 2 г. Москвы;

Мозгалева Н.В. – врач-патологоанатом Инфекционной клинической больницы № 2 г. Москвы;

Мальцев Р.В. – зав. хирургическим отделением Туберкулезной клинической больницы № 7 г. Москвы;

Скопин М.С. – канд. мед. наук, врач-хирург Туберкулезной клинической больницы № 7 г. Москвы;

Савин Л.А. – канд. мед. наук, асс. кафедры нервных болезней лечебного факультета МГМСУ;

Хохлов Ю.К. – докт. мед. наук, проф. кафедры нервных болезней лечебного факультета МГМСУ (Москва).