

степень которого пропорциональна тяжести заболевания.

2. Санаторно-курортное лечение приводит к улучшению всех показателей качества жизни (при оценке с помощью опросника SF-36), кроме социальной активности и психического здоровья, более выраженному у больных с лёгкими стадиями заболевания.

3. Опросник SF-36 может быть рекомендован для оценки качества жизни у пациентов с вибрационной болезнью.

ЛИТЕРАТУРА

1. Любченко П.Н., Сорокина Е.В., Дмитрук Л.И. и др. Качество жизни как дополнительный критерий оценки эффективности лечения пациентов с вибрационной болезнью // Мед. труда и промышл. экол. — 2010. — №7. — С. 9–11.
2. Новик А.А., Ионова Т.И. Исследование качества

жизни в медицине. Учебное пособие для вузов / Под ред. Ю.Л. Шевченко. — М.: ГЭОТАР-Мед, 2004. — 304 с.

3. Palmer K.T., Griffin M.J., Syddall H. et al. Risk of hand-arm vibration syndrome according to occupation and sources of exposure to hand transmitted vibration: a national survey // Am. J. Ind. Med. — 2001. — Vol. 39. — P. 389–396.

4. Pelmear P.L., Leong D. Review of occupational standards and guidelines for hand-arm (segmental) vibration syndrome (HAVS) // Appl. Occup. Environ. Hyg. — 2000. — Vol. 15, N 3. — P. 291–302.

5. Pelmear P.L., Taylor W. Carpal tunnel syndrome and hand-arm vibration syndrome // Arch. Neurol. — 1994. — Vol. 51. — P. 416–420.

6. Sauni R., Virtema P., Pääkkönen R. et al. Quality of life (EQ-5D) and hand-arm vibration syndrome // Int. Arch. Occup. Environ. Health. — 2010. — Vol. 83, N 2. — P. 209–216.

7. US Department of Health and Human Services. Criteria for a recommended standard: occupational exposure to hand-arm vibration. — Ohio: NIOSH, 1989. — <http://www.cdc.gov/niosh/docs/89-106/89-106.pdf> (дата обращения: 10.06.13).

УДК 616.5-001.17-089-089.444-089.168: 615.468.292: 615.468.7

T12

РОЛЬ БИОСИНТЕТИЧЕСКИХ ПОКРЫТИЙ В ЛЕЧЕНИИ ПОВЕРХНОСТНЫХ ОЖОГОВ II-IIIА СТЕПЕНИ

Камолиддин Зухриддинович Салахиддинов^{1*}, Андрей Анатольевич Алексеев²

¹Андижанский государственный медицинский институт, Узбекистан,

²Российская медицинская академия последипломного образования, г. Москва

Реферат

Цель. Совершенствование метода лечения больных с ожогами: обеспечение защиты и создание оптимальной влажной среды для заживления ран.

Методы. Изучены результаты применения регенераторного комплекса «Биокол-гель» + «Биокол» и «Гелепран» в лечении ожоговых ран II-IIIА степени. Исследовали 75 пациентов с ожогами II-IIIА степени от 4 до 80% поверхности тела. Пациенты были разделены на две группы. Первую (основную) группу составили 40 человек, у которых были использованы гель «Биокол-гель» и раневое покрытие «Биокол», вторую группу (группу сравнения) — 35 пациентов, у которых было использовано гидрогелевое раневое покрытие «Гелепран». Результаты оценивали на основании данных клинического, цитологического и микробиологического исследования ран.

Результаты. На 4–5-е сутки после начала лечения на фоне краевой эпителизации отмечено снижение частоты выявления патогенной микрофлоры в обеих группах. Обнаружены *Ps. aeruginosa*, *Proteus*, *Kl. pneumoniae* от 2,5 до 5% в первой группе и от 2,5 до 8,5% — во второй. *St. viridians* в первой группе в эти сутки отсутствовал. Цитологические особенности у больных первой группы в 76% случаев, а во второй в 59% характеризовались воспалительным типом; в 24% наблюдений в первой группе и в 32% во второй — воспалительно-регенераторным. На 6-е сутки после начала лечения частота выявления воспалительного типа цитогаммы уменьшалась, что проявилось в снижении количества нейтрофилов до 62% в первой группе и до 72% во второй. Также было отмечено увеличение количества фибробластов, в первой группе пациентов оно составляло 30%, во второй 23%, что соответствует клиническому течению.

Вывод. Сочетанное комплексное применение раневого покрытия и геля (регенераторный комплекс) даёт наилучший результат; «Биокол-гель» создаёт на ране влажную среду, в результате чего активизируются процессы очищения раны от остатков некроза и налёта фибрина, сокращаются сроки эпителизации по сравнению с результатами применения покрытия «Гелепран»; раневое покрытие «Биокол» также выполняет функцию механической защиты и поддержания благоприятных условий в ране.

Ключевые слова: ожоги, регенераторный комплекс, раневое покрытие «Биокол», «Биокол-гель», «Гелепран».

ROLE OF BIOSYNTHETIC DRESSINGS IN TREATMENT OF SUPERFICIAL BURNS OF II-IIIА DEGREE
K.Z. Salakhiddinov¹, A.A. Alekseev². ¹Andijan State Medical Institute, Andijan, Uzbekistan, ²Russian Medical Academy of Post-Graduate Education, Moscow, Russia. **Aim.** To improve the treatment of patients with burns, provide the protection and creation of an optimal «wet» environment for wound healing. **Methods.** Results of «Biokol», «Biokol-gel» and «Gelepran» regenerative complexes use to treat burn wounds of II-IIIА degree were examined. 75 patients with burns of II-IIIА degree involving 4 to 80% of body surface were examined. Patients were divided into 2 groups. The first group (main group) consisted of 40 patients who were treated using «Biokol» wound dressings and «Biokol-gel». The second group (control

group) consisted of 35 patients in whom «Gelepran» hydrogel wound dressing was used. Treatment results were evaluated on the basis of clinical, cytological and microbiological examinations of wound content. **Results.** 4–5 days after treatment initiation a significant decrease of pathogenic microorganisms detection rate was registered in both groups accompanied by edge epithelization. The rate of *Ps. aeruginosa*, *Proteus*, *Kl. pneumoniae* detection varied from 2.5 to 5% in patients of the first group and from 2.5 to 8.5% — in patients of the second group. No cases of *St. viridians* detection were registered in patients of the first group. Cytologic picture was described as inflammatory in 76% of patients of the first group and in 59% of patients of the second group, as inflammatory-regenerative in 24 and 32% of cases accordingly. On the sixth day of treatment the detection rate for the inflammatory type of cytogram has reduced, resulting in reduction of neutrophils count to 62% in the first group and to 72% in the second group. An increase of fibroblasts number reaching 30% in the first group and 23% in the second group was also observed, corresponding to the clinical course. **Conclusion.** Combined use of wound dressing and gel (regenerative complex) showed the best result. «Biokol-gel» created a moist environment activating wound cleansing of residual fibrin and necrotizing tissues and reducing the epithelization time compared to the «Gelepran» wound dressing. «Biokol» also acted as a mechanical protection and provided the maintenance of favorable conditions in the wound. **Keywords:** burns, regenerative complex, wound dressing, «Biokol», «Biokol-gel», «Gelepran».

Ожоги — частый вид травм, связанный с различными причинами, такими как техногенные катастрофы, бытовые ситуации, военные конфликты. Известно, что сроки восстановления кожного покрова у обожжённых во многом определяют течение, исход ожоговой болезни и, что немаловажно, косметический результат.

Один из важных факторов лечения ожога — обеспечение адекватных комфортных условий для собственной регенерации [3, 6].

Невзирая на множество существующих методик местного лечения поверхностных ожогов, поиск новых более эффективных подходов к решению данной проблемы остаётся актуальным. Важный элемент местного лечения ран, особенно при обширных ожогах, — применение раневых покрытий [2, 5, 6].

Используя современные раневые покрытия, мы преследовали цель обеспечения защиты и создания оптимальной влажной среды для заживления ран.

Нами были изучены результаты применения современных раневых покрытий — регенераторного комплекса «Биокол-гель» + «Биокол» и покрытия «Гелепран» — в лечении ожоговых ран II–IIIА степени.

Используя эти раневые покрытия, мы преследовали цель создания влажной среды, оптимальной для заживления ожоговых ран II–IIIА степени. Применение регенераторного комплекса «Биокол-гель» + «Биокол» способствует формированию биологической среды для пролиферации клеток, препятствует дегидратации организма в результате испарения воды с поверхности ран [1, 2, 4].

Гелепран также является гидрогелевым раневым покрытием, применение которого позволяет создать влажную среду [1].

Были исследованы 75 больных с ожогами I–IIIА степени, у которых площадь ожогов составила от 4 до 80% (в среднем 42%) поверхности тела. В первую (основную) груп-

пу были включены 40 человек, при лечении ожоговых ран у которых использовали раневые покрытия «Биокол-гель» + «Биокол», из них 31 (77,5%) пострадавший поступил в стационар в первые сутки после травмы, а 9 (22,5%) больных — спустя 3 сут и более.

Ожоги пламенем зарегистрированы в 35% случаев, горячей жидкостью — в 57,5%, электроожоги — в 7,5%. Среди пациентов данной группы мужчин было 28 (70%), женщин 12 (30%). В среднем возраст пациентов составил 40,2 года.

Во вторую группу (группу сравнения) вошли 35 пациентов, у которых было использовано гидрогелевое раневое покрытие «Гелепран». Ожоги пламенем составили 42,9% наблюдений, горячей жидкостью — 54,3%, ультрафиолетом — 2,3%. Мужчин было 28 (80%), женщин 7 (20%), средний возраст пациентов 39,7 года. Исследуемые группы были сопоставимы как по локализации, так и по площади ожога.

Больным в момент поступления под общим обезболиванием проводили первичный туалет ожоговых ран, включающий очищение ран от остатков одежды, обработку растворами антисептиков, вскрытие у основания пузырей с эвакуацией их содержимого или полное их удаление при нагноении, удаление обрывков отслоившегося эпидермиса и инородных тел (грязи, когти и т.д.).

Характер местного лечения ожоговых ран зависел от глубины, площади полученных ожогов и стадии раневого процесса.

После туалета ран в первой группе пациентов наносили гель «Биокол-гель», а сверху накладывали плёнку «Биокол» (рис. 1).

Во второй группе пациентов использовали гидрогелевое раневое покрытие «Гелепран» (рис. 2). Сверху раневые покрытия закрывали стерильными марлевыми повязками в несколько слоёв. Данную методику применяли, как правило, у пациентов с по-

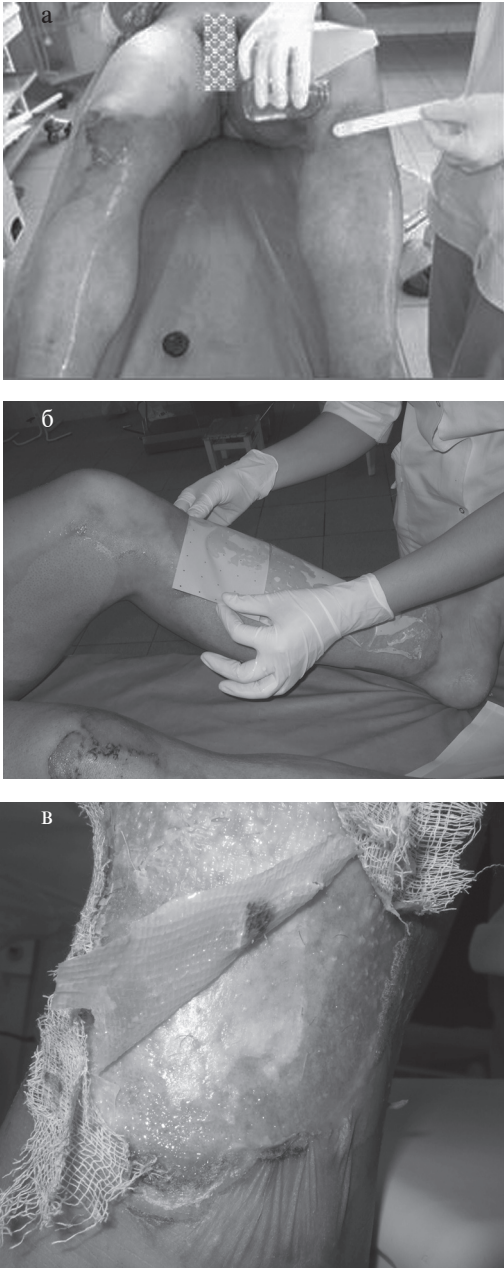


Рис. 1. Использование комплекса «Биокол-гель» + «Биокол»: а — нанесение геля «Биокол-гель» на ожоговые раны; б — аппликация раневого покрытия «Биокол»; в — состояние раны под плёнкой «Биокол» на 4-е сутки.

верхностными ожогами II-IIIА степени на площади от 3 до 20% поверхности тела.

Прозрачность раневых покрытий позволила визуально наблюдать за течением раневого процесса, не удаляя плёнку во время перевязки.

Перевязки проводили через 1-2 сут, меняя только верхнюю повязку при условии хорошего фиксирования плёнок к ране и

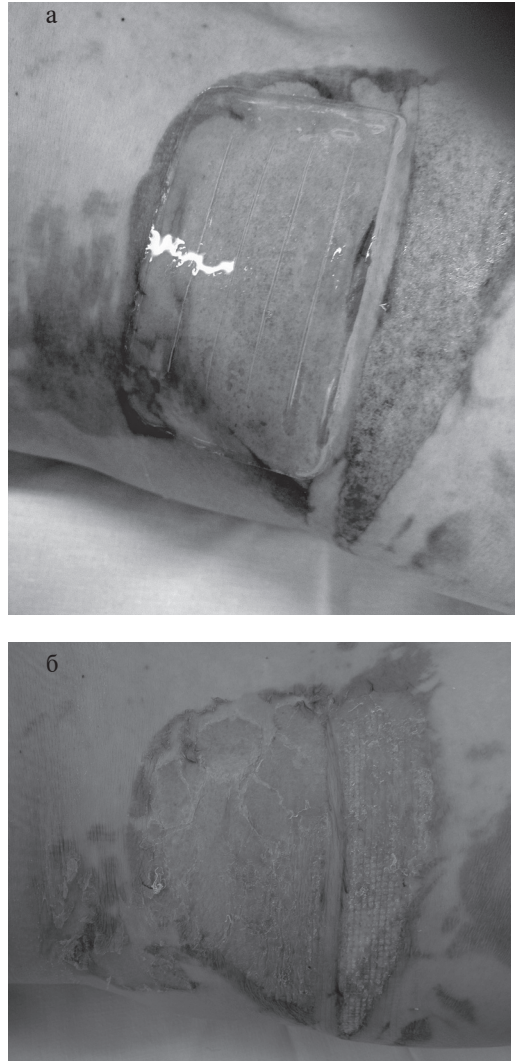


Рис. 2. Гидрогелевое раневое покрытие «Гелепран»: а — использование покрытия «Гелепран»; б — состояние ожоговых ран на 8-е сутки после применения раневого покрытия «Гелепран».

отсутствия большого количества раневого скопления под ними. При наличии отделяемого под раневым покрытием последнее удаляли, проводили обработку раневой поверхности антисептиком и вновь использовали раневое покрытие.

Результаты оценивали на основании данных, полученных в ходе клинического, цитологического и микробиологического исследования ран, а также данных анализов крови в динамике.

Клиническую эффективность применения раневых покрытий оценивали перед началом лечения, на 3-и, 6-е и 10-е сутки на основе визуального контроля течения раневого процесса, оценки количества и харак-

тера отделяемого, сроков эпителизации.

Проведённые в динамике микробиологические исследования показали, что исходная картина у больных сравниваемых групп была практически идентичной. В 16 (40%) случаях из раны высевались штаммы *P. aeruginosa*, в 7 (20%) — *S. aureus*, в остальных случаях — *S. epidermidis*, а уровень микробной обсеменённости составил 10^{2-3} колониеобразующих единиц (КОЕ) микробных тел на 1 см^2 поверхности ран. Однако уже на 3–6-е сутки после применения раневых покрытий, на фоне более активной эпителизации происходило уменьшение количества микроорганизмов до 10^1 КОЕ на 1 см^2 , лишь в группе сравнения с применением раневого покрытия «Гелепран» отмечалось некоторое увеличение частоты *St. aureus* с 2 (5,7%) до 3 (8,5%) случаев.

Антибактериальную терапию проводили в зависимости от чувствительности микрофлоры к антибиотикам.

Отметим, что лучшие результаты были отмечены при лечении ожоговых ран II степени.

Мазки-отпечатки у всех обследованных больных до начала лечения характеризовались как воспалительные, а в 25% случаев — как воспалительно-регенераторные. На 3-и сутки после начала применения комбинации «Биокол-гель» + «Биокол» было отмечено снижение числа лейкоцитов, которое составило в среднем в первой группе $14,6 \pm 3,1\%$, во второй $16,2 \pm 1,4\%$, а число клеток, характеризующих регенераторные процессы, возросло. В частности, удельный вес фибробластов увеличился до 9,2%, полибластов — до 12%, макрофагов — до $12,7 \pm 5,6\%$. В дальнейшем у 27 (67,5%) больных первой группы на 6-й день был зарегистрирован регенераторный тип цитограммы, в 8 (20%) случаях отмечен регенераторно-воспалительный тип, в 5 (12,5%) — воспалительный тип цитограммы. Во второй группе показатели в эти сроки несколько отличались: регенераторный тип цитограммы зарегистрирован в 19 (54,3%) случаях, регенераторно-воспалительный — в 9 (25,7%), воспалительно-регенераторный — в 7 (20%), воспалительный — в 1 (3,7%) случае.

Особенностью цитологической картины при лечении комбинацией «Биокол-гель» + «Биокол» было быстрое появление в ране макрофагов и фибробластов, что свидетельствовало о развитии процессов регенерации в ране. В отличие от группы с покрытием «Гелепран» в основной группе при лечении отмечены более выраженные явления фаго-

цитоза микрофлоры нейтрофилами.

На 10–12-е сутки в мазках-отпечатках в группе больных с применением сочетания «Биокол-гель» + «Биокол» в большинстве случаев отмечали регенераторный тип цитограмм — 38 (95%) случаев, в 2 (5%) случаях — воспалительно-регенераторный тип, а в группе с применением «Гелепрана» в 31 (88,5%) случае — регенераторный тип цитограммы, а в 4 (11,4%) — воспалительно-регенераторный. Эти сутки характеризовались резким увеличением количества молодых клеток соединительной ткани (профибробластов, фибробластов, макрофагов и т.д.). Присутствовала лишь скудная микрофлора в виде единичных колоний в поле зрения. Количество макрофагов (отражающее процесс очищения от некротических тканей) возрастало на 6-е сутки.

Проведённые нами исследования показали, что раневые покрытия «Биокол-гель» + «Биокол» и «Гелепран» эффективны при лечении поверхностных ожогов II–IIIА степени, при этом их использование возможно, уже начиная с 1-й фазы раневого процесса.

В 6 (15%) случаях при ожогах II степени на площади до 5% поверхности тела для полной эпителизации раны было достаточно одно- или двукратного применения раневого покрытия. При этом сроки эпителизации в группе с использованием комбинации «Биокол-гель» + «Биокол» составляли в среднем $8 \pm 1,4$ сут после травмы, а в группе сравнения в среднем $9 \pm 1,6$ сут.

На участках ожоговых ран II–IIIА степени на площади от 5 до 20% поверхности тела эпителизация ран происходила в среднем через $9 \pm 1,6$ сут в первой группе пациентов и через $12 \pm 1,8$ сут во второй группе наблюдений. При ожогах II–IIIА степени в группе с применением комбинации «Биокол-гель» + «Биокол» эпителизацию регистрировали более чем у 20% пациентов в среднем через $19 \pm 2,1$ сут, в группе с применением «Гелепрана» — через $21 \pm 3,4$ сут.

Значимость эффективного местного лечения для заживления ран и выздоровления повышается с увеличением тяжести травмы.

В качестве примера приводим следующее клиническое наблюдение.

Больной Ч. 58 лет поступил в ожоговый центр 36-й городской клинической больницы с диагнозом: «Термический (пламенем) ожог головы, шеи, верхних конечностей, туловища II–IIIА степени 48% поверхности тела». Травма произошла 27.06.08. Поступил

в отделение 27.06.08. В момент поступления проведён первичный туалет раны. На 3-и сутки после выведения больного из шока проведена перевязка, включающая туалет ожоговых ран с нанесением геля «Биокол-гель» и раневого покрытия «Биокол» на ожоговые раны шеи и верхних конечностей на 10% поверхности тела, больному проводили комплексное лечение, перевязки осуществляли через 2-3 сут. Эпителизация ран в области шеи и верхних конечностей началась на 5-е сутки после начала лечения, в области головы и туловища — на 6-8-е сутки. Полная эпителизация указанных ран была отмечена на 20-25-е сутки.

В целом применение раневых покрытий хорошо переносилось больными, не было отмечено местнораздражающего и сенсибилизирующего действия.

Раневое покрытие «Гелепран» имело ряд недостатков по отношению к покрытию «Биокол-гель» + «Биокол»: при наложении повязки на рану больные отмечали кратковременное жжение, временами присутствовало неудобство в закрытии трудной в отношении рельефа зоны. В то же время регенераторный комплекс «Биокол-гель» + «Биокол» был идеальным при закрытии труднодоступных мест. Кроме того, при нахождении «Гелепрана» на ране в течение 2-3 дней повязка пропитывалась отделяемым и становилась мутной, что препятствовало оценке состояния раны под покрытием. После высыхания и фиксации «Гелепрана» к ране удаление повязки было болезненным, происходило небольшое травмирование эпителия, даже несмотря на обильное отмачивание. В этих случаях повязку оставляли на ране до полной эпителизации и самостоятельного отделения от поверхности. Небольшие размеры повязки и влажная структура затрудняли её фиксацию на более обширных ранах, особенно расположенных по боковым и нижним поверхностям тела.

«Биокол-гель» создавал на ране влажную среду, в результате чего активизировались процессы очищения раны от остатков некроза и налёта фибрина, ускорялась эпителизация по сравнению со второй группой. В случае отсутствия раневого отделяемого и появления участков эпителизации про-

исходило высыхание раневого покрытия «Биокол» с плотной его фиксацией к поверхности.

ВЫВОДЫ

1. Сочетанное комплексное применение раневого покрытия и геля (регенераторный комплекс «Биокол-гель» + «Биокол»), взаимодополняя друг друга, даёт наилучший результат. Применение только геля обеспечивает образование тонкой пористой плёнки на поверхности раны, которая, не обладая достаточной механической прочностью, быстро высыхает и разрушается при сильной экссудации раны. С другой стороны, плёночное покрытие обеспечивает достаточную механическую защиту, но «влажная среда» для оптимального заживления ран создаётся в недостаточной степени.

2. При гистоморфологическом исследовании отмечено изменение характера размножения эпидермальных клеток. Если использование только плёночного покрытия или только геля приводит к усилению роста клеток эпидермиса вверх по вертикали с последующим медленным ростом всех слоёв эпителия с краёв раны, то применение комбинации покрытия и геля приводит к горизонтальному росту и размножению нижнего базального слоя клеток, единственно способных к полноценной пролиферации.

ЛИТЕРАТУРА

1. Алексеев А.А. Современные методы лечения ожогов и ожоговой болезни // Комбустиология. — 1999. — №1. [Электронный ресурс.] — <http://www.burn.ru/all/number/show/?id=3472> (дата обращения: 01.07.2013).
2. Алексеев А.А., Гаврилюк Б.К., Салахиддинов К.З., Тюрников Ю.И. Поиск рациональных биотехнологических методов лечения глубоких и обширных ожогов // Хирург. — 2013. — №3. — С. 60-65.
3. Алексеев А.А., Крутиков М.Г., Рахаев А.М. Лечение пограничных ожогов и донорских ран с применением культивированных аллофибробластов // Анн. хир. — 2001. — №1. — С. 59-65.
4. Алексеев А.А., Гаврилюк Б.К., Салахиддинов К.З. и др. Способ лечения обширных ран. Патент РФ №2386436С1. Бюлл. №11 от 20.04.2010.
5. Кузин М.И., Костюченко Б.М. Раны и раневая инфекция. — М.: Медицина, 1990. — 592 с.
6. Максютя А.А., Скворцов Ю.Р., Чмырев И.В. и др. Сравнение эффективности раневых покрытий животного и синтетического происхождения после некрэктомии у пострадавших с глубокими ожогами // Вестн. Рос. воен.-мед. акад. — 2012. — №3. — С. 60-63.