УДК 612.06

РЕПАРАТИВНАЯ РЕГЕНЕРАЦИЯ ТКАНЕЙ НИЖНЕГО СЕГМЕНТА МАТКИ КРЫС ПРИ ЭКСПЕРИМЕНТАЛЬНОМ РАСТЯЖЕНИИ

© 2013 Ю.В. Григорьева[1], Н.В. Ямщиков[1], А.В. Бормотов[2], Н.А. Ренц[2]

[1] Самарский государственный медицинский университет
[2] Тольяттинская городская клиническая больница №5

Поступила в редакцию 25.09.2013

Методом фазово-контрастной микроскопии установлено, что при экспериментальном растяжении нижнего сегмента матки половозрелых нерожавших крыс наблюдается повреждение всех оболочек. Со стороны эндометрия заметны нарушения межтканевых взаимодействий между эпителием и соединительной тканью. В соединительной ткани эндометрия и миометрия развивается воспаление с активацией коллагеназ полиморфно-ядерных лейкоцитов, фибробластов и макрофагов. Таким образом, растяжение нижнего сегмента ведет к нарушению архитектоники расположения коллагеновых волокон во всех оболочках и, как следствие, биомеханической функции данного отдела органа.

Ключевые слова: *нижний сегмент матки, коллаген, миометрий, эндометрий, репаративная регенерация*

До настоящего времени среди морфологов и акушеров нет четкого представления о морфофункциональных особенностях нижнего сегмента матки. Полагают, что нижний сегмент матки является органичной частью плодовместилища [1, 5], сфинктером, выполняющим запирательную функцию шейки матки во время беременности, простым передатчиком механического усилия с тела на шейку матки во время родов, биомеханической основой процесса цервикальной дилатации [1, 8]. Кроме того, немало акушеров считают, что особой роли в родах нижний сегмент матки не имеет [5, 11, 13]. Тем ни менее, в акушерской практике наиболее частой патологией со стороны шейки матки является ее несостоятельность, причины которой кроются в наличии структурных и функциональных изменениях. Анатомическая недостаточность возникает при травматических повреждениях. Наиболее часто травматические повреждения наблюдаются в результате растяжения тканей шейки матки, что характерно для оперативных родов (наложении акушерских щипцов, ручном отделении плаценты), родах крупным плодом, в случаях родоразрешения при неполном раскрытии маточного зева, а также неправильном заживлении разрывов и наложении швов на шейку матки [3, 6, 7]. Нередко травматические повреждения шейки возникают при диагностических операциях и проведении искусственных абортов, что обусловлено насильственным расширением ее канала [4, 9, 12]. При этом возникают трещины, надрывы шейки, ссадины, иногда значительные.

Григорьева Юлия Владимировна, кандидат медицинских наук, доцент кафедры гистологии и эмбриологии. E-mail: JuliaG.va@yandex.ru
Ямщиков Николай Васильевич, доктор медицинских наук, профессор, заведующий кафедрой гистологии и эмбриологии
Бормотов Александр Васильевич, заведующий патологоанатомическим отделением
Ренц Николай Альфредович, кандидат медицинских наук, главный врач. E-mail: medvaz@tlt.ru

Учитывая то, что матка млекопитающих, в том числе и человека, имеет, в общем, сходное слоистое строение [2, 10], именно сравнительное детальное изучение морфологии половых органов различных представителей млекопитающих может позволить раскрыть основные закономерности функционирования их в норме и при патологии, а также определить причины развития, течения и исходы патологических состояний.

Цель исследования: изучение особенностей течения репаративной регенерации тканей нижнего сегмента матки крыс при экспериментальном растяжении.

Материал и методы. Объектом исследования служили нерожавшие половозрелые белые лабораторные крысы в количестве 20 особей. Экспериментальная часть осуществлялась в соответствии с «Правилами проведения работ с использованием экспериментальных животных». Для достижения поставленной цели крысам под эфирным наркозом было выполнено расширение нижнего сегмента матки. С целью изучения хода репаративной регенерации забор материала проводили на 3, 10 и 21 сутки. Контролем служил материал от интактных крыс аналогичного возраста. Материал фиксировали в глютаровом альдегиде и заливали в эпон-аралдитовую смесь. Готовили полутонкие срезы без окраски и исследовали их методом фазово-контрастной микроскопии.

В результате исследования установлено, что при экспериментальном растяжении нижнего сегмента матки слоистое строение органа сохраняется, однако травма провоцирует развитие воспалительного процесса во всех слоях нижнего сегмента. Наиболее выраженные повреждения определяются в железистом эпителии цервикального канала и эпителии, покрывающем наружный зев шейки. На 3 сутки регенерации эпителий находится в состоянии гидропической дистрофии, ядра пикнотизируются, имеет место некроз клеток шиповатого слоя. Заметны участки митотическое деление клеток базального слоя и роста эпителия

через базальную мембрану в подлежащую соединительную ткань. За счет усиления митотической активности базальных эпителиоцитов увеличивается число слоев шиповатых клеток от 4-6 (наблюдаемых в норме) до 7-9 после растяжения (рис. 1).

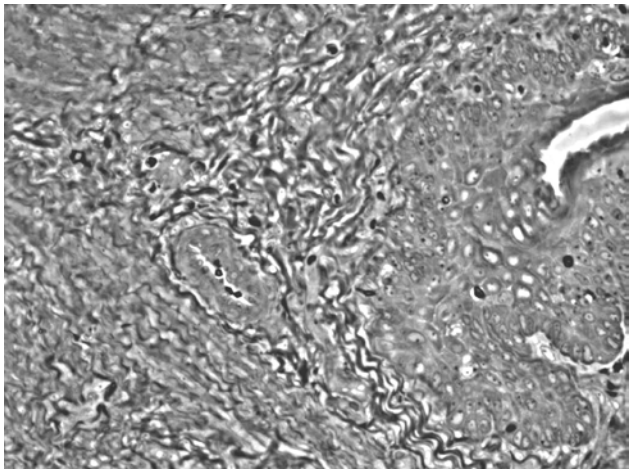

Рис. 1. Эндометрий нижнего сегмента матки крысы при растяжении на 3 сутки регенерации. Эпителий в состоянии гидропической дистрофии и некроза. Видны участки роста эпителия в подлежащую соединительную ткань. Под эпителием подлежащая соединительная ткань с волнообразный ход волокон, идущих в различном направлении. Заметны участки разрывов волокон. Метод фазово-контрастной микроскопии. х200

К 10 суткам регенерации происходит уменьшение проявления дистрофии, однако сохраняется гиперплазия, в отдельных участках зрения видны проявления кератинизации. Имеет место клеточный и ядерный полиморфизм. Эпителий характеризуется погруженным ростом в подлежащую соединительную ткань (рис. 2). Кроме того, имеются участки нарастания многослойного эпителия на железистый. Это приводит к потере границ перехода одного вида эпителия в другой и формированию кист.

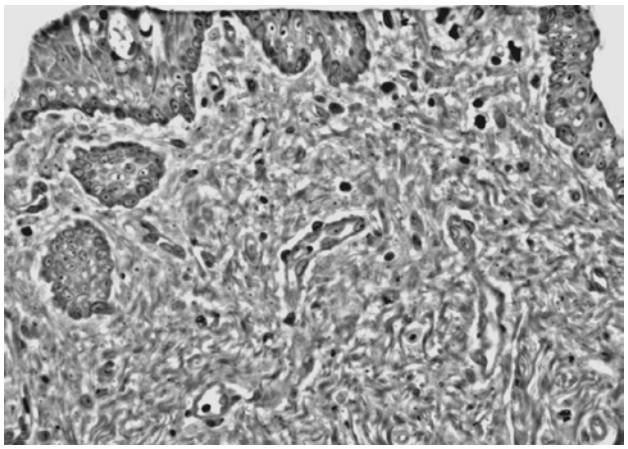

Рис. 2. Эндометрий нижнего сегмента матки крысы при растяжении на 10 сутки регенерации. Эпителий в состоянии гидропической дистрофии. Видны участки проникновения эпителия в подлежащую соединительную ткань. Метод фазово-контрастной микроскопии. х 200

Соединительная ткань в шейке определяется в составе собственной пластинки эндометрия и в межмышечных промежутках миометрия, также она прослеживается в виде тонкой прослойки в составе периметрия. В строении соединительной ткани, помимо клеток, видно хорошо развитое межклеточное вещество, основу которого в шейке матки составляют волокна, расположенные в аморфном веществе. Волокна нижнего сегмента имеют фибриллярное строение. В интактной шейке матки коллагеновые волокна тонкие и слабо контурируют, имеют слабовыраженное волнообразное строение. Но в целом по характеру расположения волокон заметно их различное направление.

При растяжении на 3 сутки посттравматического периода значительным изменениям подвергается соединительная ткань эндометрия и миометрия. Со стороны собственной пластинки обращает на себя внимание то, что наблюдаются коллагеновые волокна с выраженным волнообразным ходом и с наличием небольшого числа разрывов волокон по длине (рис. 1). В миометрии заметно резкое увеличение волокон в длину. В межмышечных пространствах они преимущественно имеют параллельный ход (рис. 3). До 10 дня регенерации сохраняется расположение волокон на расстоянии друг от друга за счет интерстициального отека. К 10 и 21 суткам регенерации становится заметным фрагментация волокон с сохраненным волнообразным ходом и в составе мышечной оболочки нижнего сегмента матки.

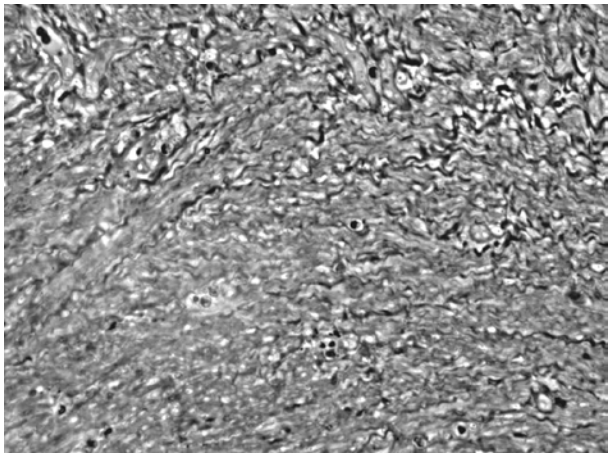

Рис. 3. Нижний сегмент матки крысы на 3 сутки после растяжения. Коллагеновые волокна в шейке матки крысы, идущие в различном направлении с участками вытягивания и волнообразным ходом. В поле зрения миометрий с гидропической дистрофией миоцитов и их некрозом. Метод фазово-контрастной микроскопии. х 200

К 3 суткам после травмы отмечается снижение количества клеточных элементов соединительной ткани, что обусловлено некрозом. В прослойках интерстициальной ткани к 10 суткам регенерации увеличивается содержание моноцитов и, главным образом, тканевых базофилов, встречаются в небольшом количестве палочкоядерные лейкоциты (рис. 4, 5). Появляются активные фибробластоподобные клетки со светлыми ядрами, в

которых видны ядрышки (рис. 5). Мышечная ткань определяется во всей длине шейки, и представлена в нижнем сегменте циркулярно расположенными гладкими миоцитами между которыми проходят тонкие прослойки соединительной ткани.

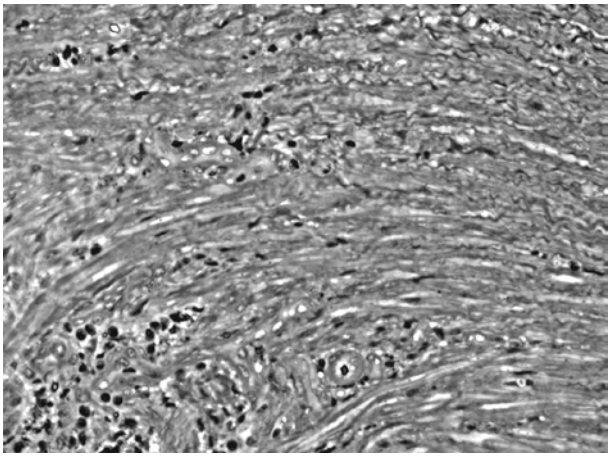

Рис. 4. Нижний сегмент матки крысы на 10 сутки после растяжения. В миометрии видны сохраненные и гибнущие миоциты, между ними истонченные и фрагментированные коллагеновые волокна. В прослойках соединительной ткани инфильтрация из клеток воспаления. Метод фазово-контрастной микроскопии. х 200

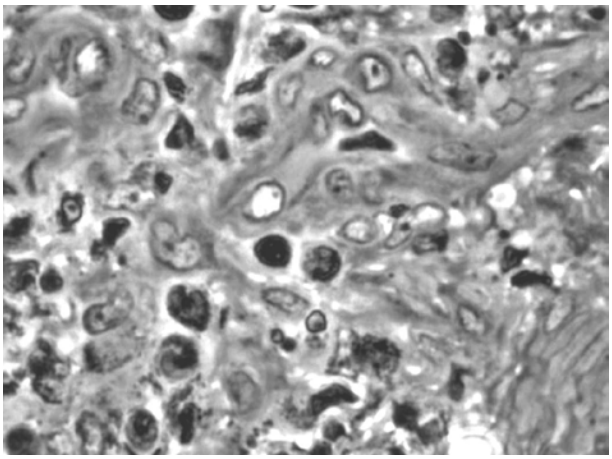

Рис. 5. Нижний сегмент матки крысы на 10 сутки после растяжения. В прослойках соединительной ткани видна инфильтрация из клеток воспаления с активными фибробластами. Метод фазово-контрастной микроскопии. х 400

Миоциты миометрия нижнего сегмента матки преимущественно имеют веретеновидную форму с палочковидным ядром (рис. 4). Они объединяются в мышечные пучки, которые переплетаются между собой и также окружены соединительной тканью.

При растяжении в миометрии отмечается отек ткани с удалением миоцитов друг от друга. К 3 суткам определяется зернистая и гидропическая дистрофия гладких миоцитов, встречаются клетки, в которых заметен кариолизис. К 10 суткам регенерации имеет место цитолиз отдельных клеток и их групп в составе мелких пучков. Тем ни менее большая часть миоцитов сохраняет свое строение на всем протяжении постравматического периода, митотического деления лейомиоцитов не выявлено. Однако заметно увеличение количества клеток со светлыми ядрами и коллагеновых волокон (и их толщины), особенно в толще миометрия (рис. 6).

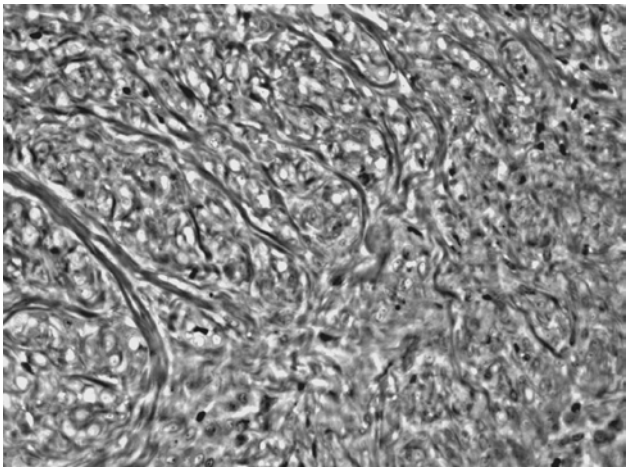

Рис. 6. Нижний сегмент матки крысы на 21 сутки после растяжения. Со стороны миометрия определяется клетки со светлыми ядрами, в которых видны ядрышки. Между пусками миоцитов увеличенное количество толстых коллагеновых волокон. Метод фазово-контрастной микроскопии. х 200

Со стороны соединительной ткани периметрия значимых изменений в ее составе не наблюдается, кроме диапедезных периваскулярных кровоизлияний к 3 суткам после травмы.

К 21 суткам после травмы течение регенераторного процесса не заканчивается. В соединительной ткани эндометрия сохраняются признаки продуктивного воспаления, при этом клетки гранулоцитарного ряда исчезают (рис. 7). Еще одной особенностью течения репаративного процесса в соединительной ткани шейки матки является нарастание количества новообразованных мелких кровеносных сосудов.

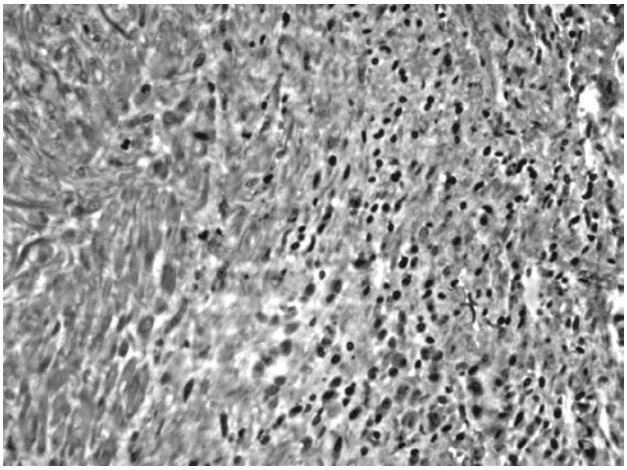

Рис. 7. Нижний сегмент матки крысы на 21 сутки после растяжения. В соединительной ткани эндометрия сохраняется воспаление. Со стороны миометрия определяется клетки со светлыми ядрами, в которых видны ядрышки. Метод фазово-контрастной микроскопии. х 200

Выводы:

1. Растяжение нижнего сегмента матки половозрелых нерожавших крыс приводит к повреждению всех оболочек матки: со стороны эндометрия наблюдается нарушение межтканевых взаимодействий между эпителием и соединительной тканью, что связано с врастанием эпителия в подлежащую соединительную ткань, это, следовательно, приводит к формированию входных ворот для восходящей инфекции.

2. В соединительной ткани эндометрия и миометрия развивается воспаление с активацией коллагеназ полиморфно-ядерных лейкоцитов, фибробластов и макрофагов, что способствует коллагенолизу, о чем свидетельствует фрагментация и истончение волокон.

3. Механическое растяжение нижнего сегмента матки приводит к некрозу гладких миоцитов и разрывам коллагеновых волокон как в составе эндометрия, так и миометрия, что ведет к нарушению архитектоники их расположения и, как следствие, к биомеханической функции данного отдела органа. Репарация осуществляется за счет фибробластов.

Проведенное исследование способствует более глубокому и объективному пониманию морфологических основ взаимоотношений тканей в восстанавливающихся многотканевых системах, таких как нижний сегмент матки.

СПИСОК ЛИТЕРАТУРЫ:

1. *Айламазян, Э.К.* Неотложная помощь при экстремальных состояниях в акушерской практике. – СПб.: Изд. Н.Л. 2002. 431 с.
2. *Акаевский, А.И.* Анатомия домашних животных / *А.И. Акаевский, Ю.Ф. Юдичев, Н.В. Михайлов, И.В. Хрусталева* // М.: изд-во «Колос», 1984. 543 с.
3. *Бадретдинова, Ф.Ф.* Профилактика и лечение последствий акушерских травм шейки матки у первородящих женщин с применением лазерных технологий / *Ф.Ф. Бадретдинова, Ш.Х. Ганцев, Р.Ф. Магафуров, В.Б. Трубин* // Международный журнал прикладных и фундаментальных исследований. 2013. №5. С. 27-30.
4. *Бодяжина, В.И.* Привычный выкидыш / *В.И. Бодяжина, А.И. Любимова, И.С. Розовский*. – М., 1973, С. 136.
5. *Воскресенский, С.Л.* Биомеханизм родов: дискретно-волновая теория. – Минск, ПКООО «ПолиБиГ», 1996. 185 с.
6. *Куземин, А.А.* Применение дилататора DILAPAN-S у первобеременных женщин в I триместре как этап подготовки шейки матки перед прерыванием беременности / *А.А. Куземин, Т.Н. Бебнева* // Гинекология. 2012. №5. С. 70-76.
7. *Кулаков, В.И.* Акушерский травматизм мягких тканей родовых путей / *В.И. Кулаков, Е.А. Бутова*. – М.: ООО «Медицинское информационное агентство», 2003. 128 с.
8. *Савицкий, А.Г.* Роль нижнего сегмента в родовом процессе / *А.Г. Савицкий, В.В. Абрамченко, Г.А. Савицкий* // Журнал акушерства и женских болезней. 2005. Том 54, №3. С. 19-27.
9. *Сидельникова, В.М.* Невынашивание беременности. – М., 1986. С. 41.
10. *Студенцов, А.П.* Ветеринарное акушерство, гинекология и биотехника размножения / *А.П. Студенцов, В.С. Шипилов, В.Я. Никитин, М.Г. Миролюбов*. Под ред. *Никитина В.Я., Миролюбова М.Г.* – 7-е изд., перераб. и доп. – М.: Колос, 1999. 494 с.
11. *Gee, H.* The interaction between cervix and corpus uteri in generation of intraamniotic pressure in labor // Europ. J. Obstet. Gynec. reprod: Biol. 1983. V .16. N 4. P. 243-252.
12. *Hefler, L.* The intraoperative complication rate of non-obstetric dilation and curettage / *L. Hefler, A. Lemach, V. Seebacher* et al. // Obstet Gynecol. 2009 Jun; 113(6). P. 1268-1271.
13. *Olach, K.* The effect of cervical compliance on generation of intra-uterine pressure – the «C.A.P» effect / *K. Olach., H. Gee, J. Brown* // Proc. of the 26-th Brit. Congr. of Obstet. Gynecol. Manchester., 1992. P. 429.

REPARATIVE TISSUE REGENERATION OF RATS UTERUS LOWER SEGMENT AT THE EXPERIMENTAL STRETCHING

© 2013 Yu.V. Grigoryeva[1], N.V. Yamshchikov[1], A.V. Bormotov[2], N.A. Rents[2]

[1] Samara State Medical University
[2] Toglyatti City Hospital No. 5

By method of phase-contrast microscopy it is established that at the experimental stretching of uterus bottom segment at puberal not travailling rats the damage of all membranes is observed. From outside endometrium the violations of intertissue interactions between an epithelium and connecting tissue are noticeable. In connecting tissue the endometrium and myometrium develops an inflammation with activation of collagenases of polymorphonuclear leukocytes, fibroblasts and macrophages. Thus, stretching of lower segment conducts to violation of very tectonics of arrangement of collagenic fibers in all membranes and, as a result, biomechanical function of this part of body.

Key words: *lower segment of uterus, collagen, myometrium, endometrium, reparative regeneration*

Yuliya Grigoryeva, Candidate of Medicine, Associate Professor at the Department of Histology and Embryology. E-mail: JuliaG.va@yandex.ru; Nikolay Yamshchikov, Doctor of Medicine, Professor, Head of the Histology and Embryology Department; Alexander Bormotov, Chief of the Pathology-anatomy Department; Nikolay Rents, Candidate of Medicine, Chief Physician. E-mail: medvaz@tlt.ru