стрессорных реакций ЦНС; характеризуют нейрофизиологические процессы формирования патологии слухового анализатора профессионального генеза, дают возможность объективизации этих изменений.

ЛИТЕРАТУРА

1. Бехтерева Н. П. Здоровый и больной мозг человека / Н. П. Бехтерева – 2-е изд., перераб. и доп. – Л.: Наука. – 1988.
2. Биопотенциалы мозга человека. Математический анализ ЭЭГ / И. С. Русинов, О. М. Гриндель, Г. Н. Болдырева, и др. – М.: Медицина. – 1987.
3. Дроздова Т. В. Патология слухового анализатора как профессиональный риск железнодорожников / Т. В. Дроздова// Рос. оторинолар. – 2006. – № 1. – С. 79–82.
4. Журминская Е. А. Клиническая нейрофизиология / Е. А. Журминская- Л.: Наука. – 1972. – С. 224–254.
5. Капцов В. А. Общие и частные проблемы охраны и медицины труда на железнодорожном транспорте / В. А. Капцов – III Всероссийский конгресс «Профессия и здоровье»: Тез. Докл. – М.,2004.
6. Капцов В. А. Производственно-профессиональный риск железнодорожников/ В. А. Капцов, А. П. Мезенцев, В. Б. Панкова. – М.:Медицина, 2002. – 350 с.
7. Капцов В. А. Основные факторы профессионального риска у работников железнодорожного транспорта / В. А. Капцов, В. Б. Панкова, В. С. Кутовой // Гигиена и санитария. – 2001. – № 1. – С. 38–43.
8. Куприенко С. И. Изменения центральной гемодинамики и слуха у рабочих при воздействии производственного шума. /С. И. Куприенко, Н. И. Перевозникова, Н. С. Козак// Журн. ушн., нос. и горл. бол. – 1986. – № 6. – С. 38–41.
9. Липенецкая Т. Д. Межцентральные отношения в коре больших полушарий головного мозга человека при хроническом действии неблагоприятных производственных факторов / Т. Д. Липенецкая, С. А. Дунаева, С. П. Полякова// Медицина труда и промышленная экология. – 2004. – № 8. – С. 23–28.
10. Панкова В. Б. Справочно-методическое пособие по профилактике шумовой и вибрационной патологии / В. Б. Панкова – М.: Медицина. – 1999 г. – С. 5–6, С. 20–21
11. Показатели РЭГ и ЭЭГ у работающих с различной степенью профессиональной тугоухости / Т. В. Шидловская, Н. С. Мищанчук, Н. И. Перевозникова // Журн. ушн., нос. и горл. бол. – 1988. – № 2. – С. 51–55.
12. Цфасман А. З. Клинические основы железнодорожной медицины / А. З. Цфасман, Г. Н. Журавлёв. – М.: Медицина. – 1990. – С. 129–139
13. Шидловская Т. В. Состояние защитной функции акустического рефлекса у работающих шумовых профессий с поражением коркового и подкоркового отделов слухового анализатора / Т. В. Шидловская, А. И. Котов, О. В. Чернухина // Журн. ушн., нос. и горл. бол. – 1991. – № 2. – С. 55–58.
14. Шульгатая Ю. Л. Объективные методы оценки реагирования адаптационных систем у больных сенсоневральной тугоухостью с различными типами темперамента /Ю. Л. Шульгатая// Рос. оторинолар. – 2004. – № 3. – С. 119–122.
15. ЭЭГ показатели у работающих «шумовых» профессий с нормальным слухом и с начальными проявлениями слуховых расстройств / Б. М. Сагалович, Т. В. Шидловская, Н. С. Мищанчук, и др. //Вестн. оторинолар. – 1987. – № 3. – С. 29–32.
16. Jasper H. // The ten-twenty electrode system of the International federation. – 1958. – Vol. 10, № 2. – P. 371.

УДК 616. 284-089

РЕГЕНЕРАТИВНОЕ НАПРАВЛЕНИЕ В ОТОХИРУРГИИ

И. Д. Дубинец, Е. Л. Куренков

ГОУ ВПО «Челябинская Государственная медицинская академия ФА по З и СР», (Зав. каф. оториноларингологии – проф. Р. В. Кофанов)

Хронический средний отит занимает одно из ведущих мест в патологии лор – органов. По данным ВОЗ в 2000 году, из общего числа больных с патологией лор – органов, 46% обращаются по поводу хронического среднего отита [5]. Более того, за период с 1970 по 2000 гг. уровень распространенности гнойных заболеваний среднего уха увеличился на 2,4% и составил 101,4 на 1000 населения России [3]. Распространённость воспалительных заболеваний среднего уха в мире сохраняется достаточно высокой, и медико-социальные проблемы, связанные с течением перфоративных средних отитов, не теряют своей актуальности [5, 15, 18].

В настоящее время общепризнанным считается хирургическое лечение пациентов с хроническими средними отитами. П. А. Тимошенко (2000) подчеркивает, что проблема тимпанопластики требует от хирурга решения двух задач:

1. Надежной санации гнойного очага в ухе с ликвидацией угрозы осложнений отита.
2. Улучшение функции органа слуха путем реконструкции поврежденной цепи слуховых косточек и создание воздухоносной барабанной полости [19].

Из всех существующих в настоящее время способов реконструктивно-санирующих оперативных вмешательств при хроническом среднем отите наиболее важной задачей является приживление неотимпанального лоскута. От её эффективности зависит как функциональный результат, так и прекращение инфицирования барабанной полости через перфорацию барабанной перепонки. Тактика хирурга зависит от необходимости учитывать особенности анатомии и характера патологических изменений. Много вариантов в технике тимпанопластики было предложено, однако и до настоящего времени продолжают опубликовываться новые модификации [4, 11, 14]. Это является свидетельством неудовлетворенности отохирургов результатами операций. При анализе реперфораций неотимпанальной мембраны после тимпанопластики с использованием аутотканей, причинами неудовлетворительных результатов являются: постепенный лизис, сокращение и смещение, западение, нагноение и некроз неолоскута. Причины, определяющие неудачные исходы тимпанопластики:

– это плохие анатомо-физиологические условия кровоснабжения трансплантата,
– недостаточная фиксация,
– нарушение трофики воспринимающего ложа и неолоскута [2, 6, 13, 17].

В зависимости от степени этой реакции варьирует и эффективность результатов операций с применением аутотрансплантатов. Основные усилия отохирургов направлены на совершенствование оперативной техники и методик тампонады, то есть минимизацию самой хирургической травмы. Другим направлением профилактики осложнений является воздействие на течение репаративных процессов в послеоперационном периоде. Для подавления инфекции, уменьшения местного воспалительного процесса в зоне перестройки аутотрансплантата и стимуляции процессов регенерации, ускорения его замещения тканями воспринимающего ложа после хирургического вмешательства широко используются различные лекарственные препараты, которые создают условия для повышения жизнедеятельности лоскута неотимпанальной мембраны [8, 12, 15].

На современном этапе проблемы тимпанопластики ещё далеко не разрешены полностью, но основные принципы операции при хроническом среднем отите выдержали испытание временем:

– консервативное лечение только как этап подготовки для хирургии уха;
– раннее хирургическое вмешательство даёт наилучшие результаты;
– отказ от радикализма;
– санация сочетается с реконструкцией среднего уха.

По данным литературы, последнее десятилетие развития реконструктивной отохирургии отмечено поиском оптимальных пластических материалов, способов фиксации, разработки методов её осуществления [4, 7, 10, 11, 12, 20].

Уровень современной отохирургии, вооружённой различными техническими средствами, позволяет выделить новый принцип – регенеративное направление отохирургии.

Регенеративная отохирургия – это хирургия, обеспечивающая полноценное структурное и функциональное восстановление органа слуха за счёт эффективной стимуляции регенерации клеток при закрытии перфорации барабанной перепонки.

Проблему регенерации изучали многие, так В. И. Родин и соавт. (1983), подчеркивали, что репаративная регенерация протекает тем лучше, чем интенсивнее в пораженном органе идет физиологическая регенерация путем стимулирования фармакологической регуляцией [9].

М. С. Плужников (2004) указывал, что успешность проводимых операций зависит не только от выбора метода пересадки, адекватного подбора биоматериала, но и от регенеративных возможностей аутотканей трансплантата и ложа [14].

Одним из инструментов регенеративной отохирургии является трансплантация аутотканей как биологический метод стимуляции репаративной регенерации. Аутогенные трансплантаты являются наибо-лее используемыми в тимпанопластике. Обычно их легко получить, они полностью иммунологически совместимы, недорогие и отсутствует риск заражения. Кроме того, активность аутоткани в среде питающего ложа чрезвычайно высока, особенно в пер-

вые недели послеоперационного периода, за счет высоких адгезивных свойств при значительной степени регенерации. Многочисленные исследования посвящены сохранению жизнеспособности пересаживаемых аутотканей. Особенно проблематично достижение полноценной регенерации неотимпанального аутотрансплантата из-за его топографии, когда неолоскут несёт функцию экранирующей мембраны [1, 9, 13].

Раневое заживление в хирургии – это достаточно стандартная последовательность различных физиологических процессов, начинающихся с повреждения защитных покровов организма. Известно, что первые 12–48 часов трофика трансплантата после укладки, особенно свободным (аутофасция височной мышцы) или на ножке (меатальная кожа), которые чаще применяются в тимпанопластике, осуществляется исключительно интерстициально за счёт межтканевой жидкости, проникающей из подлежащей ткани в неотимпанальный аутотрансплантат по межтканевым щелям. Дальнейшие изменения в трансплантате выражаются в клеточной инфильтрации, и характеризуются врастанием соединительнотканных элементов со стороны ложа и нарастанием на поверхности эпителия – плоского многослойного снаружи и кубического изнутри. Лишь на 3–4 сутки начинается ангиогенез из ложа в аутотрансплантат.

В связи с этим основной задачей для профилактики рецидива при тимпанопластике аутотканями следует считать создание максимальных условий для полноценного интерстициального питания первые 7–10 суток после операции. Исходя из выше изложенного, поиск препаратов, повышающих «выживаемость» аутотрансплантата в условиях ишемии, становится очень важным. Препарат должен поглощать выделяющийся экссудат и предупреждать его скопление в зоне операции, должен стимулировать процессы заживления и препятствовать развитию инфекции в ране.

В течение последнего десятилетия в литературе появились сообщения, обосновывающие возможность применения различных резорбируемых биосинтетических материалов при реконструктивных операциях. Результаты морфологических исследований, проведенных как экспериментально, так и клинически, позволили разработать новый аспект использования биоматериалов, направленный не на замещение физических дефектов тканей, а на стимуляцию регенерации в патологически измененных органах и трофическое обеспечение регенераторного процесса. Поэтому решение вопросов, связанных с достижением более быстрого и полноценного приживления аутотрансплантата, с уменьшением числа больных с неблагоприятным заживлением послеоперационной раны имеет большую актуальность [8, 9, 15].

В связи с этим, первостепенное значение в поиске путей повышения эффективности тимпанопластики, приобретает разработка способов, позволяющих создать для тимпанального лоскута более благоприятные условия.

Одной из таких разработок является «Коллахит-ФА», раневое покрытие.

В выборе «Коллахит-ФА» нас привлекли его уникальные свойства:

- высокая устойчивость к инфицированию;
- эластичность, упругость и лёгкость моделирования;
- пористое строение, способствующее инсталляции антибиотиков;
- стимулирующие свойства, способствующие ранней васкуляризации аутотканей.

Раневое покрытие «Коллахит-ФА» выполнено на основе коллаген-хитозанового комплекса, содержит антисептический препарат – фурагин калия и местный анестетик анилокаин. По результатам микробиологических исследований, раневые покрытия – стерильны и обладают антимикробной активностью. При изучении цитотоксичности различных раневых покрытий на эмбриональных и постнатальных фибробластах кожи человека, а также кератиноцитах, выделенных из биоптатов взрослых доноров, с использованием электронно-радиоавтографических методов установлено, что скорость роста кератиноцитов на коллаген-хитозановых комплексах в 3 раза выше, чем на чистом коллагене. Стимулирующий эффект раневого покрытия обусловлен введением в ткани биоактивных комплексов, стимулирующих иммунный ответ и создающих структурную основу для роста грануляционной ткани, прорастания микрососудов и эпителизации. При этом надмолекулярная структура и физически пористая структура покрытия обеспечивает благоприятные условия для миграции клеток и формирования их моно-

слоев. «Коллахит-ФА» представляет собой листы пористого материала, обеспечивающего высокую всасывающую способность и плотное прилегание к аутотрансплантату. Он не обладает антигенностью и аллергенностью, полностью рассасывается, стимулируя процессы заживления. Покрытие легко сочетается с лекарственными и другими физиологически активными веществами.

Целью исследования являлась оценка анатомических и функциональных результатов приживления аутомеатального лоскута при использовании «Коллахит-ФА» для восстановления целостности барабанной перепонки при реконструктивной хирургии среднего уха.

Дизайн исследования. Данное исследование является открытым, рандомизированным с дизайном двух параллельных групп. Пациенты включались в исследование после получения письменного информированного согласия. В исследование включены 119 пациентов с хроническим средним отитом. Исследование выполнено на базе оториноларингологических отделений Челябинской областной клинической больницы, Дорожной клинической больницы, поликлиники Челябинской области.

Критерии включения. В исследование включались стационарные пациенты обоего пола от 16 до 75 лет с диагнозом хронический средний отит, из них мужчин – 45 (37,8%), женщин – 74 (62,2%).

Критериями диагностики хронического среднего отита были:

- наличие характерных жалоб;
- отоскопические данные;
- рентгенографические данные;
- аудиограмма с признаками кондуктивной или смешанной тугоухости до 65 дБ по воздушной проводимости и до 30 дБ по костной проводимости и костно-воздушный интервал не менее 15 дБ.

Критерии исключения:

- тяжёлая сопутствующая патология в стадии декомпенсации;
- приём стероидных гормонов в течение месяца до настоящей госпитализации;
- травмы, оперативные вмешательства, кровотечения в течение 2 недель до настоящей госпитализации;
- ментальные расстройства;
- проходимость слуховой трубы IV степени;
- степень бактериальной обсеменённости 10 , где n=5 и выше патогенной или условно-патогенной флорой при бактериологическом исследовании, проведенном с краёв перфорации барабанной перепонки перед планируемой операцией;
- отсутствие постоянного места жительства.

Материалы и методы.

Предоперационное обследование включало стандартный комплекс диагностических мероприятий. Все пациенты были разделены на группы исследования и сравнения методом рандомизации простым генератором случайных чисел.

Группа исследования – пациенты с хроническим средним отитом, у которых применялось оперативное вмешательство на ухе с использованием аутотканей и применением «Коллахит-ФА», n = 59.

Группа сравнения – пациенты с хроническим средним отитом, у которых применялось оперативное вмешательство на ухе с использованием аутотканей с латексно-ватной фиксацией, n = 60.

Показаниями к операции были функциональные и смешанные, сочетающие санацию полостей среднего уха и восстановление слуха в группе исследования и сравнения составили: реконструктивные – 44%, реконструктивно-санирующие – 56%.

Методика фиксации: после формирования неотимпанальной мембраны (Рис. 1) на край аутотрансплантата по всему периметру и на 5 мм далее на кожу слухового прохода укладывается раневое покрытие «Коллахит-ФА» (Рис. 2).

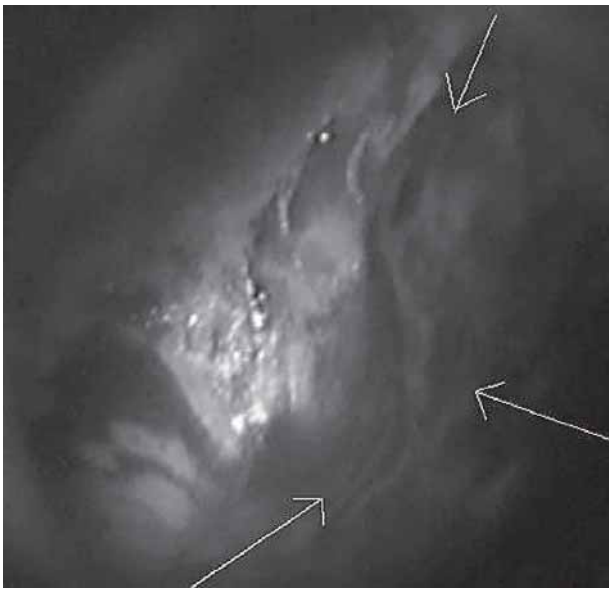

Рис. 1. *Сформированный неотимпанальный аутотрансплантат (височная фасция) уложен на раневое ложе (деэпителизированные края задней краевой перфорации).*

Рис. 2. *Уложен «Коллахит-ФА» по всему периметру и на 5 мм далее на кожу слухового прохода.*

Результаты:

Клинико-морфологический результат – степень приживления трансплантата и восстановление целостности и подвижности барабанной перепонки оценивались по данным отомикроскопии.

Функциональный результат – степень улучшения слуха, то есть сокращение костно-воздушного интервала и понижение средних порогов воздушного звукопроведения на аудиограммах при тональной пороговой аудиометрии в диапазоне речевых частот (0, 5, 1, 2 и 4 кГц) до и после оперативного вмешательства (в соответствии с рекомендациями ВОЗ, 1997).

Анализ результатов через 2 года после операции показал, что стойкий клинико-морфологический результат составил в группе исследования – 10 наблюдений рецидива; в группе сравнения – 22 наблюдения рецидива перфорации барабанной перепонки.

Положительный функциональный результат достигнут у 49 (83%) из 59 пациентов в группе исследования с применением «Коллахит-ФА» и среднее значение костно-воздушного интервала в зоне речевых частот составило до 10 дБ у 70% больных, до 20 дБ – 23%, остался на прежнем уровне – у 7% больных.

Положительный функциональный результат достигнут у 38 (63,3%) из 60 пациентов в группе сравнения и среднее значение костно-воздушного интервала в зоне речевых частот составило до 10 дБ у 54% больных, до 20 дБ–30%, остался на прежнем уровне – у 16% больных.

Таким образом, предложенный нами подход с применением «Коллахит-ФА» в тимпанопластике создаёт оптимальные условия для трофики лоскута, что позволяет ускорить процесс приживления аутотрансплантата барабанной перепонки, улучшить качество протекания послеоперационного периода и получить стойкий функциональный результат.

ЛИТЕРАТУРА

1. Богомильский М. Р. О микроструктуре тканей, применяемых в качестве трансплантатов при тимпанопластике / М. Р. Богомильский // Вестн. оторинолар. – 1976. – № 5. – С. 42–44.
2. Борисова К. З. Причины неудач тимпанопластики и профилактика осложнений / К. З. Борисова // Проблемы и возможности микрохирургии уха: Материалы Российской научно-практической конференции оториноларингологов. – Оренбург: Печатный Дом «Димур», 2002. – С. 44–46.
3. Власова, Г. В. Использование показателей местной продукции интерлейкина-8 в диагностике холестеатомно-деструктивных отитов у детей / Г. В. Власова // Росс. оторинолар. – 2004. – № 1 (8). – С. 31–34.

4. Заживление посттравматического дефекта барабанной перепонки методом трансплантации аллофибробластов человека: пособие для врачей / В. Т. Пальчун, Н. Л. Кунельская, Л. А. Лучихин, и др. – М., 2003. – 20 с.
5. Извин, А. И. Клинические лекции по оториноларингологии: учебное пособие / А. И. Извин. – Тюмень: Академия, 2004. – 240 с.
6. Имамалиев А. С. Биологическая оценка трансплантируемых тканей / А. С. Имамалиев. – М.: Наука, 1975. – 183 с.
7. Карпов В. П. Новый материал для пластики обширных дефектов барабанной перепонки / В. П. Карпов, И. П. Енин // Материалы CVII съезда оториноларингологов России. – СПб., Риа-Ами 2006. – С. 105–106.
8. Коллаген и его применение в медицине / А. М. Хилькин, А. Б. Шехтер, Л. П. Истранов, и др. – М.: Медицина, 1976. – 256 с.
9. Комплексная терапия с целью улучшения репаративных процессов в послеоперационных полостях среднего уха / В. И. Родин, В. И. Лозицкая, В. П. Нечипоренко и др. // Журн. ушн., нос. и горл. бол. – 1983. – № 5. – С. 13-16.
10. Корвяков В. С. Результаты реконструктивных операций при хроническом гнойном среднем отите с применением аутосыворотки и коллагеновых губок / В. С. Корвяков, Р. К. Абоянц, А. С. Скрябин // Вестн. оторинолар. – 1998. – № 1. – С. 56–58.
11. Мишенькин Н. В. Современные тенденции и возможности при хирургическом лечении хронического гнойного среднего отита / Н. В. Мишенькин // Вестн. оторинолар. – 1999. – № 5. – С. 30–31.
12. Муслимов С. А. Морфологические аспекты регенеративной хирургии / С. А. Муслимов. – Уфа: «Башкортостан», 2000. – 163 с.
13. Патякина О. К. Сравнительная оценка аутотрансплантатов при пластических закрытиях сухих дефектов барабанной перепонки / О. К. Патякина, В. П. Рябина // Вестн. оторинолар. – 1975. – № 3. – С. 30–34.
14. Плужников М. С. Наш подход к проблеме формирования неотимпанальной мембраны при тимпанопластике / М. С. Плужников, В. В. Дискаленко, М. Джабер // Журн. ушн., нос. и горл. бол. – 1996. – № 4. –С. 24–32.
15. Подволоцкая, И. В. Роль местной озонотерапии в предоперационной подготовке и ведении послеоперационного периода у больных хроническим гнойным средним отитом / И. В. Подволоцкая, М. А. Рымша // Рос. оторинолар. – 2004. – № 6 (13). – С. 118–120.
16. Применение коллагена в реконструктивной хирургии среднего уха / Н. А. Преображенский, И. И. Гольдман, А. Б. Шехтер и др. // Вестн. оторинолар. – 1973. – № 6. – С. 57–62.
17. Семенов Ф. В. Анализ некоторых причин рецидива хронического гнойного среднего отита в послеоперационном периоде / Ф. В. Семенов, В. А. Ридненко, С. В. Немцева // Вестн. оторинолар. – 2005. – № 3. – С. 48–49.
18. Тарасов, Д. И. Заболевания среднего уха: руководство для врачей / Д. И. Тарасов, О. К. Федорова, В. П. Быкова. – М.: Медицина, 1988. – 288 с.
19. Тимошенко, П. А. Некоторые вопросы хирургии хронического гнойного среднего отита / П. А. Тимошенко, А. П. Тимошенко, Л. Э. Макарина // Вестн. оторинолар. – 2000. – № 6. – С. 46–47.
20. Тос М. Руководство по хирургии среднего уха: в 4 т. Т. 1. Подходы, мирингопластика, оссикулопластика и тимпанопластика. Пер. с англ. А. В. Давыдов / Под ред. А. В. Старохи. – Томск: Сибирский государственный медицинский университет, 2004. – 412 с.: 1103 ил.

УДК: 615. 47:616-7. 003. 1

ОСОБЕННОСТИ МАРКЕТИНГА В СФЕРЕ ЛИЗИНГА МЕДИЦИНСКОГО ОБОРУДОВАНИЯ

Е. В. Жальская

Санкт-Петербургский государственный университет экономики и финансов (Зав. каф. маркетинга – з. д. н РФ, проф. Г. Л. Багиев)

В современных российских условиях лизинг является одним из основных финансовых инструментов, позволяющих осуществлять крупномасштабные капитальные вложения в развитие материально – технической базы реального сектора экономики. Сегодня лизинговый рынок в России развивается огромными темпами, достигая, по оценкам экспертов, ежегодного прироста более 40%. При помощи услуг лизинговых компаний значительное число отечественных предприятий получило возможности реализовывать крупные инвестиционные проекты [3].

Фирмам и предприятиям, оценивающим привлекательность партнерства с лизинговой компанией, необходимо учитывать многие факторы, преимущества лизинга и тенденции развития отечественного лизингового рынка. На сегодняшний день характерными его чертами выступают: