УДК 616.831:616.12-001.8

РЕАКЦИИ СОСУДОВ ГОЛОВНОГО МОЗГА В ОТВЕТ НА ФОРМИРОВАНИЕ ОСТРОЙ ГИПЕР- И ГИПОКАПНИИ

А. В. Евсеев, В. А. Правдивцев, М. А. Евсеева, Д. В. Сосин
Смоленская государственная медицинская академия

В опытах на добровольцах с помощью реографического метода изучены реакции сосудов бассейна внутренней сонной артерии при формировании гипер- и гипокапнии. Установлено, что реография является высокочувствительным методом для диагностики изменений параметров мозгового кровотока.

Ключевые слова: реоэнцефалография, гиперкапния, гипокапния.

BRAIN VESSELS REACTIONS IN RESPONSE TO ACUTE HYPER- AND HYPOCAPNIA

A. V. Evseyev, V. A. Pravdivtsev, M. A. Evseyeva, D. V. Sosin
Smolensk State Medical Academy

Rheographic method was used for studying of brain vessels reactions (carotid arteries basin) during and after hyper- and hypocapnia in experiments on volunteers. The high sensitivity of rheoencephalography for detection of cerebral blood flow parameters was confirmed.

Key words: rheoencephalography, hypercapnia, hypocapnia.

Сложность организации ЦНС человека эволюционно предопределила высокую интенсивность и стабильность церебрального кровообращения [4, 11]. Надежность кровотока в структурах мозга, возможность его оперативного перераспределения зависят от работы сердца, тонуса магистральных сосудов, способности мозговых сосудов к саморегуляции. В связи с этим серьезные нарушения церебральной гемодинамики, как правило, формируются только при значительных перепадах кровяного давления [5, 8].

Простым и доступным методом для оценки локальной гемодинамики является реографический метод [9]. Реография неинвазивна и безопасна для пациента. Анализ реограмм позволяет врачу обоснованно осуществлять выбор вазоактивных препаратов с последующим подтверждением результативности проводимой фармакотерапии. К достоинствам метода также следует отнести безболезненность процедуры, возможность ее многократного повторения [13].

Цель работы – провести у человека с помощью реографического и ЭКГ-методов комплексную оценку мозгового кровотока и электрической активности миокарда на фоне непродолжительных изменений газовой константы крови.

Материалы и методы исследования

В ходе опытов с помощью компьютерного реографического комплекса «Реоспектр» (г. Иваново, ООО «Нейрософт») у здоровых юношей регистрировали реограммы мозга – реоэнцефалограммы (РЭГ). Регистрации осуществляли от фронтомастоидальных отведений, для чего первую пару электродов размещали над надбровными дугами, отступив 1,0–1,5 см от средней линии лба; вторую пару фиксировали над сосцевидными отростками черепа (рис. 1) [14]. Анализ фронтомастоидальных РЭГ позволял судить о кровообращении в бассейнах внутренних сонных артерий. Синхронно с записью РЭГ регистрировали ЭКГ в I стандартном отведении.

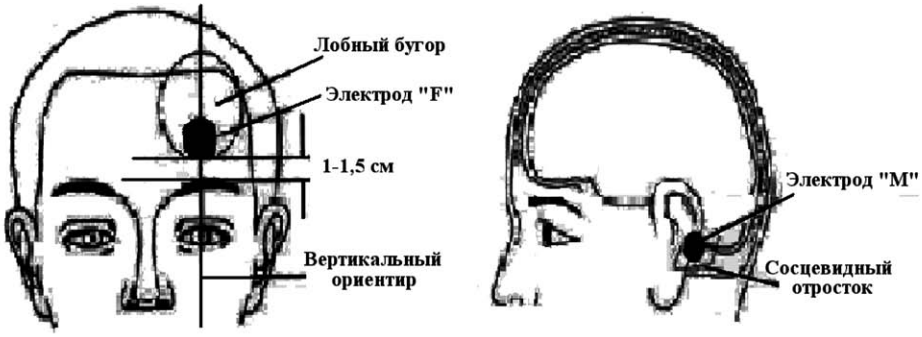

Рис. 1. Схема наложения электродов для записи РЭГ от фронтомастоидальных отведений. Точка «F» – место для размещения фронтального электрода; точка «M» – место для размещения мастоидального электрода

Функциональной дестабилизации статуса сердечно-сосудистой системы у испытуемых достигали путем произвольных изменений характера дыхания, что обеспечивало кратковременные сдвиги газовой константы крови [2, 7].

В 1-й серии опытов (n=7) испытуемым предлагалось задержать дыхание на 40–60 с для увеличения степени насыщения крови углекислотой и снижения содержания в ней молекулярного кислорода. В соответствии с данными литературы, прекращение дыхания независимо от причины неизбежно приводит к развитию асфиксии [10]. К характерным признакам асфиксии относят формирование в организме гипоксии и сопутствующей ей гиперкапнии.

Во 2-й серии опытов (n=7) испытуемым предлагали на протяжении 60 с дышать в форсированном режиме. Известно, что форсированное дыхание является одной из главных причин развития дыхательного алкалоза. Установлено, что осуществляемая в покое гипервентиляция легких в основном приводит к снижению напряжения углекислого газа в артериальной крови и практически не влияет на содержание в ней кислорода [7].

Статистический анализ полученных данных проводили с помощью методов вариационной статистики [15].

Результаты и их обсуждение

Как было установлено, формирование у испытуемых состояния асфиксии сопровождалось развитием выраженной брадикардии. Частота следования ЭКГ-комплексов замедлялась с 77±6 до 56±4/мин, т. е. на 28% (рис. 2).

Проведенный анализ фронтомастоидальных реоэнцефалограмм позволил предположить, что на фоне асфиксии тонус сосудов полушарий головного мозга возрастает. Согласно литературным данным, локальное увеличение тонической активности сосудов на реограмме обычно проявляется триадой признаков [1], а именно: снижением анакроты (1), увеличением длительности анакротической волны – показателя α (2) и увеличением так называемого «модуля упругости» (3). Модуль упругости (МУ) является расчетным показателем и представляет собой отношение усредненного показателя α к усредненному реографическому циклу в процентах. При снижении сосудистого тонуса динамика показателей становится диаметрально противоположной.

В наших опытах нарастание состояния асфиксии мало отражалось на величине анакротической волны РЭГ. Через 30 с асфиксии анакрота уменьшалась всего на 9–10% и в дальнейшем не изменялась вплоть до возобновления дыхательной активности. Динамика показателя α, т. е. времени формирования анакроты, была более отчетливой. В частности, на пике асфиксии показатель увеличивался почти в 2 раза. Расчеты

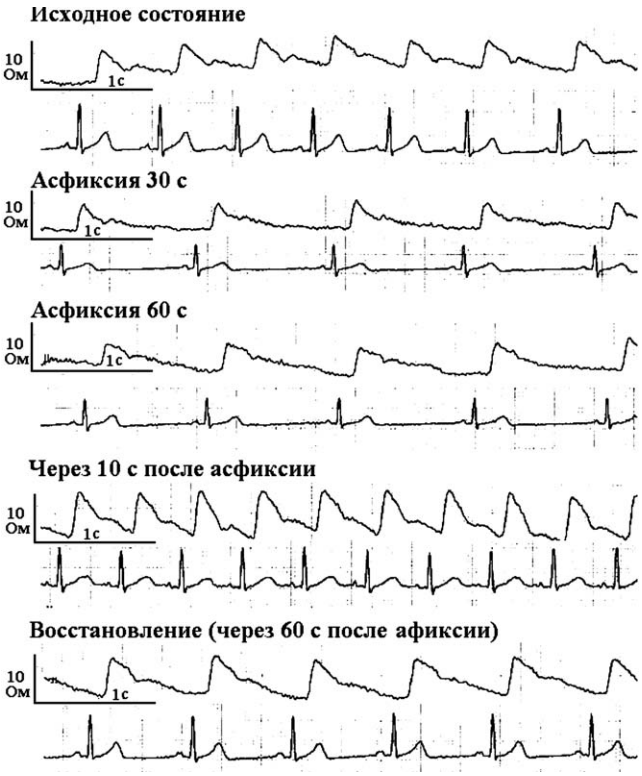

Рис. 2. *Динамика изменений фронтомастоидальной РЭГ и ЭКГ человека при кратковременной асфиксии (60 с)*

МУ показали, что вопреки ожиданиям он не только не увеличивался, но, напротив, существенно уменьшался. После 30-секундной задержки дыхания МУ снижался с 10,5 до 7%. В течение последующих 30 с наблюдали тенденцию к его росту, но все же полного восстановления МУ не происходило. Также в ходе анализа РЭГ, записанных на фоне асфиксии, обращало на себя внимание заметное уплощение верхушек анакротических волн. Обычно такие изменения реограммы рассматривают как дополнительный признак гипертонуса сосудов [1, 13].

Возобновление дыхания после 60-секундной задержки сопровождалось выраженной тахикардией (112±11/мин). Уже через 10 с амплитуда анакроты увеличивалась в сравнении с исходным уровнем на 49%. В свою очередь показатель α уменьшался на 21%. Полное восстановление указанных параметров РЭГ и ЭКГ происходило спустя 60–90 с. Расчеты МУ показали, что через 10 с дыхания его величина возрастала на 12% в сравнении с контролем, но в дальнейшем показатель вновь начинал снижаться и к 60-й секунде становился на 3,5% меньше контрольной величины. Следует отметить, что при условии исключения МУ из анализа прочих изучавшихся показателей РЭГ, данные, полученные после восстановления дыхания, говорят скорее в пользу снижения тонической активности церебральных сосудов.

В серии опытов с гипервентиляцией динамика изменений РЭГ и ЭКГ существенно отличалась от результатов, полученных на фоне асфиксии (рис. 3).

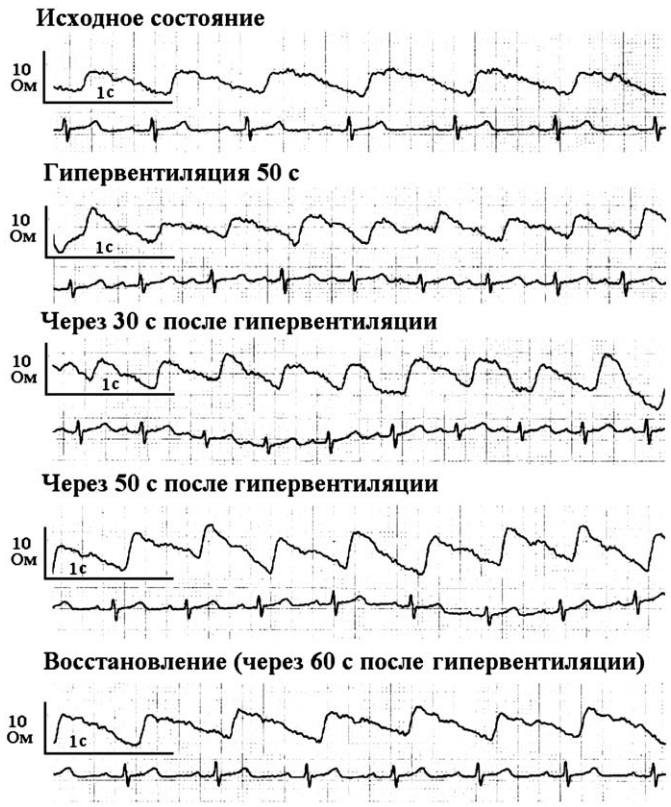

Рис. 3. Динамика изменений фронтомастоидальной РЭГ и ЭКГ человека при кратковременной гипервентиляции (60 с)

При форсированном дыхании частота ЭКГ-циклов у испытуемых возрастала на 34%. Тонус мозговых сосудов, предположительно, снижался. Представлялось интересным, что наиболее существенные изменения возникали в течение 10–15 с после прекращения гипервентиляции. В этот промежуток времени частота ЭКГ увеличивалась по сравнению с исходной на 43%, а амплитуда анакроты возрастала на 64,5%. Достоверных изменений показателя α на фоне гипервентиляции и после нормализации дыхания выявлено не было. Модуль упругости мозговых сосудов в этих условиях, а также в течение первых 30 с обычного дыхания возрастал на 50–55%, что, как и при асфиксии, противоречило «классической» динамике прочих показателей РЭГ. Полное восстановление параметров РЭГ и ЭКГ наблюдали через 60 с обычного дыхания.

Разнонаправленные изменения модуля упругости сосудов и других параметров анакротической волны (амплитуда анакроты, показатель α) в изученных модельных состояниях, предположительно, могли быть обусловлены рефлекторными изменениями сердечной деятельности, в основном затрагивающими частотные параметры работы сердца. Бради- или тахикардия, наблюдавшиеся соответственно на фоне асфиксии и гипервентиляции, вероятнее всего, являлись ответом на быстрые изменения системного кровяного давления, которые, в свою очередь, могут легко провоцироваться колебаниями газовой константы. Известно, что активность сердечно-сосудистого центра во многом зависит от прямых и опосредованных влияний углекислоты плазмы крови и спинномозговой жидкости на его отделы (прессорный, депрессорный) [18]. Установлено, что чем выше уровень кровяного давления, тем ярче демонстрируют себя ингибиторные влияния депрессорного отдела на сердечную мышцу. Напротив, при снижении системного кровяного давления активность депрессорного отдела сердечно-сосудистого центра уменьшается, что закономерно приводит к тахикардии [3, 17]. В соответствии с этим можно предположить, что именно быстрые рефлекторные ответы со стороны сердца в виде брадикардии или тахикардии грубо нарушают пропорции анакротической и дикротической составляющих реограммы, что при расчетах приводит к извращению динамики МУ для периферических сосудов.

Также имеются сведения, согласно которым изменения частотных характеристик работы сердца на фоне дисбаланса газовой константы крови помимо рефлекторных влияний могут быть инициированы другими причинами. Например, установлено, что сдвиги pH крови изменяют медиаторную чувствительность β1-адренорецепторов клеток миокарда. Так, на фоне гипервентиляции с формированием газового алкалоза отмечен феномен гипосенсибилизации этих рецепторов к эндогенным катехоламинам, что также может служить причиной развития брадикардии [12, 16].

Таким образом, на основании полученных результатов можно сделать заключение о том, что реография является высокочувствительным методом диагностики изменений параметров мозгового кровотока. Последнее подтверждается тем, что даже при кратковременных нарушениях соотношения газов (CO_2/O_2) в крови определяются характерные сдвиги параметров РЭГ и ЭКГ.

Выводы

1. Регистрация РЭГ может быть применена для оперативной оценки параметров церебрального кровотока при развитии острых гипоксических состояний.

2. Наиболее информативными показателями реоэнцефалограммы при дисбалансе газовой константы крови являются амплитудные и временные параметры анакроты.

ЛИТЕРАТУРА

1. Анзимиров В. Л., Науменко В. И., Спирин Б. Г. Исследование адекватности реоэнцефалографического метода в клинике и эксперименте // Ж. невропатол. и психатр. им. Корсакова. – 1975. – Т. 75, вып. 11. – С. 1624-1630.
2. Брагин Л. Х., Северин А. Е., Агаджанян Н. А. и др. Динамика внешнего дыхания и газов крови у человека при сочетанном воздействии гиперкапнии и гипоксии // Косм. биол. и авиакосм. мед. – 1980. – Т. 14, № 2. – С. 38-41.
3. Вальдман А. В., Алмазов В. А., Цыркин В. А. Барорецептивные рефлексы// Барорецептивные рефлексы и регуляция кровообращения. – Л.: Наука. – Ленинградское отделение. – 1988. – С. 142.
4. Верткин А. Л., Лукашов М. И., Наумов А. В., Скорикова Ю. С. Клинико-фармакологические аспекты нейропротективной терапии при острых и хронических нарушениях мозгового кровообращения // Русс. мед. журн. – 2007. – Т. 15, № 2 (283). – С. 106-113.
5. Долгих В. Т. Механизмы метаболических нарушений мозга при острой смертельной кровопотере // Бюллетень сибирской медицины. – Омск, 2002. – № 4. – С. 21-28.
6. Загрядский В. П., Сулимо-Самуйло З. К. Газообмен при гиперкапнии в условиях различного содержания кислорода // Косм. биол. и авиакосм. мед. – 1975. – Т. 9, № 5. – С. 61-65.
7. Иржак Л. И. О физиологическом значении гипервентиляции // Рос. физиол. журн. им. И. М. Сеченова. – 2004. – Т. 90, № 8. – Ч. 1. – С. 515.
8. Кабалава Ж. Д., Катовская Ю. В., Хирманов В. В. Артериальное давление в исследовательской и клинической практике // Клинич. фармакол. и терапия. – 2005. – №4. С. 64.
9. Кедров А. А. Реография: сущность, перспективы, направление и ошибки использования (к 50-летию методики) // Клинич. медицина. – 1989. – Т. 67, №1. – С. 13-18.
10. Конвай В. Д. Влияние механической асфиксии на процессы перекисного окисления липидов в головном мозге крыс // Патологич. физиол. и эксперим. терап. – 1982. – № 5. – С. 30-32.
11. Ларин В. Л. Регионарные изменения кровообращения при острой гипоксической гипоксии: Автореф. дис. … канд. мед. наук. – Л., 1990. – 24 с.
12. Лебедева Р. Н., Русина О. В. Катехоламины и адренергические рецепторы: Обзор // Анестезиол. и реаниматология. – 1990. – №3. – С. 73-76.
13. Матвейков Г. П., Пшоник С. С. Клиническая реография. – Минск: «Беларусь», 1976. – 176 с.
14. Москаленко Ю. Е. Реоэнцефалография // Методы клинической нейрофизиологии. – Л., 1977. – С. 188-205.
15. Урбах В. Ю. Биометрические методы. – М.: Наука, 1964. – 185 с.
16. Черешнев В. А., Юшков Б. Г. Патофизиология. – М.: «Вече», 2001. – 704 с.
17. Bicher H. I., Bruley D. F., Reneau D. D. Autoregulation of oxygen supply to microareas of brain tissue under hypoxic and hyperbaric conditions // Bubl. Anat. – 1973. – Vol. 11. – P. 526-531.
18. Fitzgerald R. S., Parks D. C. Effect of hypoxia on carotid chemoreceptors response to carbon dioxide in cats // Respir. Physiol. – 1971. – Vol. 12. – P. 218-238.