© М.М. Дайе, Д.А. Ниаури, В.К. Рыжков, И.В. Сергеева
НИИ акушерства и гинекологии им Д.О. Отта РАМН, Санкт-Петербург; Ленинградская областная клиническая больница, Санкт-Петербург: гинекологическое отделение, отделение ангиографии и внутрисосудистой хирургии

ОЦЕНКА РОЛИ ЭМБОЛИЗАЦИИ МАТОЧНЫХ АРТЕРИЙ В ФУНКЦИОНАЛЬНОЙ ХИРУРГИИ У ПАЦИЕНТОК С МИОМОЙ МАТКИ

■ **Опыт использования постоянной эмболизации маточных артерий (60 больных) показал, что постоянная внутрисосудистая окклюзия маточных артерий может рассматриваться в определенных случаях как рациональное вмешательство и альтернатива органосохраняющим операциям. Временная эмболизация маточных артерий (20 больных), ориентированная на снижение риска интраоперационной кровопотери, позволяет выполнить реконструктивно-пластические операции на матке в оптимальных условиях.**

■ **Ключевые слова:** миома матки, эмболизация маточных артерий

Актуальность проблемы

В структуре гинекологической заболеваемости миома матки занимает одно из ведущих мест и встречается у 15–20 % женщин репродуктивного возраста [1, 2, 4, 6, 8]. Несмотря на многочисленные исследования, объясняющие возникновение и особенности течения заболевания, миома матки является показанием к плановым и экстренным хирургическим вмешательствам в 80% клинических наблюдений. В течение многих лет методом выбора при лечении больных с данной патологией оставалась гистерэктомия лапаротомным доступом, связанная со значительной травмой, кровопотерей, лишающая женщин репродуктивного возраста возможности реализовать детородную функцию [2, 5, 6, 8, 11]. В связи с этим появилась настоятельная необходимость расширять подходы к малоинвазивным, функциональным и органосохраняющим операциям при миоме матки. Однако даже использование современных эндоскопических технологий не решает проблему известного риска анестезиологического пособия и хирургического вмешательства.

Появились сообщения о клинически подтвержденной возможности лечения миомы матки с использованием эмболизации маточных артерий, которую в определенных случаях можно рассматривать как патогенетически обоснованную минимально – инвазивную альтернативу хирургическим вмешательствам [3, 7–10, 12–14]. Однако многие вопросы, в частности уточнение показаний и противопоказаний к эмболизации маточных артерий, отдаленные результаты, выбор оптимального эмболизирующего агента, остаются недостаточно изученными и широко дискутируются в мировой периодической литературе, что делает настоящее исследование своевременным и актуальным.

Материалы и методы

Обследовано 80 женщин с миомой матки, возраст которых колебался от 29 до 52 лет (в среднем 41,7 ± 1,6 года). Клинические проявления заболевания в виде гиперполименорреи имели место у 54 женщин (67,5 ± 5,2 %), метроррагия – у 16 женщин (20,0 ± 4,5 %), более чем у половины пациенток (52,5 ± 5,2 %) наблюдался болевой синдром. Нарушения функции смежных органов выявлены у 16 женщин (20,0 ± 4,5 %). Постгеморрагическая железодефицитная анемия наблюдалась почти у всех пациенток (93,75 ± 2,7 %). Размеры матки в большинстве наблюдений (87,5 ± 3,1 %) не превышали 12 недель беременности. Интрамурально-субмукозная форма миомы матки диагностирована у 44 женщин (55,0 ± 5,6 %). Субмукозная форма миомы матки наблюдалась у 19 женщин (23,8 ± 5,1 %), множественная миома матки с интрамурально-субсерозной локализацией миоматозных узлов определена у 10 женщин (12,5 ± 3,7 %). Среди

атипичных форм миомы матки в 6 клинических наблюдениях имела место (7,5 ± 2,2 %) шеечная локализация миомы и в одном случае (1,25 %) – интралигаментарная.

Сопутствующие экстрагенитальные заболевания отмечены у 41 женщины (51,3 ± 5,6 %). При этом гипертоническая болезнь II-III степени встречалась у 19 женщин (23,8 ± 5,1 %) – среди них у 4 больных в сочетании с сахарным диабетом и у 4 больных в сочетании с ожирением. Врожденные и приобретенные пороки сердца были у 4 пациенток (5,0 ± 2,4 %). Гемодиализ по поводу хронической почечной недостаточности осуществлялся 3 пациенткам (3,8 ± 2,1 %), язвенная болезнь желудка и 12-перстной кишки имела место у 4 женщин (5,0 ± 2,4 %). Ожирение II-III степени наблюдалось у 11 больных женщин (13,8 ± 3,9 %).

У всех женщин были исключены острые воспалительные процессы женских половых органов. Онкоцитологическое исследование и гистологическая оценка состояния эндометрия проводились на основании раздельного диагностического выскабливания полости матки и цервикального канала за 1–6 месяцев до внутрисосудистой операции.

Всем женщинам проводилось ультразвуковое исследование органов малого таза, позволяющее уточнить количество, структуру, локализацию миоматозных узлов. В послеоперационном периоде ультразвуковой мониторинг использован с интервалом 1, 3, 6 и 12 месяцев с целью оценки эффекта деваскуляризации миоматозных узлов.

Внутрисосудистые вмешательства осуществлялись в операционной, оснащенной ангиографической дигитальной установкой Integris V 3000 (Philips Medical System). Процедуры выполнялись под местной анестезией через правую бедренную артерию в 71 клиническом наблюдении и через левую подмышечную артерию у 9 пациенток. Для постоянной эмболизации маточных артерий в качестве нерассасывающегося эмболизирующего вещества были использованы частицы поливинил-алкоголя **(ПВА)** диаметром 200–600 мкм. Для временной эмболизации маточных артерий использовались фрагменты гемостатической коллагеновой губки 1 х 1 х 2 мм. Все внутрисосудистые операции завершались контрольной артериографией таза.

Постоянная эмболизация маточных артерий планировалась у 60 больных при единичных субмукозных миоматозных узлах на широком основании диаметром до 7,0 см и при интрамурально-субмукозной форме миомы матки с общим числом миоматозных узлов не более трех и максимальным диаметром миоматозного узла до 10,0 см. Временная эмболизация маточных артерий использована у 20 женщин при планировании реконструктивно-пластических операций на матке у анемизированных больных с множественной миомой матки размерами более 12 недель беременности, при атипичной форме миомы матки и в случае метроррагии на фоне рождающегося субмукозного миоматозного узла.

Методы статистики включали в себя оценку среднего арифметического, средней ошибки среднего значения. Для оценки межгрупповых различий при сравнении двух групп применялся t-критерий Стьюдента.

Результаты исследования

Ангиографическое исследование выполнено всем обследованным женщинам (80 больных). При этом маточные артерии были идентифицированы как одна из ветвей передних порций внутренней подвздошной артерии в 140 из 160 катетеризированных артерий. Средний диаметр маточных артерий составил 4,5 ± 0,8 мм. Образование единого ствола маточной и запирательной или маточной и пузырной артерий было выявлено в 20 клинических наблюдениях. Удвоение маточной артерии было выявлено у одной женщины с левой стороны.

На всех ангиограммах были изменения, соответствующие доброкачественной гиперваскуляризации, при этом основные ветви маточных артерий образовывали округлую гиперваскулярную зону извитых сосудов без обрывов мелких артериальных ветвей, экстравазации и артериовенозного шунтирования. Накопление рентгеноконтрастного вещества в капиллярной фазе было неравномерным и усиленным, отражающим выраженный сосудистый компонент миоматозного узла и миометрия. Несмотря на это, значимого контрастирования дренирующих вен не отмечалось. Двухсторонняя катетеризация и эмболизация маточных артерий выполнялась 79 пациенткам (98,7 %), тогда как у одной больной (1,3 %) постоянная эмболизация маточной артерии осуществлялась на стороне преимущественного кровоснабжения (при этом диаметр контралатеральной маточной артерии был менее 2,0 мм).

Микрокатетерная суперселективная эмболизация маточных артерий потребовалась в случае удвоения маточных артерий слева у одной пациентки (1,2 %). Использование перераспределительной техники эмболизации было принято у 4 больных (5,0 ± 2,4 %) в случаях формирования общего ствола маточной и запирательной артерий, при этом введение фрагментов гемостатической губки (рассасывающегося материала) в

проксимальные отделы запирательной артерии обеспечило движение нерассасывающихся частиц ПВА с током крови без риска заброса в сосуды смежных органов.

На ангиограммах артерий малого таза и маточных артерий, выполненных непосредственно после эмболизации (рис. 1, а, б), определялась полная деваскуляризация зоны патологического очага и стагнация кровотока по маточным артериям у 77 из 80 пациенток (96,3 ± 1,9%), тогда как у 3 пациенток (3,7 ± 2,1%) на контрольной ангиографии было выявлено частичное сохранение васкуляризации матки по маточным артериям, что потребовало повторного установления катетера и дополнительного введения эмболизирующих препаратов.

После постоянной эмболизации маточных артерий в раннем послеоперационном периоде у всех больных наблюдались проявления постэмболизационого синдрома: все женщины отмечали боли внизу живота тянущего или схваткообразного характера. Наиболее выраженная интенсивность болей наблюдалась через 12,0 ± 0,2 часов после окончания внутрисосудистого вмешательства. Боли иррадиировали в область крестца и нижних конечностей у 12 женщин (20 ± 4,5%). Всем женщинам назначались ненаркотические анальгетики с первых суток послеоперационного периода. Наркотические анальгетики применялись по требованию только в первые 12 часов после вмешательства.

Повышение температуры тела после постоянной эмболизации маточных артерий наблюдалось у всех больных, однако более чем у половины пациенток (58,0 ± 3,9%) наблюдалась в пределах до 37,5°С. Продолжительность и выраженность гипертермии находились в непосредственной зависимости от размеров миоматозного узла (рис. 2).

Выраженность и продолжительность температурной реакции не сопровождалась повышением содержания лейкоцитов в крови. С целью профилактики гнойно-септических осложнений всем больным, независимо от проявлений постэмболизационного синдрома, проводилась антибактериальная терапия антибиотиками широкого спектра действия в течение 5–7 дней после операции.

Из всех 60 больных с постоянной ЭМА в раннем послеоперационном периоде наблюдалось одно осложнение. У больной 48 лет при общей величине матки, соответствующей 12-недельному сроку беременности и диаметром доминантного миоматозного узла более 7,0 см. Появились признаки септического некроза миоматозного узла, в связи, с чем была произведена операция экстирпации матки.

Общее состояние больных в послеоперацион-

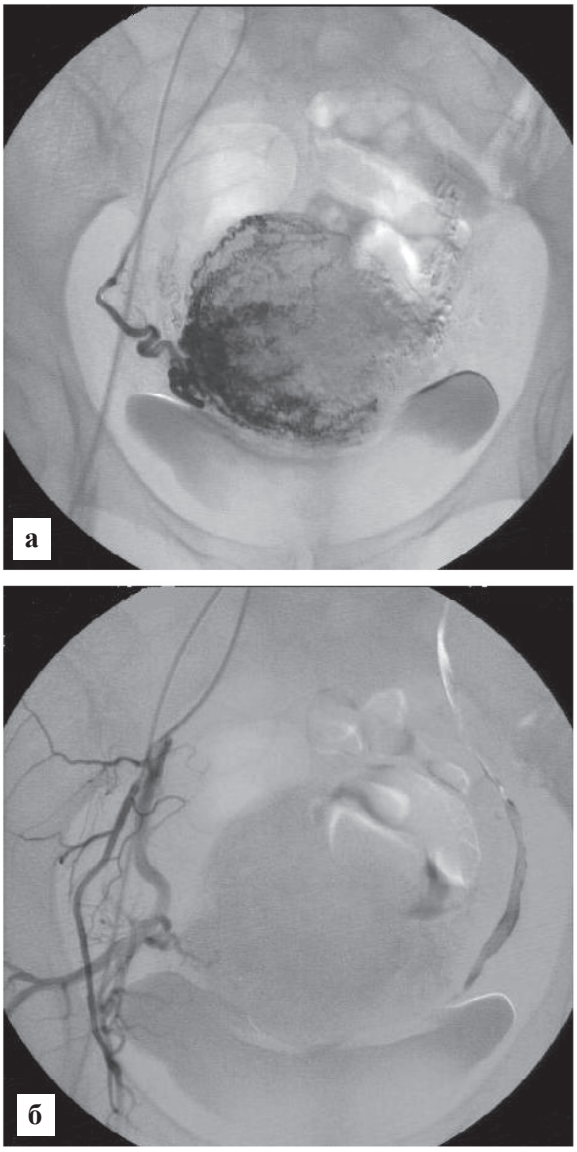

Рис. 1. Ангиограмма правой маточной артерии у больной Г., 46 лет (№ 260): а – до постоянной эмболизации маточных артерий: определяется зона гиперваскуляризации; б – после постоянной эмболизации: определяется деваскуляризация патологического очага и стагнация кровотока в основном стволе правой маточной артерии.

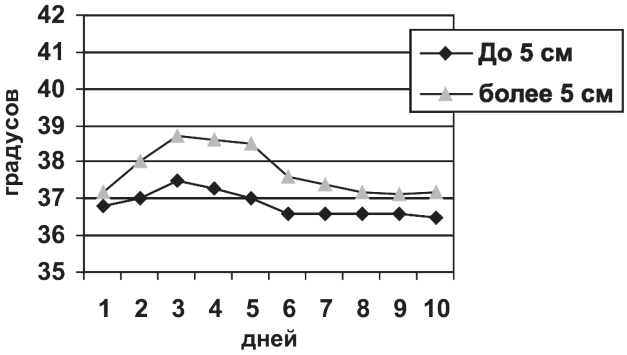

Рис. 2. Характер температурных реакций в зависимости от диаметра миоматозного узла.

ном периоде позволило ограничить стационарное наблюдение в пределах одних суток за городскими жительницами и в течение 4 суток за жительницами сельской местности. Отдаленные результаты лечения оценивали в динамике в течение 1–3 лет.

Нормализация ритма и объема менструальной кровопотери и продолжительности менструации установлена у большинства больных (85,0 ± 4,6 %) уже на третьем месяце наблюдения, и к концу первого года наблюдения количество женщин с восстановленным циклом и объемом менструальной кровопотери составило 56 (93,3 ± 3,2 %). Транзиторное нарушение менструального цикла по типу опсо-аменореи через 3 месяца наблюдалось у 7 женщин (11,6 ± 4,1 %). Вторичная аменорея наблюдалась у двух женщин (3,3 ± 2,3 %) перименапаузального возраста в течение года наблюдения. Клинические проявления заболевания сохранились после постоянной эмболизации маточных артерий в виде гипер-альгодисменорреи у больной (1,6 %) А., 45 лет, с предоперационным диагнозом: миома матки, интрамурально-субмукозная форма (диаметр узла 2,7 см). В течение двух месяцев больная отказывалась от повторного ангиографического исследования и дала согласие на типичную гистерэктомию. Данные гистологического исследования выявили очаговую форму аденомиоза.

Эффект постоянной внутрисосудистой окклюзии маточных артерий проявился трансцервикальной экспульсией субмукозных миоматозных узлов у 15 из 16 женщин с данной локализацией миомы матки в среднем 2,9 ± 0,3 месяца после внутрисосудистого вмешательства. Увеличение срока экспульсии миоматозных узлов определялось диаметром миоматозного узла и превысило 3 месяца при диаметре миоматозных узлов более 5,0 см.

В течение 6 месяцев динамического наблюдения ожидаемый клинический эффект отсутствовал у одной больной с субмукозной миомой матки и диаметром миоматозного узла 7,0 см. Рецидив клинических проявлений заболевания отмечен у двух больных с интрамурально-субмукозной формой миомы матки при диаметре доминантного миоматозного узла более 7,0 см. При повторном ангиографическом исследовании установлен источник реваскуляризации миоматозных узлов, что позволило выполнить повторную постоянную эмболизацию маточных артерий на уровне реваскуляризации. У двух больных выполнена повторная эмболизация маточных артерий, у одной больной эмболизация яичниковой артерии с одной стороны со стойкой ремиссией заболевания в течение 1,5 лет наблюдений.

Ультразвуковое исследование органов малого таза выполнялось до и после постоянной эмболизации маточных артерий в качестве основного метода динамического наблюдения за структурой, размерами матки и миоматозных узлов.

До проведения постоянной эмболизации маточных артерий миоматозные узлы имели обычную однородную гипоэхогенную структуру с четкими ровными контурами. После постоянной эмболизации маточных артерий в раннем послеоперационном периоде (4–5-й день) эхографические биометрические показатели матки и миоматозных узлов достоверно не изменялись, показатели эхографической структуры миометрия были интактны. Однако во всех случаях структура миоматозных узлов была неоднородная с множественными линейными гиперэхогенными включениями. Достоверная разница в диаметре миоматозных узлов по отношению к исходному при интрамурально-субмукозной форме миомы матки была выявлена на первый месяц наблюдения и к концу первого года. Эта разница составила 70,0 ± 4,6 % ($p < 0,001$).

У больных с субмукозной формой миомы матки при ультразвуковом динамическом сканировании матки и миоматозных узлов после постоянной эмболизации маточных артерий была отмечена неоднородность миоматозного узла, форма узла становилась более вытянутой, постепенно отмечалось смещение нижнего полюса миоматозного узла в сторону внутреннего зева цервикального канала. По мере постепенного расширения внутреннего зева цервикального канала происходила трансцервикальная экспульсия. Уменьшение объема миоматозных узлов после постоянной эмболизации маточных артерий привело к уменьшению размеров матки. При этом средний объем матки через 12 месяцев составил 119,1 ± 1,4 см³, что достоверно меньше относительно исходного размера 252,5 ± 11,3 см³ ($p < 0,01$).

Временная предоперационная двухсторонняя эмболизация маточных артерий выполнялась в плановом порядке за 2–24 часа до хирургического вмешательства у 17 женщин с целью снижения риска интраоперационной кровопотери. Трем больным с субмукозной формой миомы выполнена временная эмболизация маточных артерий в экстренном порядке с целью гемостаза и удаления рождающегося субмукозного миоматозного узла.

Использование коллагеновой гемостатической губки вместо частиц поливинила алкоголя было ориентировано на проксимальный уровень окклюзии маточных артерий, что обеспечивало деваскуляризацию матки без глубокой ишемии миометрия.

Постэмболизационный синдром в период, предшествовавший хирургическому вмешательству (2–24 часа), проявлялся незначительными болевыми ощущениями в нижних отделах живота, которые

купировались только ненаркотическими анальгетиками. Субфебрильная температура наблюдалась у 50,0 ± 3,8 % женщин. Ни у одной больной выраженность постэмболизационного синдрома не явилась противопоказанием к выполнению реконструктивно-пластических операций на матке и не осложнила течение послеоперационного периода.

Созданные интраоперационные условия позволили выполнить все реконструктивно-пластические вмешательства в планируемом объеме: консервативная миомэктомия лапаротомным доступом произведена 15 женщинам, из них при атипичной форме миомы у 5 женщин. В двух клинических наблюдениях удаление шеечных миоматозных узлов выполнено влагалищным доступом. Средняя интраоперационная кровопотеря составила 147,0 ± 14 мл, средний уровень гемоглобина не изменился (102,0 ± 3,8 г/л по отношению к исходному 104,0 ± 4,0 г/л). Послеоперационный период у всех больных протекал без особенностей.

Восстановление ритма и объема менструальной кровопотери после реконструктивно-пластических операций с предварительной временной эмболизацией маточных артерий наблюдалось в сроки до двух месяцев динамического наблюдения. Нормализация размеров матки и эхоструктуры миометрия во всех отделах матки при ультразвуковом мониторинге отмечено через 3 месяца после операции. Клинический мониторинг показал, что в течение 1–3 лет ни у одной из больных, перенесших хирургическое вмещательство, после временной эмболизации маточных артерий не было рецидивов миомы матки. У двух женщин в периоде до 6 месяцев после хирургического лечения наступила спонтанная беременность.

Литература

1. *Айламазян Э.К.* Неотложная помощь при экстремальных состояниях в гинекологии /Айламазян Э.К., Рябцева И.Т. – СПб.: Гиппократ, 1992. – 176 с.
2. *Вихляева Е.М.* Руководство по диагностике и лечению лейомиомы матки /Вихляева Е.М. МЕДпресс-информ, 2004.
3. *Петрова С.Н.* Роли эмболизации маточных артерий в лечении больных миомой матки. // Автореферат канд. дис. 2004.
4. *Прилепская В.Н., Тагиева А.В.* Гормональная внутриматочная рилизинг-система «Мирена» // Контрацепция и здоровье женщины. – 2000. – № 1. – С. 11–19.
5. *Савицкий Г.А.* Миома матки (проблемы патогенеза и патогенетической терапии) / Савицкий Г. А., Савицкий А. Г. – СПб.: ЭЛБИ, 2000. – 236 с.
6. *Barbieri R.L., Andersen J.J.*// Semin Reprod. – 1992. – Vol.10, N 4. – P. 301–309.
7. *Goodwin S., McLucas B., Lee M., Chen G., Perrella R., Vedantham S. et al.* Uterine artery embolization for the treatment of uterine leiomyomata: midterm results., JVIR 1999; 10: 1159–1165.
8. *Maheux R.* Агонисты ГнРГ: альтернатива хирургическому лечению? // Аналоги ГнРГ в репродуктивной медициное М., «МедПресс». – 1997. – С. 49–59.
9. *Pelage J. et al.* Combined embolization and myomectomy for symptomatic uterine fibroids. // CVIR, V. 24, Suppl 1 –2001.
10. *Ravina J.H. Vigneron N.C., Aymard A. et al.* Pregnancy after embolization of uterine myoma: report of 12 cases. Fertil. Sterill. 2000 – V.73, – № 6, – P. 1241–3.
11. *Sutton C.J.* Treatment of large uterine fibroids.// Br.J. Obstet. Gynaecol. – 1996 – V. 103(6). – P. 494–6.
12. *Walker W.J., Dover R, Sutton C.* Bilateral uterine artery embolization for fibroids: result and complications (abstract). // Minim Invasive Ther Allied Technol, – 1998, – 7 (suppl): 26.
13. *Worthington-Kirch R.L.* Flow redistribution during uterine artery embolization for the managment of symptomatic fibroids// J. Vasc. Interv.Radiol. – 1999; Feb.; 10 (2Pt1): 237–8.

THE EVALUATION OF UTERINE ARTERIES EMBOLIZATION VALUE IN FUNCTIONAL SURGERY IN PATIENTS WITH UTERINE MYOMA

Daye M.M., Niauri D.A., Ryjkov V.K., Sergeeva I.V.

■ **Summary:** The experience of constant embolization of uterine arteries (60 patients) has shown that constant intravascular occlusion of uterine arteries in some cases may be considered as rational intervention and an alternative for organ-saved surgery. Temporary embolization of uterine arteries (20 patients) orientated to decreasing of intraoperative bleeding risk allows to perform reconstructive-plastic uterine surgery in optimal condititons.

■ **Key words:** uterine myoma; embolization of uterine arteries