

ОТДАЛЕННЫЕ РЕЗУЛЬТАТЫ АРТРОСКОПИЧЕСКОГО ЛЕЧЕНИЯ РЕЦИДИВИРУЮЩЕЙ НЕСТАБИЛЬНОСТИ ПЛЕЧЕВОГО СУСТАВА, ПРИЧИНЫ НЕУДАЧНЫХ ИСХОДОВ

Р.М. Тихилов¹, С.Ю. Доколин², И.А. Кузнецов¹, А.П. Трачук¹, А.Л. Бурулев³,
А.М. Михайлова³, К.И. Захаров²

¹ ФГУ «Российский научно-исследовательский институт травматологии и ортопедии им. Р.Р. Вредена» Минздравсоцразвития России
директор – д.м.н. профессор Р.М. Тихилов

² ФГУ «Северо-Западный окружной медицинский центр Росздрава»,
директор – засл. врач РФ, к.м.н. Ю.Н. Федотов

³ Филиал медицинского центра ГУП «Водоканал Санкт-Петербурга»,
директор – А.А. Сидоров
Санкт-Петербург

Проведен анализ результатов выполнения артроскопического шва поврежденной капсулы с использованием якорных фиксаторов у 46 пациентов с передней рецидивирующей нестабильностью плечевого сустава в сроки от 6 месяцев до 4 лет (в среднем $24,3 \pm 4,5$ месяцев) с использованием функциональных шкал UCLA, ASES, способов клинического обследования пациентов, рентгенологических методов (КТ, МРТ и МР артрография плечевого сустава). Представлены результаты артроскопической диагностики внутрисуставных повреждений, сопровождающих рецидивирующую нестабильность плечевого сустава. Эффективность проведенных операций составила 93,5%. Возникновение послеоперационных рецидивов нестабильности сустава (повторных вывихов) у 3 (6,5%) пациентов было связано с наличием значимых повреждений костных образований плечевого сустава – суставной впадины лопатки и головки плечевой кости, а также снижением прочностных и эластичных качеств мягкотканых структур (суставно-плечевых связок капсулы).

Ключевые слова: плечевой сустав, нестабильность, артроскопия.

LONG-TERM RESULTS OF ARTHROSCOPIC TREATMENT FOR INSTABILITY AT RECURRENT SHOULDER JOINT, CAUSES OF FAILURE

R.M. Tikhilov, S.Yu. Dokolin, I.A. Kuznetsov, A.P. Trachuk, A.L. Burulev,
A.M. Mikhailova, K.I. Zakharov

The authors analyse the results of the performance of arthroscopy stitch on the injured capsule with the use of anchor on 46 patients with anterior recurring instability of the shoulder joint within a period of time from 6 months to 4 years. When assessing the results of the given treatment, functional scales, clinical examination methods and radiological methods have been used. The article presents the results of arthroscopy diagnosis of the interior joint damage accompanying the recurring instability of the shoulder joint. The effectiveness of the conducted operations was 93,5%. The occurrence of postoperative relapses of joint instability (reoccurring dislocations) in 3 patients (6,5%) was caused by the presence of significant damage of bone formations in the shoulder joint – the shoulder-blade joint socket and the shoulder-bone head as well as the reduction of the strength and elasticity of the soft-tissue structures.

Key words: shoulder joint, instability, arthroscopy.

Введение

Лечение повреждений и заболеваний плечевого сустава является актуальной проблемой ортопедии. По результатам опроса населения Северо-Американских Штатов, около 17 миллионов человек трудоспособного возраста ежегодно обращается за консультацией и медицинской помощью с различной патологией такой локализации [13].

Наиболее распространенной травмой, запускающей механизмы развития хронической нестабильности плечевого сустава, является вывих плеча [1, 2, 4, 6, 11]. Рецидивирующие

вывихи чаще происходят у лиц молодого возраста (до 40 лет), ведущих физически активный образ жизни [6, 16, 17, 20]. Повреждение комплекса «суставно-плечевые связки капсулы – суставная губа» в месте их фиксации к краю и шейке суставной впадины лопатки, разрывы связок капсулы на протяжении или в области их прикрепления к головке плечевой кости, возникающие при вывихе – ключевой фактор развития рецидивирующей нестабильности плечевого сустава [5–7, 15, 21]. Операции, направленные на устранение таких повреждений, считаются «золотым стандар-

том» лечения синдрома нестабильного плеча и выполняются как открытым, так и артроскопическим способом [4, 8–10, 20]. За последние десять лет произошло существенное развитие артроскопической техники восстановления внутрисуставных повреждений плечевого сустава. Сегодня в клинической практике ортопеда имеется много вариантов эндоскопической реконструкции поврежденных структур плеча. Среди них – трансгленоидальный шов капсулы, использование металлических и рассасывающихся якорей с узловым и безузловым способами фиксации поврежденной ткани, различные варианты костно-пластического замещения элементов сустава [3, 7, 12, 14]. При проведении таких вмешательств важными моментами являются адекватный подбор пациентов, соблюдение определенной последовательности этапов операции, знание особенностей того или иного фиксатора поврежденных тканей и возможностей его применения при различных анатомических вариантах внутрисуставных повреждений. Правильное использование современных технологий в лечении рецидивирующей нестабильности плеча дает возможность хирургу восстановить анатомию сустава, избежать артротомии и сохранить целостность подлопаточной мышцы, и таким образом достигнуть хорошего косметического и функционального результата лечения пациентов [3, 5, 7, 11, 15, 18, 21].

Цель настоящего исследования – изучить результаты артроскопического лечения рецидивирующей нестабильности плеча с использованием якорных фиксаторов у 46 пациентов и дать рекомендации по рациональному использованию артроскопического шва поврежденной капсулы при хронической нестабильности плечевого сустава.

Материал и методы

Под наблюдением находилось 46 пациентов – 37 мужчин и 9 женщин в возрасте от 16 до 52 лет (в среднем 24,3 года) с рецидивирующей нестабильностью плечевого сустава. Большинство пациентов получили спортивные травмы – 33 (71,7%). Среди видов спортивной деятельности преобладали контактные и игровые виды спорта, связанные с выполнением бросковых движений и положениями верхней конечности над головой. Только у 15 (32,6%) пациентов первичный вывих был устранен в лечебном учреждении, а в последующем проводилась иммобилизация руки на срок от 1 до 3 недель. 11 пациентов представили рентгенограммы в состоянии вывиха плеча, позволяющие объективно установить диагноз. Повторный вывих возникал через $7,3 \pm 3,5$ месяцев: после травмы

– у 7, без адекватной травмы – у 39 пациентов. Среднее число эпизодов рецидивных вывихов до операции – 8 (от 2 до 50). Повторные вывихи устраняли: в лечебном учреждении (12), самостоятельно (7), устранялись самопроизвольно у 27 больных. При сборе анамнеза у пациентов изучаемой группы особое внимание уделяли сопутствующей неврологической патологии, такой как эпилепсия, невропатия надлопаточного нерва (дискинезия лопатки), дегенеративно-дистрофические изменения шейного отдела позвоночника. Наличие таких заболеваний являлось критерием исключения пациента из группы исследования.

Всем больным было проведено предоперационное обследование, включающее клиническое исследование (функция сустава и мышц плечевого пояса, провокационные тесты наличия передней, задней и нижней нестабильности плеча, оценка неврологических расстройств в конечности), рентгенографию в стандартных проекциях, стандартное КТ, МРТ-исследование и МР-артрографию (у 25 больных) поврежденного сустава. Данные обследования позволили выявить объективные признаки, верифицирующие диагноз передней рецидивирующей нестабильности, а также определить возможность применения артроскопической стабилизации сустава.

После обследования пациентам была выполнена артроскопическая шовная фиксация комплекса «суставная губа – суставно-плечевые связки капсулы» к краю суставной впадины и шейке лопатки в передненижнем отделах, а при костно-хрящевых дефектах головки плеча глубиной более 4 мм – дополнительно процедура заполнения дефекта головки плечевой кости аутоканью подостной мышцы – «reimplissage». Операции проводили под наркозом в положении на боку с применением системы вытяжения. Фиксация поврежденных структур капсулы выполнялась с использованием якорей с двойной нитью. Операция включала следующие этапы: диагностика варианта повреждения элементов капсулы, мобилизация передних капсульно-связочных структур, восстановление анатомии и достаточного натяжения связок капсулы, фиксация их на уровне суставного края лопатки на 2–3 якорях с формированием 4–6 швов (рис. 1).

Послеоперационное лечение включало период иммобилизации от 3 до 6 недель в зависимости от варианта повреждения капсульно-связочных и костных структур сустава, наличия синдрома общей гиперэластичности капсульно-связочного аппарата. Далее последовательно проводилось восстановление амплитуды движений оперированного сустава, силы мышц

плечевого пояса, координации движений. Ограничения бросковых движений и исключение занятий контактными видами спорта, сопровождающимися высоким риском получения повторных травм, были рекомендованы на 6 месяцев с момента выполнения операции.

Отдаленные результаты лечения были прослежены у всех пациентов в сроки от 6 месяцев до 4 лет (в среднем $24,3 \pm 4,5$ месяцев) после операции. Оценку результатов проводили методами телефонного опроса (перечень вопросов был взят из шкал UCLA, ASES и адаптирован к повседневной жизни пациентов), проведения клинического обследования в разные сроки после операции (исследования амплитуды движений оперированного сустава и проведения провокационных тестов наличия нестабильности плеча), выполнения рентгенологического обследования (рентгенографии, КТ, МРТ и прямой МР-артрографии в динамике).

Методика выполнения КТ плечевого сустава. СКТ-исследование плечевого сустава проводилось на аппарате Siemens Somatom Emotion 6 по стандартной программе «Shoulder» в спиральном режиме с реконструкцией изображений, коллимацией слоя 3–5 мм, НР 1,5, без наклона Гентри. Положение больного лежа на спине, руки вдоль туловища с иммобилизацией дистальной части руки. Область интереса определялась на топограмме от верхнего края акромиального отростка лопатки до уровня на несколько сантиме-

тров ниже нижнего края суставной впадины или до нижнего угла лопатки. Оценка компьютерно-томографических изображений осуществлялась в двух основных диапазонах: для костных структур и мягких тканей. Количественно определялась площадь суставной поверхности суставной впадины лопатки в области интереса и с контралатеральной стороны для оценки площади поражения в процентах.

Методика выполнения прямой МР-артрографии. При изучении состояния плечевого сустава в период предоперационного планирования и после артроскопической стабилизации нами был использован метод магнитно-резонансной томографии с проведением нативного магнитно-резонансно-томографического исследования на первом этапе и прямой магнитно-резонансной артрографии после него. Исследования проводились на сверхпроводящем МР-томографе Siemens Espree с напряженностью магнитного поля 1,5 Тесла с использованием специализированной матричной катушки фирмы Siemens для плечевого сустава. Анатомическая картина при прямой МР-артрографии характеризуется улучшенной визуализацией структур плечевого сустава при наличии массивного количества контрастной для МР-исследования жидкости в полости, позволяющей максимально четко определить границы сред между суставно-плечевыми связками капсулы, сухожилием длинной головки бицепса, сухожилиями вращающей манжеты (рис. 2).

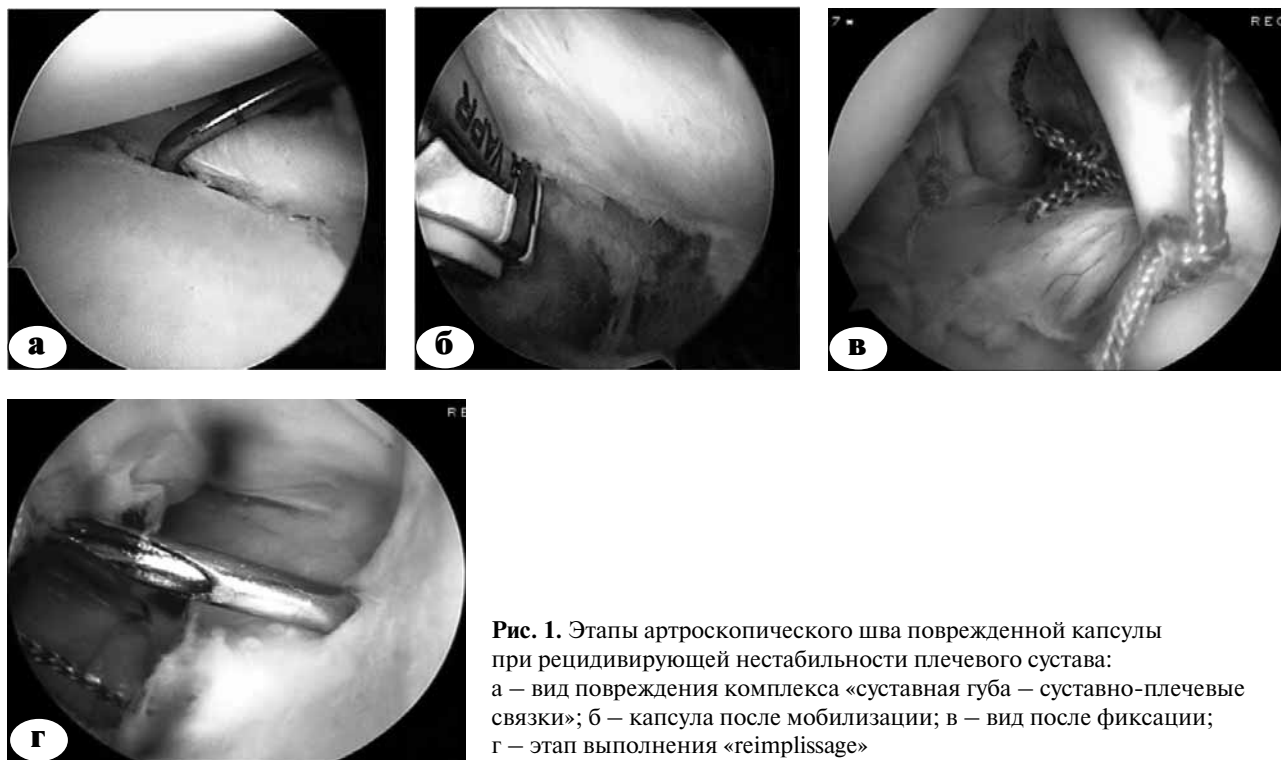


Рис. 1. Этапы артроскопического шва поврежденной капсулы при рецидивирующей нестабильности плечевого сустава: а – вид повреждения комплекса «суставная губа – суставно-плечевые связки»; б – капсула после мобилизации; в – вид после фиксации; г – этап выполнения «reimplissage»

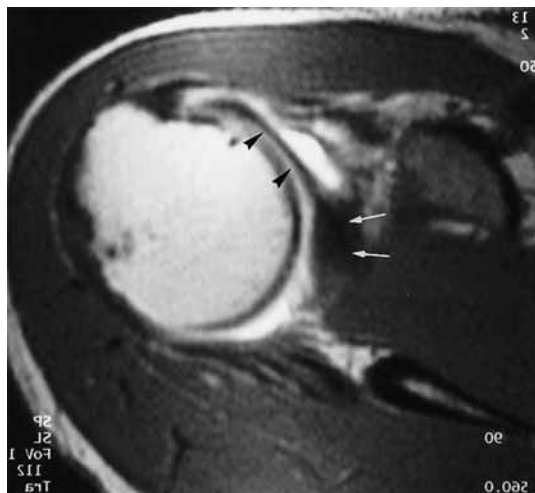


Рис. 2. Аксиальная артрограмма плечевого сустава в норме. Сухожилие длинной головки бицепса (черные стрелки) прилежит к верхним отделам суставной губы (белые стрелки). Контрастное вещество не распространяется за пределы капсулы в переднем и заднем отделах сустава

Методика нативной МРТ включала в себя проведение стандартизированных протоколов исследования, с помощью которых были получены T1, T2 и PD-взвешенные изображения с жироподавлением в аксиальной, косой сагитальной и косой коронарной проекциях.

При проведении прямой МР-артрографии под местным обезболиванием задним доступом в полость плечевого сустава вводили контрастный препарат «Омнискан» 0,5 ммоль/мл в разведении с физиологическим раствором 1/200 в количестве 20 мл. После введения контрастного вещества в полость сустава выполнялось МР-исследование в тех же стандартных проекциях с использованием импульсной последовательности SE T1 с жироподавлением. Исследование проводилось отсроченно, через 15–20 минут после введения контраста и выполнения пациентом маятникообразных движений верхней конечностью. Для визуального определения уровня прохождения среза аксиальной томограммы в качестве ориентиров использовали анатомические образования (акромиальный и клювовидный отростки лопатки).

Было проведено МР-исследование 32 из 46 пациентов изучаемой группы, в возрасте от 16 до 43 лет. 25 (78%) пациентам исследование было выполнено лишь до операции, у 17 (53%) МР-артрография выполнялась в до- и послеоперационном периоде (троим – в связи с возникновением рецидивных вывихов).

Результаты

По данным магнитно-резонансного и артроскопического исследований, у всех пациентов с рецидивирующей нестабильностью плеча нами были выявлены различные варианты повреждений комплекса «суставная губа – суставно-плечевые связки» в переднем отделе сустава. Наиболее информативным исследованием в выявлении травмы капсульно-связочного аппарата была МР артрография.

Клиническое наблюдение 1.

Пациент П., 21 год, обратился с жалобами на периодические подвывихи в плечевом суставе. Проведение стандартного МР-исследования не выявило признаков повреждений элементов сустава (рис. 3).

После проведения прямой МР-артрографии у этого же пациента было диагностировано повреждение задней суставной губы с костным дефектом края суставной впадины лопатки и отрыв передней суставной губы с суставно-плечевыми связками от шейки лопатки (рис. 4).

Наличие значимого (25% и более площади суставной поверхности) повреждения костного края суставной впадины лопатки имело место у одного (2%) пациента (рис. 5).

У 2 (4%) пациентов диагностировано повреждение задних отделов капсулы. Признаки SLAP-разрыва отмечены у 21 (46%) пациента (рис. 6).

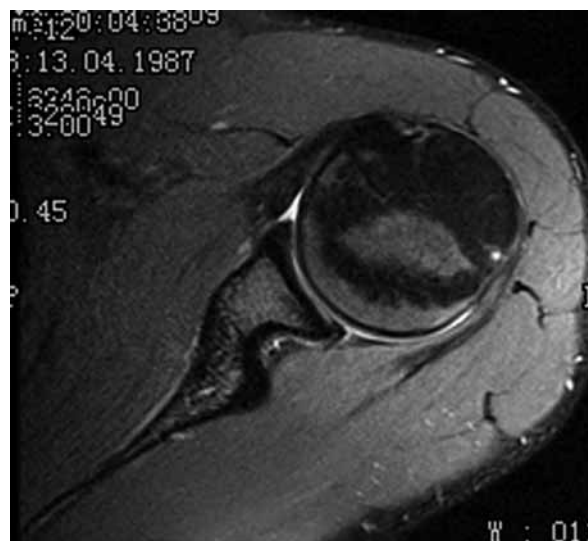


Рис. 3. МРТ плечевого сустава, поперечное сканирование пациента П. Данные за повреждение комплекса «суставная губа – суставно-плечевые связки капсулы» отсутствуют

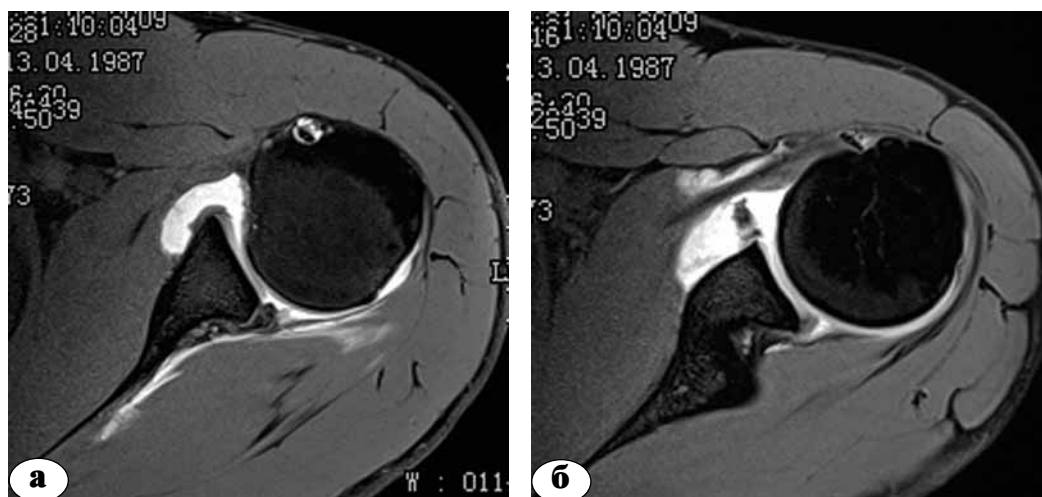


Рис. 4. Повреждение заднего отдела суставной губы с участком повреждения костной ткани суставного отростка лопатки в задних отделах (а) и распространение контрастного вещества на переднюю поверхность шейки лопатки, свидетельствующее о повреждении переднего комплекса «суставная губа – суставно-плечевые связки капсулы» (вариант ALPSA) (б)

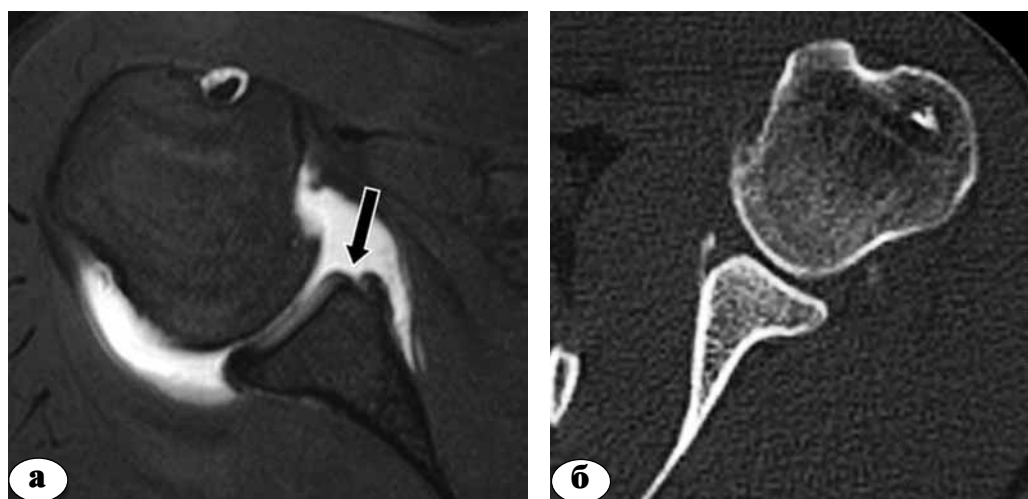


Рис. 5. Признаки повреждения костного края суставной впадины лопатки: а – МРТ; б – КТ

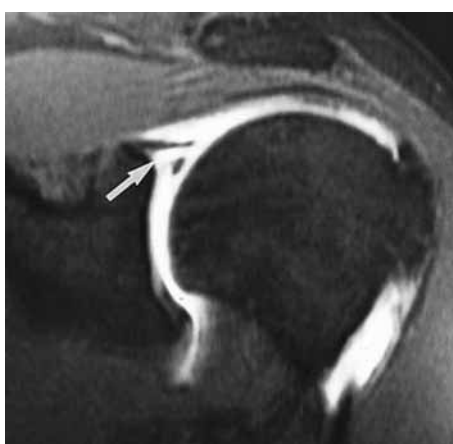


Рис. 6. МР картина повреждения комплекса SLAP «суставная губа – сухожилие длинной головки двуглавой мышцы плеча»

Во всех случаях при проведении диагностического этапа артроскопии плечевого сустава мы подтверждали и уточняли характер повреждений переднего капсульно-связочного комплекса, выявленных при прямой МР-артрографии. Так, например, МР-артрография в наших исследованиях не позволяла получить информацию о типе повреждения передней капсулы сустава (ALPSA, HAGL или разрыв связок капсулы на протяжении), но выявляла признаки разрыва вращающей манжеты, комплекса «суставная губа – сухожилие двуглавой мышцы плеча», задних отделов суставной губы и капсулы сустава. Результаты артроскопической диагностики внутрисуставных повреждений представлены в таблице.

Таблица
Результаты артроскопической диагностики

| Анатомическая структура | Вариант повреждения | Кол-во пациентов |
|---|--------------------------------------|------------------|
| Внутрисуставная часть сухожилия двуглавой мышцы плеча | Норма | 25 |
| | SLAP1 | 2 |
| | SLAP2 | 18 |
| | SLAP3 | 1 |
| | Лоскутный разрыв | 17 |
| Суставная губа | Полное разрушение в переднем отделе | 27 |
| | Разрывы задней суставной губы | 2 |
| | ALPSA | 41 |
| Вариант повреждения комплекса «суставная губа – суставно-плечевые связки капсулы» | ALPSA + костный дефект края гленоида | 2 |
| | Разрыв связок на протяжении | 2 |
| | HAGL | 1 |
| | Есть | 37 |
| Повреждение головки плечевой кости (Хилл-Сакса) | Нет | 9 |
| | Посттравматический | 11 |
| Хронический синовит | Гипертрофический | 7 |
| | Частичный разрыв надостной мышцы | 2 |

Для реконструкции передней капсулы у 40 (87%) пациентов мы использовали 3 якорных фиксатора Lupine-Loop, DePuy Mitek с двумя

нитями, у 4 больных – дополнительно выполняли шовную фиксацию задних отделов капсулы к одному или двум якорным фиксаторам. Два пациента имели ограниченное повреждение переднего комплекса (лишь на уровне средней суставно-плечевой связки капсулы), которое удалось восстановить с помощью двух якорных фиксаторов.

Рецидив вывиха после выполнения операции отмечен у 3 (6,5%) пациентов в результате повторной травмы при занятиях спортом через 8, 24 и 38 месяцев после выполнения операции. Обстоятельства возникновения послеоперационного рецидива были следующими: выполнение броскового движения в гандболе, прямой удар в область плечевого сустава при стыковой борьбе у хоккеиста и тракционная осевая нагрузка на конечность при выполнении броска в борьбе дзюдо. Следует отметить наличие повреждений костного края гленоида в той или иной степени (не менее 15% общей площади) у всех пациентов с послеоперационными рецидивами вывихов.

Клиническое наблюдение 2.

Пациент О., 20 лет. Состояние после артроскопического оперативного вмешательства по поводу передней рецидивирующей нестабильности плечевого сустава. Рецидив вывиха через 24 месяца после операции в результате повторной спортивной травмы. По нативному исследованию невозможно судить о наличии повторного повреждения ткани в в передне-нижнем отделе сустава (рис. 7).

После проведения прямой МР-артрографии МР картина кардинальным образом изменилась (рис. 8).

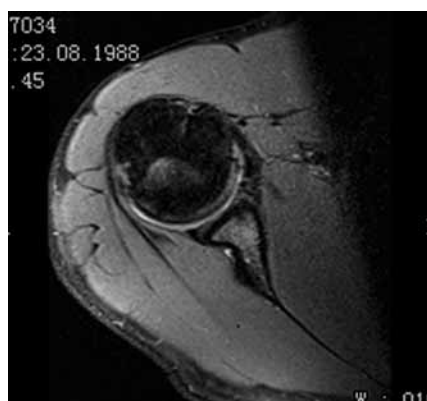


Рис. 7. МРТ исследование без введения контрастного вещества, поперечное сканирование пациента О.

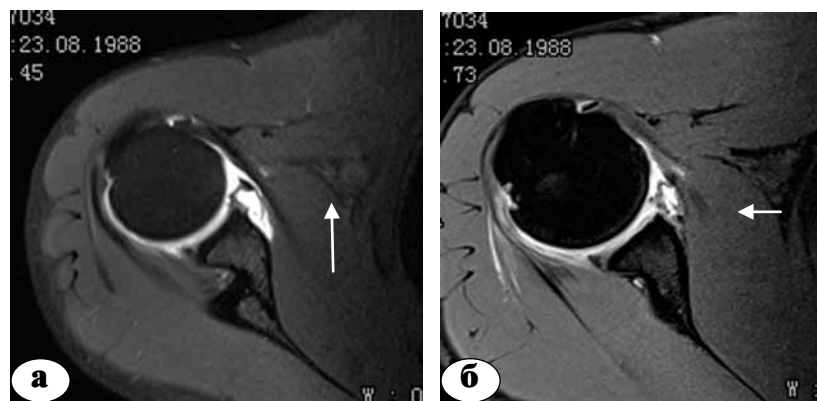


Рис. 8. Прямая МР-артрография пациента О., поперечное сканирование на уровне средней и нижней суставно-плечевых связок капсулы. На томограммах видно распространение контрастного вещества на переднюю поверхность шейки лопатки: а – отслойка капсулы и периоста шейки лопатки, потеря костной массы переднего края суставного отростка лопатки; б – рецидив разрыва ткани связок капсулы переднего отдела сустава

Клиническое наблюдение 3.

Пострадавший П., профессиональный спортсмен (чемпион мира среди ветеранов борьбы дзюдо), оперирован по поводу рецидивирующей передней нестабильности плечевого сустава. Выполнена артроскопическая стабилизация поврежденной передней капсулы (вариант ALPSA + посттравматический дефект костного края гленоида не более 15%) с использованием двух якорных фиксаторов. Через 38 месяцев при выполнении броска на соревнованиях возник рецидив вывиха, что потребовало выполнения ревизионного вмешательства. В ходе выполнения диагностического этапа операции в зоне первичной артроскопической реконструкции признаков повреждений и несостоятельности швов не отмечено (рис. 9 а), имеется разрыв задних отделов нижней суставно-плечевой связки на протяжении и в месте ее прикрепления к головке плечевой кости – вариант повреждения HAGL (рис. 9 б, в). Были выполнены шов поврежденной связки и рефиксация ее к головке плечевой кости артроскопическим способом (рис. 9 г, д, е, ж) в сочетании с открытой стабилизирующей операцией по методике Bristow.

В результате опроса пациентов в разные сроки после выполнения операции было выяснено, что жалобы на чувствительность и дискомфорт при физических нагрузках, хруст и щелчки в оперированном суставе, чувство страха возможности повторного вывиха при бросковых движениях предъявляли 12 (26,1%) больных. Следует отметить, что субъективных ощущений неустойчивости (подвывихов и вывихов) в плечевом суставе эти пациенты не отмечали и в целом были довольны результатами перенесенной операции.

При осмотре и клиническом обследовании отмечено ограничение наружной ротации на 15° по сравнению с неповрежденным суставом у 4 (8,7%) больных. Функция сустава в повседневной бытовой активности была восстановлена в полном объеме у всех пациентов (28,2±3,3 баллов по шкале UCLA). Вернуться к прежнему уровню спортивной активности смогли 27 (58,7%) пациентов.

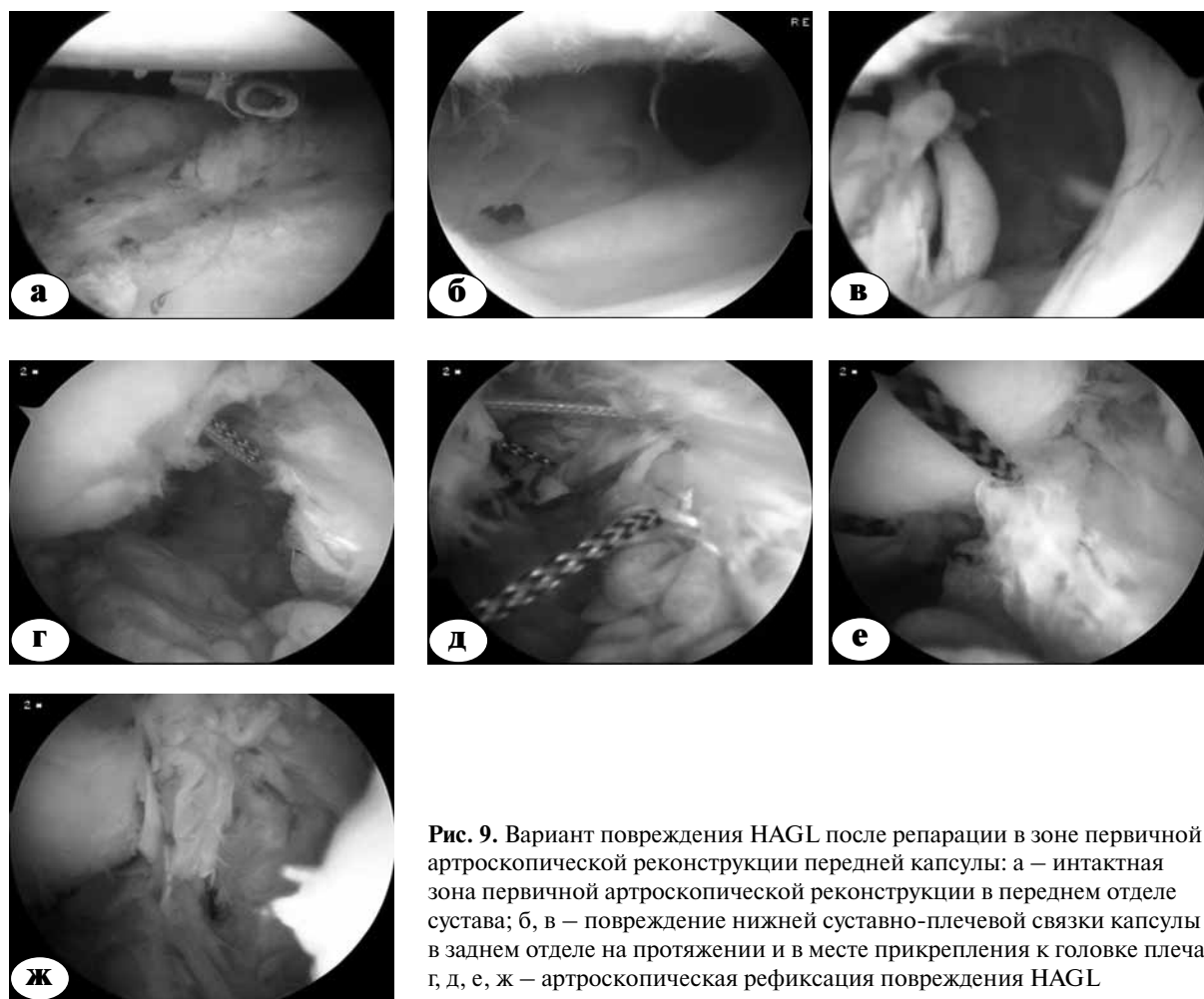


Рис. 9. Вариант повреждения HAGL после репарации в зоне первичной артроскопической реконструкции передней капсулы: а – интактная зона первичной артроскопической реконструкции в переднем отделе сустава; б, в – повреждение нижней суставно-плечевой связки капсулы в заднем отделе на протяжении и в месте прикрепления к головке плеча; г, д, е, ж – артроскопическая рефиксация повреждения HAGL

Клиническое наблюдение 4.

Пациент М. оперирован по поводу рецидивирующей передней нестабильности плечевого сустава. Вариант повреждения ткани капсулы (ALPSA + SLAP 2). Выполнена шовная фиксация поврежденной ткани к трем якорным фиксаторам. Функция сустава восстановлена через 2 месяца после операции. Через 4 месяца после операции выполнена контрольная прямая МР-артрография оперированного сустава (рис. 10). Уровень поперечного среза – средняя суставно-плечевая связка капсулы.

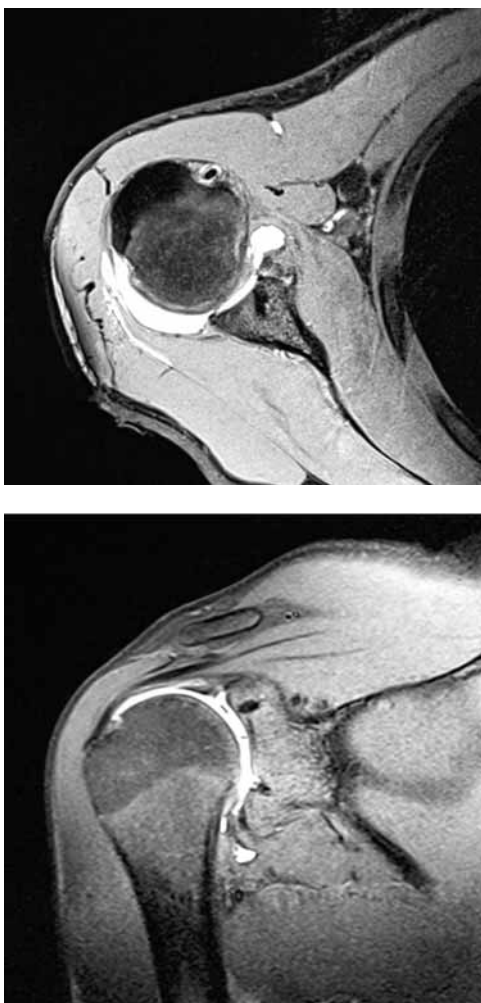

Рис. 10. МР-артрограммы пациента М. через 4 месяца после выполнения артроскопического шва капсулы с использованием якорных фиксаторов Lupine-Loop, DePuy Mitek. На аксиальной (а) и коронарной (б) артрограммах контраст не распространяется за пределы капсулы на шейку лопатки, видны якорные фиксаторы

Заключение

Эффективность артроскопического шва поврежденной капсулы плечевого сустава, по нашим данным, составила 93,5%. Поскольку у всех пациентов с послеоперационными рецидивами вывихов имел место дефицит костной ткани края суставной впадины лопатки и костно-хрящевые дефекты головки плеча, целесообразна более детальная оценка этих изменений на этапе дооперационного обследования при выполнении КТ поврежденного и здорового суставов в дополнение к рентгенографии в стандартных и специальных проекциях. Выполнение прямой МР-артрографии, в отличие от обычного МР-исследования, дает существенно больше информации о локализации и размерах повреждения комплекса «суставная губа – суставно-плечевые связки или сухожилие двуглавой мышцы плеча», о сопутствующих повреждениях элементов вращающей манжеты, что позволяет хирургу заранее планировать ход оперативного вмешательства, а именно количество и вид используемых имплантатов (якорных фиксаторов), применение дополнительных доступов и специального инструментария для шовной пликация и фиксации задних отделов капсулы, восстановления повреждения комплекса «суставная губа – сухожилие двуглавой мышцы плеча» и вращающей манжеты, заполнения дефекта головки плечевой кости аутоканью подостной мышцы («reimplissage»).

Интересен факт возникновения послеоперационного рецидива вывиха при состоявшемся артроскопическом шве передней капсулы в результате повреждения суставно-плечевых связок задненижних отделов сустава. Вероятным объяснением этому могут быть дегенеративные изменения (потеря прочностных и эластичных свойств) связок задненижних отделов капсулы в сочетании с локальным усилением жесткости (рубцовой трансформации) передней стенки сустава после первичной операции.

Таким образом, наличие костных повреждений элементов плечевого сустава и качество (механическая прочность и эластичность) мягкотканых структур капсулы – наиболее значимые анатомические факторы возникновения неблагоприятных исходов после артроскопического шва внутрисуставных повреждений, дающие основания хирургу либо использовать дополнительно шовную пликацию неповрежденных (задненижних) отделов капсулы сустава, процедуру «reimplissage», либо предлагать пациенту другие альтернативные способы стабилизации сустава, например костнопластическое замещение дефекта суставной впадины лопатки по Bristow – Latarge.

Литература

1. Бабич, Б.К. Вывихи плеча / Б.К. Бабич // Травматические вывихи и переломы. — Киев, 1968. — С. 147–162.
2. Гуров, Ю.П. Причины рецидивов привычного вывиха плеча при некоторых способах оперативных вмешательств / Ю.П. Гуров, А.И. Фирсов // Восстановительные операции в травматологии и ортопедии : сб. науч. тр. — Л., 1988. — С. 43–45.
3. Макаревич, Е.Р. Лечение повреждений вращательной манжеты плеча / Е.Р. Макаревич, А.В. Белецкий. — Минск : БГУ, 2001. — 163 с.
4. Свердлов, Ю.М. Травматические вывихи и их лечение / Ю.М. Свердлов. — М. : Медицина, 1978. — С. 18–87.
5. Ткаченко, С.С. Отдаленные результаты оперативного лечения привычного вывиха плеча / С.С. Ткаченко, А.М. Королицкий // Вестн. хирургии. — 1972. — № 3. — С. 54–57.
6. Федорук, Г.В. Вывих в плечевом суставе — отдаленные результаты / Г.В. Федорук [и др.] // Сборник материалов Третьего конгресса российского артроscopicкого общества. — М., 1999. — С. 79–80.
7. Burkhart, S. Articular arc length mismatch as a cause of failed bankart repair / S. Burkhart, S. Danaceau // J. Arthroscopy. — 2000. — Vol 16, N 7. — P. 740–744.
8. Caspari, R.B. Arthroscopic reconstruction of the shoulder: The Bankart repair / R.B. Caspari, F.H. Savoie // Operative arthroscopy. — N.Y. : Raven, 1991. — P. 507–515.
9. Gartsman, G.M. Arthroscopic treatment of anterior-inferior glenohumeral instability. Two to five-year follow-up / G.M. Gartsman, T.S. Roddey, S.M. Hammerman // J. Bone Joint Surg. — 2000. — Vol. 82-A. — P. 991–1003.
10. Green, M.R. Arthroscopic versus open Bankart procedures: a comparison of early morbidity and complications / M.R. Green, K.P. Christensen // Arthroscopy. — 1993. — Vol. 9. — P. 371–374.
11. Hovelius, L. Recurrent anterior dislocation of the shoulder. Results after the Bankart and Putti-Platt operations / L. Hovelius, J. Thorling, H. Fredin // J. Bone Joint Surg. — 1979. — Vol. 61-A. — P. 566–569.
12. Kim, S.H. Arthroscopic anterior shoulder stabilization. Two- to six-year follow-up / S.H. Kim [et al.] // J. Bone Joint Surg. — 2003. — Vol. 85-A. — P. 1511–1518.
13. Lee, G. The supraspinatus distension sign: an indicator of supraspinatus integrity / G. Lee, T. Busfield // Arthroscopy. — 2009. — Vol 25, N 6. — P. 617–619.
14. McIntyre, L.F. The arthroscopic treatment of multidirectional shoulder instability: Two-year results of a multiple suture technique / L.F. McIntyre, R.B. Caspari, F.H. Savoie III // Arthroscopy. — 1997. — Vol. 13. — P. 418–425.
15. Neviaser, T.J. The anterior labroligamentous periosteal sleeve avulsion: a cause of anterior instability in the shoulder / T. J. Neviaser // Arthroscopy. — 1993. — Vol. 9. — P. 17–21.
16. Pagnani, M.J. Surgical treatment of traumatic anterior shoulder instability in American football players / M.J. Pagnani, D.C. Dome // J. Bone Joint Surg. — 2002. — Vol. 84-A. — P. 711–715.
17. Rowe, C.R. The Bankart procedure: a long-term end-result study / C.R. Rowe, D. Patel, W.W. Southmayd // J. Bone Joint Surg. — 1978. — Vol. 60-A. — P. 1–16.
18. Savoie, F.H. III. Arthroscopic reconstruction of traumatic anterior instability of the shoulder: the Caspari technique / F.H. Savoie III, C.D. Miller, L.D. Field // Arthroscopy. — 1997. — Vol. 13. — P. 201–209.
19. Schippinger, G. Case report HAGL lesion occurring after successful arthroscopic bankart repair / G. Schippinger [et al.] // Arthroscopy. — 2001. — Vol. 17, N 2. — P. 206–208.
20. Snyder, S.J. Arthroscopic treatment of anterior shoulder instability using threaded suture anchors and nonabsorbable suture / S.J. Snyder, M.P. Banas, I.P. Belzer // Instr. Course Lect. — 1996. — Vol. 45. — P. 71–81.
21. Snyder, S.J. Diagnostic arthroscopy of the shoulder. Normal anatomy and variations / S.J. Snyder // Shoulder arthroscopy. — Philadelphia : Lippincott Williams & Wilkins, 2003. — P. 22–38.

СВЕДЕНИЯ ОБ АВТОРАХ:

Тихилов Рашид Муртузалиевич – д.м.н. профессор, директор ФГУ «РНИИТО им. Р.Р. Вредена» Минздравсоцразвития России; Доколин Сергей Юрьевич – к.м.н. ординатор травматологического отделения ФГУ «СЗОМЦ»

E-mail: sdokolin@rambler.ru;

Кузнецов Игорь Александрович – д.м.н. профессор, руководитель отделения спортивной травматологии и реабилитации ФГУ «РНИИТО им. Р.Р. Вредена» Минздравсоцразвития России;

Трачук Александр Павлович – к.м.н. ведущий научный сотрудник ФГУ «РНИИТО им. Р.Р. Вредена» Минздравсоцразвития России; Бурулев Артем Леонидович – к.м.н. заведующий отделением лучевой диагностики медицинского центра ГУП «Водоканал Санкт-Петербурга»;

Михайлова Анастасия Витальевна – врач рентгенолог медицинского центра ГУП «Водоканал Санкт-Петербурга»; Захаров Кирилл Игоревич – врач травматолог-ортопед травматологического пункта ФГУ «СЗОМЦ».