Медицина

УДК 616.617 – 08 – 039.71: 611.14+
616.61 – 089.843+611.146.2

К. К. ГУБАРЕВ
В. В. МУСОХРАНОВ
М. В. БОРИСЕНКО

Омская государственная
медицинская академия

МУЗ ОГКБ № 1 им. Кабанова А.Н.

ОСОБЕННОСТИ ПОДГОТОВКИ МОЧЕТОЧНИКА ДОНОРСКОЙ ПОЧКИ К ТРАНСПЛАНТАЦИИ В ЗАВИСИМОСТИ ОТ ВАРИАНТОВ РАСПОЛОЖЕНИЯ МОЧЕТОЧНИКОВОЙ ВЕНЫ (ЭКСПЕРИМЕНТАЛЬНОЕ ИССЛЕДОВАНИЕ)

В статье приведены данные исследования особенностей расположения мочеточниковой вены. Данное обстоятельство необходимо учитывать при выполнении операции изъятия и подготовки почек к трансплантации.

Основными методами лечения терминальной стадии хронической почечной недостаточности являются гемодиализ (ГД), перитонеальный диализ (ПД), трансплантация почки. На практике каждый из этих методов может сохранять жизнь больного и замещать утраченную функцию собственных почек в течение многих лет. Однако общепризнано, что успешная трансплантация наилучшим образом восстанавливает качество жизни пациентов, обеспечивая их полную медицинскую и социальную реабилитацию.

Одним из основных этапов реализации трансплантации почки является правильно выполненный забор и подготовка органа к трансплантации.

Во время выполнения операции изъятия почек единым блоком из организма донора происходит полное пересечение магистральных артерий, вен, лимфатических путей нижней, средней и частично верхней трети мочеточника. Артериальный и венозный кровоток осуществляется через почечную артерию и вену. Методы подготовки органа к трансплантации в литературе освещены недостаточно. При обработке органа можно выделить три этапа: выделение самой почки из оставшейся паранефральной клетчатки, выделение почечных сосудов (артерия, вена), выделение мочеточника.

Особо важными этапами являются выделение почечных сосудов и выделение мочеточника. При обработке артерии и вены производится лигирование всех притоков. Выделение сосудов производится на необходимую длину, достаточную для наложения сосудистых анастомозов, и при этом не оставляя лишние окружающие ткани. Недостаточная длина вены существенно затрудняет наложение венозного анастомоза, поэтому почечная вена выделяется максимально, практически до ворот почки. Эти технические приемы требуют чрезмерной лимфодиссекции, увеличивают риск лимфореи и повреждения сосудов, питающих мочеточник [2]. Выделение мочеточника заключается в удалении излишних окружающих тканей, выбор длины мочеточника, необходимого для формирования анастомоза мочевых путей.

В литературе также недостаточно освещены методы выделения сосудистой ножки почки, особенности расположения венозных сплетений лоханки почки и мочеточника при разных вариантах формирования почечных вен, анатомических ориентиров сосудистых опасных зон. Данные знания необходимы для правильного определения уровня пересечения мочеточника, которого хватило бы для формирования анастомоза мочевых путей с максимально сохранен-

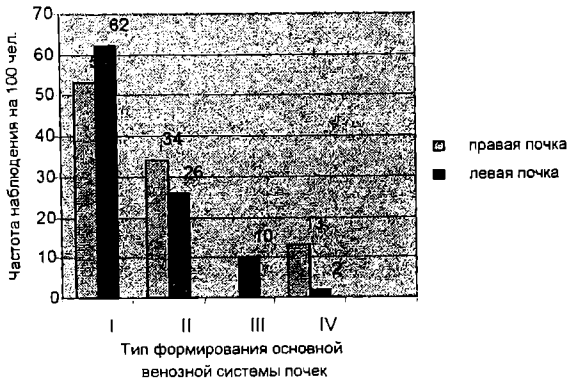

(Собственные исследования)

Диаграмма 1. Частота типов формирования основной венозной системы правой и левой почек на 100 человек

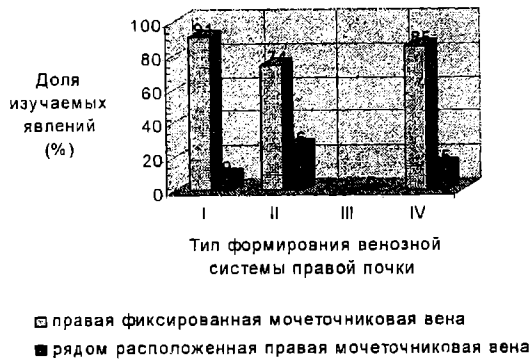

(Собственные исследования)

Диаграмма 2. Результаты наблюдения фиксированной и рядом расположенной мочеточниковой вены при разных типах формирования венозной системы правой почки (%)

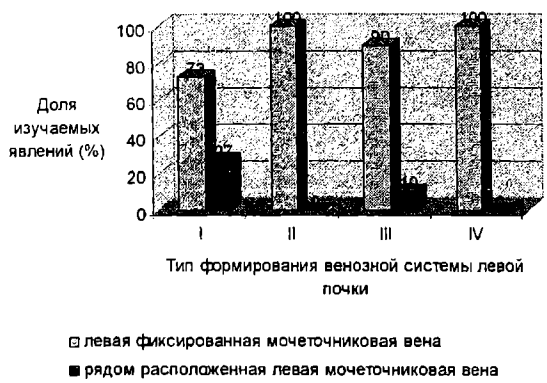

(Собственное исследование)

Диаграмма 3. Результат наблюдения фиксированной и рядом расположенной мочеточниковой вены при разных типах формирования основной венозной системы левой почки (%)

ным артериальным, венозным и лимфатическим оттоком.

Основной венозной ветвью мочеточника в верхней его трети является мочеточниковая вена. Данная вена сопровождает мочеточник на всем его протяжении и впадает в венозное сплетение синуса почки. Нарушение целостности мочеточниковой вены может привести к нарушению венозного оттока с разви-

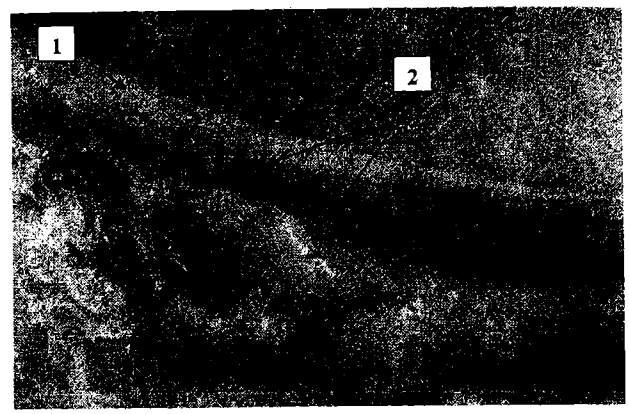

Рис. 1. Правая мочеточниковая вена располагается на стенки мочеточника Макропрепарат. Анатомическое исследование № 78. 1 – мочеточник, 2 – мочеточниковая вена располагается на стенке мочеточника

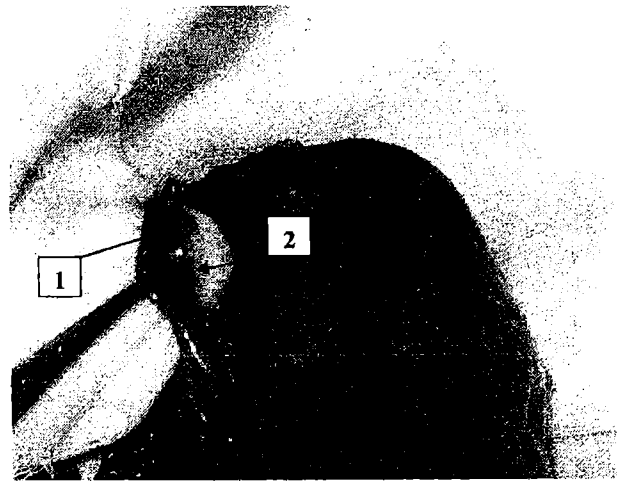

Рис. 2. Левая мочеточниковая вена располагается рядом с мочеточником Макропрепарат. Анатомическое исследование № 94. 1 – левый мочеточник, 2 – левая мочеточниковая вена

тием ишемического повреждения стенки мочеточника.

Мы исследовали особенности расположения мочеточниковой вены в верхней трети мочеточника. Для решения вышеизложенного вопроса нами было выполнено анатомическое исследование на 100 трупах людей. После контрастирования системы нижней полой вены жидкими незастывающими красителями, мы выполняли макро-, микропрепарирование. В качестве контраста использовали раствор состоящий из туши и 10% раствора формалина в соотношении 1:3.

После выделения бедренной вены справа и слева на 2 см ниже пупартовой связки выполнялась канюляция вен. После крестообразной лапаротомии мобилизировался печеночный угол толстого отдела кишечника, выделялась нижняя полая вена и лигировалась выше впадения почечных вен. Система нижней полой вены отмывалась от крови физиологическим раствором до чистых вод. Отмывание проводилось через одну из канюлированных вен, при открытой канюли с другой стороны. После чего система нижней полой вены туго заполнялась контрастирующим раствором. Через 45 – 60 минут приступали к макро, микропрепарированию венозной системы забрюшинного пространства.

Результаты исследования.

При анализе данных, полученных в результате двух методов исследования, были выявлены типы формирования почечных вен и особенности расположения мочеточниковой вены при каждом типе.

Тип формирования почечных вен классифицировали в зависимости от количества первичных венозных притоков, которые формируют почечную вену.

Классификация формирования почечных вен, в зависимости от количества первичных венозных притоков.

I тип формирования почечных вен: почечная вена формируется из верхнего и нижнего первичных притоков.

II тип формирования почечных вен: почечная вена формируется из верхнего, срединного и нижнего первичных почечных притоков.

III тип формирования почечных вен: почечная вена формируется из четырех первичных почечных притоков (верхнего, верхне-срединного, нижне-срединного, нижнего).

IV тип формирования почечных вен: наличие основной почечной вены и добавочной нижнеполюсной почечной вены. Каждая вена может быть представлена любым типом формирования.

Данные наблюдения типов формирования правой и левой почечных вен представлены в диаграмме 1.

Из данных, приведенных в диаграмме 1, видно, что с наибольшей частотой встречается I тип формирования правой и левой почечных вен (53 и 62 случаев на 100 человек). На втором месте II тип формирования почечных вен (справа 34 случая на 100 человек, слева 26 случаев на 100 человек). Основные отличия наблюдались при III типе формирования почечных вен. Справа мы не наблюдали ни одного случая формирования почечной вены типа III. Слева тип III встретился в 10 случаях на 100 человек. Наличие добавочной нижнеполюсной почечной вены мы наблюдали справа в 13 случаях на 100 человек, слева 2 случая на 100 человек.

Частота наблюдения фиксированной и рядом расположенной мочеточниковой вены при разных типах формирования правой почечной вены представлена в диаграмме 2.

В большинстве случаев мочеточниковая вена справа располагается на стенке мочеточника (рис. 1). Но в 5 случаях из 53 наблюдений (9%) при I типе формирования правой почечной вены, в 8 случаях из 34 наблюдений (26%) при II типе и в 2 случаях из 13 наблюдений (15%) при IV типе, мочеточниковая вена располагается рядом с мочеточником (рис. 2).

Результаты наблюдения фиксированной и рядом расположенной левой мочеточниковой вены при разных типах формирования левой почечной вены представлены в диаграмме 3.

В большинстве случаях левая мочеточниковая вена располагается на стенке мочеточника при всех типах формирования почечных вен (рис. 1). Рядом расположенная мочеточниковая вена наблюдалась чаще при I типе формирования левой почечной вены 17 случаев из 62 наблюдениях (27%), при III типе в 1 случае из 10 наблюдений (10%). При II и IV типах мочеточниковая вена располагалась на стенке мочеточника во всех случаях (рис. 2).

Мочеточниковая вена может располагаться рядом с правым и левым мочеточником. Справа данный вид расположения наблюдается при каждом встретившемся типе формирования правой почечной вены с разной частотой. Слева данный вид расположения мочеточниковой вены мы наблюдали только при I и III типах формирования левой почечной вены. Данное обстоятельство необходимо учитывать при выполнении операции изъятия и подготовки почек к трансплантации с целью сохранения рядом расположенной мочеточниковой вены.

Библиографический список

1. Лопаткин Н.А., Трапезникова М.Ф., Перлин Д.В., Уренков С.Б. Урологические осложнения при трансплантации почки. – М., 2004. – С. 3 – 4.

2. Тарабарко Н.В., Пинчук А.В., Сторожев Р.В., Епифанов С.Ю. Варианты реваскуляризации почечного аллотрансплантата // Материалы конференции «Клиническая трансплантация органов», 2005. – С. – 108 – 109.

3. Тарабарко Н.В., Пинчук А.В., Сторожев Р.В., Арзуманов С.В. Удлинение короткой почечной вены при трансплантации почки // Материалы конференции «Клиническая трансплантация органов», 2005. – С. – 109 - 110.

4. Ackermann J.R., Shell M.E. Cadaveric renal transplantation: a technique for donor kidney removal // Br. J. Urol. – 1969. – 40. – P. 515 – 521.

5. Abrams H.L., Baum S., Stamey T. Renal venous washout time in renovascular hypertension // Radiology – 1964. – 83. – P. 597 – 609.

6. Belzer F. O., Kountz S.L. Preservation and transplantation of human cadaver kidneys // Ann. Surg. – 1970. – 172. – P. 394.

7. Satyapal K.S. The renal veins: a review // Eur. J. Anat. Suppl. – 2003. – 1. – P. 43 – 45.

ГУБАРЕВ Константин Константинович, аспирант кафедры общей хирургии.

МУСОХРАНОВ Вадим Валерьевич, аспирант кафедры судебной медицины.

БОРИСЕНКО Марина Васильевна, врач патологоанатомического отделения ГБ № 1.

Поступила в редакцию 28.08.06

© Губарев К. К., Мусохранов В. В., Борисенко М. В.