Неспецифическая интерстициальная пневмония

С.Н. Авдеев, О.Е. Авдеева

Идиопатические интерстициальные пневмонии (ИИП) объединяют несколько заболеваний из группы интерстициальных заболеваний легких (ИЗЛ), характеризующихся многими сходными признаками [1, 2]:

- неизвестная природа заболевания;
- прогрессирующая одышка при физической нагрузке;
- кашель, чаще непродуктивный;
- крепитация при аускультации легких;
- диффузные изменения в легких при рентгенографии и компьютерной томографии;
- рестриктивные вентиляционные изменения (снижение легочных объемов), снижение диффузионной способности легких, увеличение альвеоло-артериального градиента кислорода.

Однако ИИП имеют достаточное количество различий (в первую очередь, морфологических, а также в подходах к терапии и прогнозе) для того, чтобы считать каждую из форм ИИП обособленной нозологической единицей [3]. Классификация ИЗЛ представлена на рис. 1.

Неспецифическая интерстициальная пневмония (НИП) наряду с идиопатическим легочным фиброзом (ИЛФ) является одной из наиболее часто встречающихся форм ИИП. В качестве самостоятельной формы ИИП это заболевание было описано Katzenstein и Fiorelli в 1994 г. Эти авторы опубликовали работу об особой форме ИЗЛ, которая характеризовалась специфическим морфологическим паттерном, не соответствовавшим ни одной из известных форм ИИП [4].

Основной особенностью гистологической картины НИП является временна́я гомогенность морфологических изменений, т.е. все они появились приблизительно в одно и то же время [4]. Следует признать, что данное заболевание было известно и раньше, а современным критериям НИП соответствуют прежде выделявшиеся “клеточная интерстициальная пневмония” и “неклассифицируемая интерстициальная пневмония” [5, 6]. Поэтому сегодня более ранние исследования, посвященные ИЛФ (идиопатическому фиброзирующему альвеолиту) должны интерпретироваться с определенной долей осторожности, так как эти работы, безусловно, включали и больных НИП [7].

Эпидемиология НИП изучена недостаточно. При ретроспективном анализе гистологических препаратов, которые раньше описывали как ИЛФ/идиопатический фиброзирующий альвеолит, оказалось, что 43% всех препаратов соответствуют картине НИП [7]. Таким образом, распространенность НИП приблизительно такая же, как и ИЛФ. Экстраполируя данные, полученные в эпидемиологическом исследовании по ИЛФ [8], можно предполагать, что распространенность НИП составляет около 40 больных на 100 тыс. населения.

НИП может быть идиопатической, именно эта форма входит в группу ИИП [1, 2]. Но морфологическая картина, соответствующая паттерну НИП, может возникать и при поражении легких у больных системными заболеваниями соединительной ткани, гиперчувствительном пневмоните, радиационном пневмоните, при иммунодефицитных пневмопатиях [9–12]. НИП описана у больных, принимавших амиодарон, симвастатин, нитрофураны, соли золота, метотрексат и другие лекарственные препараты [13, 14].

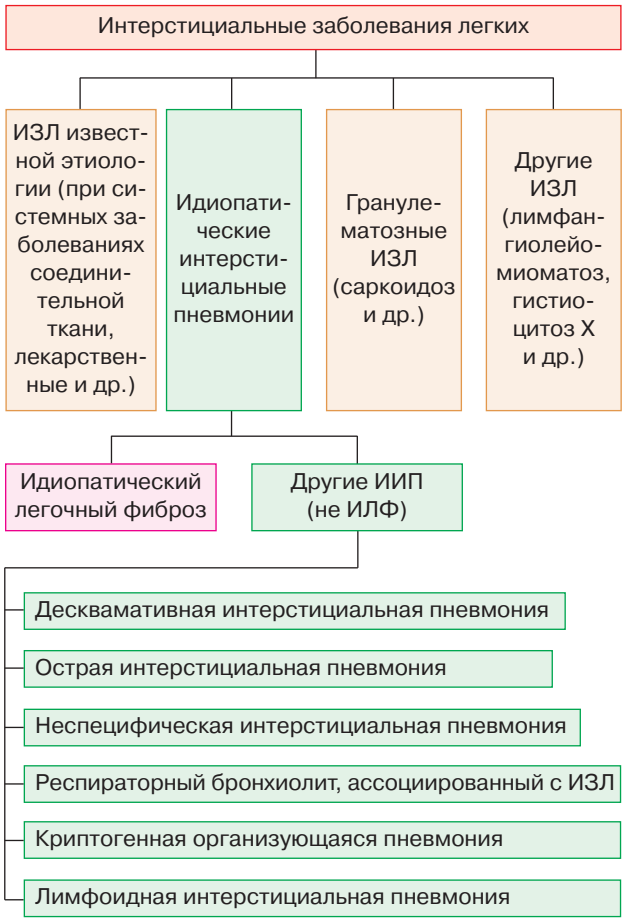

Рис. 1. Классификация ИЗЛ [2].

Сергей Николаевич Авдеев – профессор, зам. директора НИИ пульмонологии Росздрава.
Ольга Евгеньевна Авдеева – канд. мед. наук, ст. научный сотрудник НИИ пульмонологии Росздрава.

Патогенез

НИП является самостоятельной формой ИИП. В ряде иммуногистохимических и молекулярных исследований было продемонстрировано, что НИП и ИЛФ различаются по уровням протеина сурфактанта D в бронхоальвеолярном лаваже (БАЛ), по концентрации антител к виментину и протеину сурфактанта А в сыворотке крови, по содержанию белков p53, p63 и молекул межклеточной адгезии 1-го типа (ICAM-1) в тканях, а также путям опосредованного митохондриями апоптоза эпителиальных клеток [15–19]. Кроме того, матриксная металлопротеиназа-2 (ММП-2) – разрушающий базальную мембрану коллагенолитический фермент – играет бóльшую роль в ремоделировании легочной паренхимы при НИП, а у больных ИЛФ в БАЛ, регенерирующих эпителиальных клетках и альвеолярных макрофагах в бóльших количествах определяется ММП-9 [20]. Значительное повышение активности ММП-2 и содержания лимфоцитов в БАЛ предполагает важную роль Т-лимфоцитов в патогенезе НИП.

Shimizu et al. предложили гипотезу, согласно которой патогенез НИП значительно отличается от патогенеза ИЛФ, причем механизмы фиброзирования при НИП ассоциированы с иммунологическими факторами [21]. Исследователи изучали дендритные клетки (ДК) у больных НИП при помощи иммуногистохимического метода, используя антитела к протеину S-100 и к человеческому лейкоцитарному антигену HLA-DR. В зонах фиброза у больных НИП (n = 15) были обнаружены ДК, которые давали положительную реакцию на протеин S-100 и HLA-DR, но не на CD1a. Данный тип ДК не был выявлен в зонах фиброза и “сотовых” изменений у больных ИЛФ (n = 6). S-100-положительные ДК играют важную роль в инициации иммунного ответа, а при ряде аутоиммунных заболеваний (узелковый полиартериит) они были идентифицированы как клетки-мишени. С учетом этого представляется вероятным, что при НИП хроническое воспаление и персистирующие вирусные инфекции могут синергично поддерживать аутоиммунный процесс путем активации ДК. Однако причинные антигены при НИП остаются неизвестными.

Роль сурфактанта в патогенезе ИИП привлекает всё большее внимание [22]. Показано, что мутации в гене протеина сурфактанта С связаны с развитием семейных форм интерстициальных пневмоний, в том числе и НИП [23]. Поэтому сегодня высказывается гипотеза, что экспрессия мутантных форм сурфактанта приводит к аккумуляции пропептида протеина сурфактанта С внутри альвеолоцитов II типа, что ведет к клеточному повреждению и выступает триггером в патогенезе ИИП.

Патоморфология

Морфологическая картина НИП отличается от всех других вариантов ИИП прежде всего гомогенностью изменений [4]. Их спектр варьирует от изолированного воспаления до выраженного фиброза, однако по сравнению, например, с обычной интерстициальной пневмонией, при которой в разных участках паренхимы одновременно сосуществуют воспаление и фиброз различной выраженности, при НИП в данное время присутствует воспаление или фиброз примерно на одном этапе развития [4, 24–26]. Морфологические изменения при НИП носят диффузный характер.

По морфологической картине случаи НИП можно разделить на три группы [24–26]:

1) клеточный вариант – с преобладанием картины воспаления;

2) фибротический вариант – с преобладанием паттерна фиброза;

3) смешанный вариант, при котором одновременно присутствуют и воспаление, и фиброз.

При **клеточном варианте** мононуклеарные клетки (в основном лимфоциты) инфильтрируют межальвеолярные перегородки, кроме того, в воспалительный процесс может вовлекаться интерстиций вокруг дыхательных путей и сосудов, междольковые перегородки и плевра (рис. 2) [4, 26, 27]. При НИП практически всегда присутствует гипер-

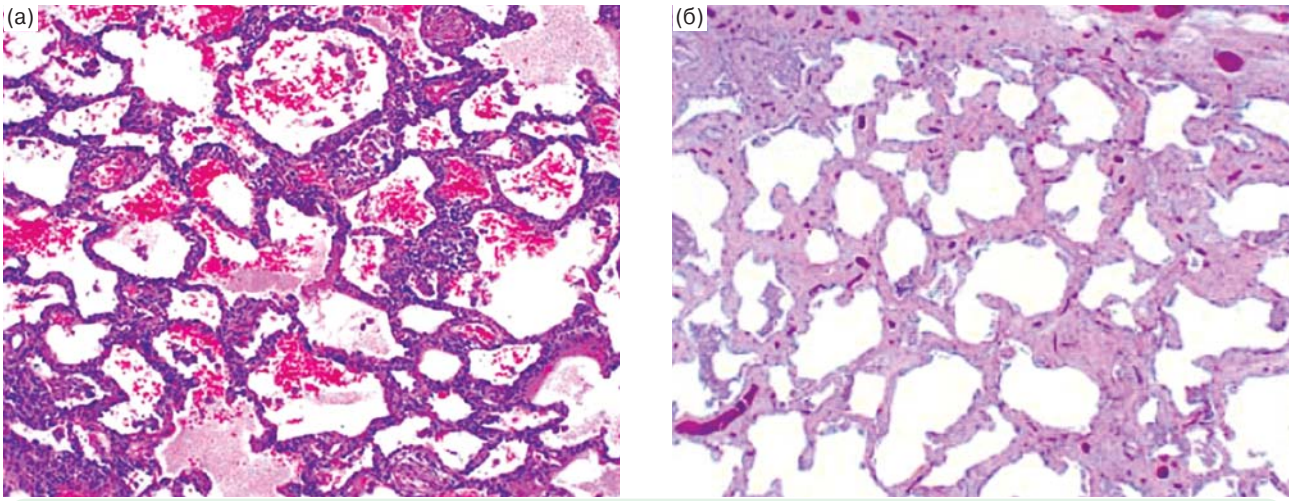

Рис. 2. Гистологическая картина при НИП: а – клеточный вариант (инфильтрация альвеол лимфоцитами и плазматическими клетками); б – фибротический вариант (фиброз межальвеолярных перегородок).

Демографические, клинические, функциональные и морфологические особенности больных НИП и ИЛФ [29, 30]

Показатели	НИП	ИЛФ
Мужчины/женщины, %	45/55	80/20
Возраст, годы	43 [31–66]#	56 [36–68]
Курильщики, %	60	20
Респираторные симптомы		
длительность симптомов, мес	18 [7–84]	18 [3–84]
кашель, %	60	60
одышка, %	100	100
Физикальные данные		
двусторонняя крепитация, %	80	93
“барабанные палочки”, %	40*	93
Функциональные данные		
форсированная жизненная емкость легких, %**	73 ± 24	74 ± 16
объем форсированного выдоха за 1-ю секунду, %**	72 ± 21	73 ± 13
общая емкость легких, %**	72 ± 22	66 ± 14
диффузионная способность легких, %**	44 ± 18	44 ± 18
PaO_2, кПа	9,8 ± 1,8	9,2 ± 1,9
Клеточный состав БАЛ		
нейтрофилы, %	3* [0–38]	7,0 [0–85]
лимфоциты, %	29* [4–76]	5,5 [0–68]

В квадратных скобках приведен диапазон значений.
* Различия достоверны, $p < 0,05$.
** От должной величины.

плазия альвеолоцитов II типа. Возможно наличие интраальвеолярной организации и лимфоидных агрегатов, но данные изменения не превалируют в гистологической картине.

Морфологические критерии **фибротического варианта** НИП описаны недостаточно четко, поэтому некоторые эксперты говорят о том, что данный вариант ИИП часто становится “мусорной корзиной” для неясных фиброзов легких [28]. Основным признаком фибротического варианта НИП служит диффузный гомогенный интерстициальный фиброз (см. рис. 2). Фокусы фибробластов при НИП практически не встречаются [4, 27].

Субплевральное распространение изменений, характерное для ИЛФ, для НИП не обязательно. “Сотовые” изменения при НИП встречаются довольно редко [25]. В некоторых случаях НИП наблюдается аккумуляция макрофагов в просвете альвеол, однако в отличие от десквамативной интерстициальной пневмонии при НИП данный феномен имеет “пятнистый”, негомогенный тип распределения, преобладает интерстициальное воспаление.

На практике гистологическая диагностика НИП часто зависит от субъективной оценки морфолога. В Великобритании 10 экспертам-морфологам были предоставлены препараты биопсии легких, полученные у больных НИП, в результате морфологический диагноз НИП был установлен всего в половине случаев, а показатель согласованности мнений (к) составил всего 0,32 [29].

Цитологический профиль БАЛ при НИП не является специфичным, хотя он довольно сильно отличается от заболеваний, имеющих сходную клинико-рентгенологическую картину (например, от гиперчувствительного пневмонита). При клеточном варианте НИП в БАЛ отмечается преобладание лимфоцитов (около 40%), относительно высокое содержание эозинофилов (около 6%), а доля нейтрофилов не превышает 5% [30]. Большие затруднения возникают с интерпретацией результатов БАЛ при фибротическом варианте НИП: по данным некоторых авторов, изменения в БАЛ неотличимы от ИЛФ [31]. Однако в недавно проведенном исследовании было показано, что у больных ИЛФ число нейтрофилов в БАЛ достоверно больше, чем при фибротическом варианте НИП, и, напротив, содержание лимфоцитов достоверно меньше (таблица) [32]. У больных с нетипичной для ИЛФ рентгенологической картиной лимфоцитоз в БАЛ чаще обнаруживали при НИП (61%), чем при ИЛФ (14%), причем отсутствие лимфоцитоза служило сильным аргументом в пользу диагноза ИЛФ, а не НИП (отношение шансов 12,7; $p < 0,001$) [32].

Клиническая картина

Основным симптомом (см. таблицу) при НИП служит одышка (практически в 100% случаев), которая имеет те же особенности, что и у больных ИЛФ [33, 34]. Реже больные жалуются на непродуктивный кашель (60%), еще реже – на системные симптомы (утомляемость, слабость, снижение массы тела). В ряде случаев присутствует субфебрильная лихорадка (около 30%) [30]. У большинства больных НИП выслушивают инспираторную крепитацию, у четверти пациентов – инспираторный писк [34]. Синдром “барабанных палочек” обнаруживают приблизительно у 40% больных НИП – намного реже, чем при ИЛФ [33].

Снижение **диффузионной способности легких** ($D_{L_{CO}}$) было отмечено у всех больных НИП, у 92% пациентов определялось нарушение вентиляции по рестриктивному типу, у 42% – наличие умеренной бронхиальной обструкции [34]. Довольно часто, особенно при фибротическом варианте НИП, обнаруживают снижение парциального давления кислорода в артериальной крови (PaO_2). Во время проведения теста с физической нагрузкой PaO_2 снижалось не менее чем на 4 мм рт. ст. у 67% больных [34].

Лабораторные изменения при НИП неспецифичны, довольно часто обнаруживают повышение СОЭ и концентрации лактатдегидрогеназы в сыворотке крови.

Рентгенологическая картина

При рентгенографии грудной клетки при НИП чаще всего выявляются двусторонние изменения по типу “матового стекла” и ретикулярные изменения в нижних отделах легких.

Наиболее важным неинвазивным методом диагностики и дифференциальной диагностики ИИП служит **компьютерная томография высокого разрешения** (КТВР) [24, 35]. Характерным признаком НИП при КТВР является синдром “матового стекла” (рис. 3), часто в сочетании с признаками легочного фиброза (уменьшение объема легких, ретикулярные изменения, тракционные бронхоэктазы)

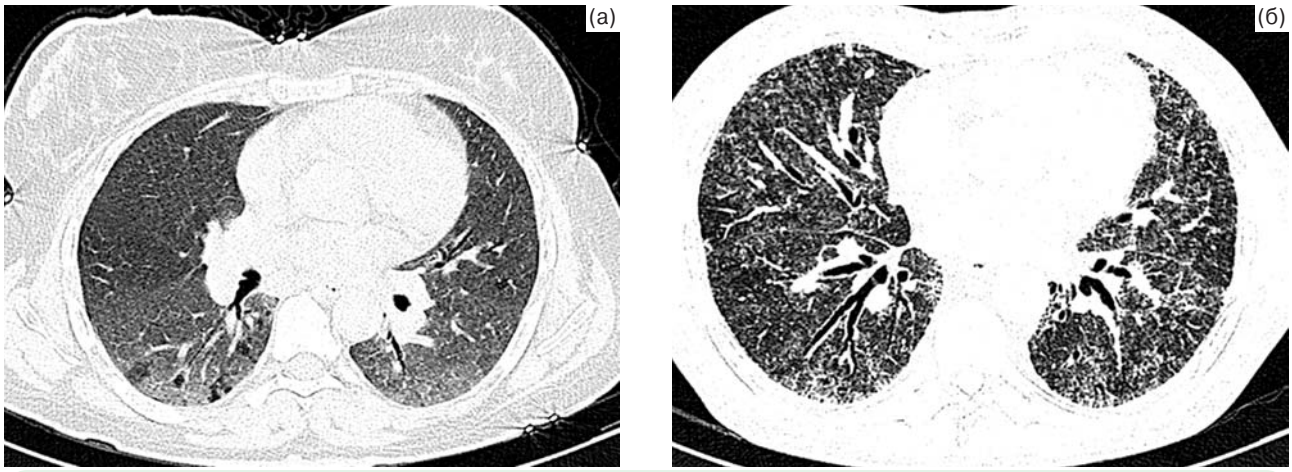

Рис. 3. КТВР при НИП: а – клеточный вариант (преобладает паттерн матового стекла); б – фибротический вариант (утолщение междольковых и межальвеолярных перегородок).

[36–39]. Типичная картина КТВР при НИП включает смешанный паттерн “матового стекла” и консолидации (в случае выраженного клеточного воспаления), а также иррегулярные линии с типичным периферическим, субплевральным, базальным симметричным распространением (при фибротическом варианте) [36–39].

В отличие от ИЛФ, где КТВР позволяет поставить правильный диагноз с высокой точностью, возможности КТВР при НИП ограничены, и без проведения биопсии легких нельзя с уверенностью говорить о диагнозе НИП. Согласно данным двух исследований, чувствительность КТВР при НИП составляет 70–78%, а специфичность – 63–64% [37, 40]. Как и при оценке морфологии, при оценке КТВР специалистами по имидж-диагностике у больных НИП допускается самое большое количество ошибок. В одном из исследований согласованность мнений специалистов при диагностике НИП составила 0,51 [41].

Диагностика, лечение и прогноз

Для подтверждения точного диагноза НИП необходимо проведение открытой или торакоскопической биопсии легких [7]. Однако Watanabe et al. представили данные, согласно которым на основании трансбронхиальной биопсии возможно установить диагноз “клеточная интерстициальная пневмония” при условии, что у больного исключен ИЛФ по данным КТВР [42]. Хотя большинство больных с паттерном клеточной интерстициальной пневмонии действительно составляют больные НИП, в эту же группу могут попасть пациенты и с десквамативной интерстициальной пневмонией или криптогенной организующейся пневмонией. Тем не менее авторы показали, что у больных с “клеточной интерстициальной пневмонией” можно ожидать хороший эффект от **глюкокортикостероидов** (ГКС) и таким образом уменьшить необходимость в проведении хирургической биопсии легких [39].

Прогноз у больных НИП более благоприятный, чем при ИЛФ (рис. 4). Клиническое течение и выживаемость больных зависят от выраженности легочного фиброза. По данным Bjoraker et al. медиана выживаемости больных НИП составила 13,5 лет [43]. Пятилетняя выживаемость при клеточном варианте НИП составляет 100%, при фибротическом варианте НИП – 90%; десятилетняя выживаемость при НИП – около 35% [26, 44, 45]. Длительное наблюдение за больными НИП свидетельствует против предположения о том, что НИП является ранней стадией ИЛФ.

Спонтанные случаи выздоровления без лечения при НИП неизвестны; терапия ГКС (с добавлением цитостатиков или без них) приводит к улучшению или стабилизации приблизительно у 75% больных [4, 27, 33, 44]. Как и при ИЛФ, основу терапии НИП составляют ГКС, некоторые эксперты уже на первом этапе рекомендуют комбинированную терапию ГКС с азатиоприном или циклофосфамидом [28]. Однако в большинстве центров цитостатики больным НИП назначают при недостаточной эффективности ГКС [30]. Рекомендуемые начальные дозы ГКС при НИП –

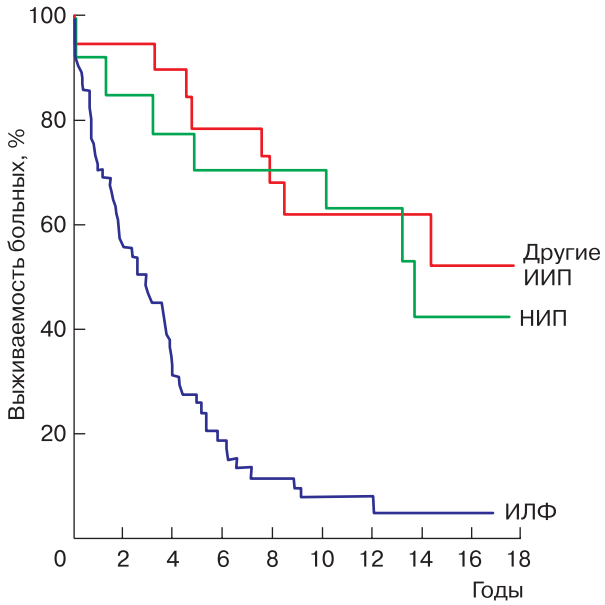

Рис. 4. Выживаемость больных ИЛФ и НИП [43].

1 мг/кг массы тела в сутки (в пересчете на преднизолон) в течение 1–2 мес с последующим снижением в течение 9–12 мес [42]. Положительный ответ через 1 мес после начала терапии у больных ИИП служит предиктором хорошего прогноза [30].

Как и у больных ИЛФ, при НИП в схему терапии включают N-ацетилцистеин [28]. При выраженной гипоксемии (PaO_2 в покое <55 мм рт. ст.) показано назначение длительной кислородотерапии в домашних условиях. Больным НИП рекомендована вакцинация против Streptococcus pneumoniae каждые 5 лет и против гриппа – ежегодно.

Список литературы

1. American Thoracic Society. Idiopathic Pulmonary Fibrosis: Diagnosis and Treatment. International Consensus Statement // Amer. J. Respir. Crit. Care Med. 2000. V. 161. P. 646.
2. American Thoracic Society/European Respiratory Society International Multidisciplinary Consensus Classification of the Idiopathic Interstitial Pneumonias // Amer. J. Respir. Crit. Care Med. 2002. V. 165. P. 277.
3. Kitaichi M. // Bull. Chest Dis. Res. Inst. Kyoto Univ. 1990. V. 23. P. 1.
4. Katzenstein A.L., Fiorelli R.F. // Amer. J. Surg. Pathol. 1994. V. 18. P. 136.
5. Carrington C.B. et al. // Chest. 1976. V. 69. P. 261.
6. Poletti V., Kitaichi M. // Sarcoidosis Vasc. Diffuse Lung Dis. 2000. V. 17. P. 229.
7. Flaherty K.R., Martinez F.J. // Semin. Respir. Crit. Care Med. 2006. V. 27. P. 652.
8. Raghu G. et al. // Amer. J. Respir. Crit. Care Med. 2006. V. 174. P. 810.
9. Nagai S. et al. // Curr. Opin. Pulm. Med. 1998. V. 4. P. 256.
10. Raghu G. et al. // Amer. Rev. Respir. Dis. 1991. V. 144. P. 291.
11. Jacobs R.L. et al. // Ann. Allergy Asthma Immunol. 2002. V. 88. P. 30.
12. Jacobs R.L., Andrews C.P. // Ann. Allergy Asthma Immunol. 2003. V. 90. P. 265.
13. Rossi S.E. et al. // Radiographics. 2000. V. 20. P. 1245.
14. Erasmus J.J. et al. // Semin. Roentgenol. 2002. V. 37. P. 72.
15. Ishii H. et al. // Thorax. 2003. V. 58. P. 52.
16. Yang Y. et al. // Clin. Exp. Immunol. 2002. V. 128. P. 169.
17. Chilosi M. et al. // Lab. Invest. 2002. V. 82. P. 1335.
18. Takehara H. et al. // Acta Med. Okayama. 2001. V. 55. P. 205.
19. Kuwano K. et al. // Lab. Invest. 2002. V. 82. P. 1695.
20. Suga M. et al. // Amer. J. Respir. Crit. Care Med. 2000. V. 162. P. 1949.
21. Shimizu S. et al. // Respir. Med. 2002. V. 96. P. 770.
22. Pantelidis P. et al. // Respir. Res. 2002. V. 3. P. 14.
23. Thomas A.Q. et al. // Amer. J. Respir. Crit. Care Med. 2002. V. 165. P. 1322.
24. Nicholson A.G. // Histopathology. 2002. V. 41. P. 381.
25. Katzenstein A.L. et al. // Amer. J. Surg. Pathol. 2002. V. 26. P. 1567.
26. Travis W.D. et al. // Amer. J. Surg. Pathol. 2000. V. 24. P. 19.
27. Flaherty K.R. et al. // Amer. J. Respir. Crit. Care Med. 2001. V. 164. P. 1722.
28. Drent M. et al. // Curr. Opin. Pulm. Med. 2003. V. 9. P. 411.
29. Nicholson A.G. et al. // Thorax. 2004. V. 59. P. 500.
30. Nagai S. et al. // Eur. Respir. J. 1998. V. 12. P. 1010.
31. Veeraraghavan S. et al. // Eur. Respir. J. 2003. V. 22. P. 239.
32. Ryu Y.J. et al. // Respir. Med. 2007. V. 101. № 3. P. 655.
33. Daniil Z.D. et al. // Amer. J. Respir. Crit. Care Med. 1999. V. 160. P. 899.
34. Cottin V. et al. // Amer. J. Respir. Crit. Care Med. 1998. V. 158. P. 1286.
35. Nicholson A.G. et al. // Amer. J. Respir. Crit. Care Med. 2000. V. 162. P. 2213.
36. American Thoracic Society/European Respiratory Society International Multidisciplinary Consensus Classification of the Idiopathic Interstitial Pneumonias // Amer. J. Respir. Crit. Care Med. 2002. V. 165. P. 277.
37. MacDonald S.L. et al. // Radiology. 2001. V. 221. P. 600.
38. Nishiyama O. et al. // J. Comput. Assist. Tomogr. 2000. V. 24. P. 41.
39. Wells A.U. et al. // Amer. J. Respir. Crit. Care Med. 2003. V. 167. P. 962.
40. Flaherty K.R. et al. // Thorax. 2003. V. 58. P. 143.
41. Aziz Z.A. et al. // Thorax. 2004. V. 59. P. 506.
42. Watanabe K. et al. // Eur. Respir. J. 2002. V. 20. P. 1213.
43. Bjoraker J.A. et al. // Amer. J. Respir. Crit. Care Med. 1998. V. 157. P. 199.
44. Kim T.S. et al. // Amer. J. Roentgenol. 1998. V. 171. P. 1645.
45. Flaherty K.R. et al. // Eur. Respir. J. 2002. V. 19. P. 275.

Книги Издательского дома “АТМОСФЕРА”



Амелина Е.Л. и др. Мукоактивная терапия /
Под ред. А.Г. Чучалина, А.С. Белевского

В монографии суммированы современные представления о строении и функционировании мукоцилиарного клиренса, его нарушениях при различных заболеваниях органов дыхания, методах исследования; рассматриваются основные лекарственные и нелекарственные способы коррекции мукоцилиарного клиренса при бронхолегочной патологии. 128 с., ил.

Для врачей широкого профиля, терапевтов, пульмонологов, студентов медицинских вузов.

Всю дополнительную информацию можно получить на сайте www.atmosphere-ph.ru