Проблемная комиссия «Эпилепсия. Пароксизмальные состояния» РАМН и Минздравсоцразвития России
Российская Противоэпилептическая Лига

ЭПИЛЕПСИЯ и пароксизмальные состояния

2011 Том 3 №4

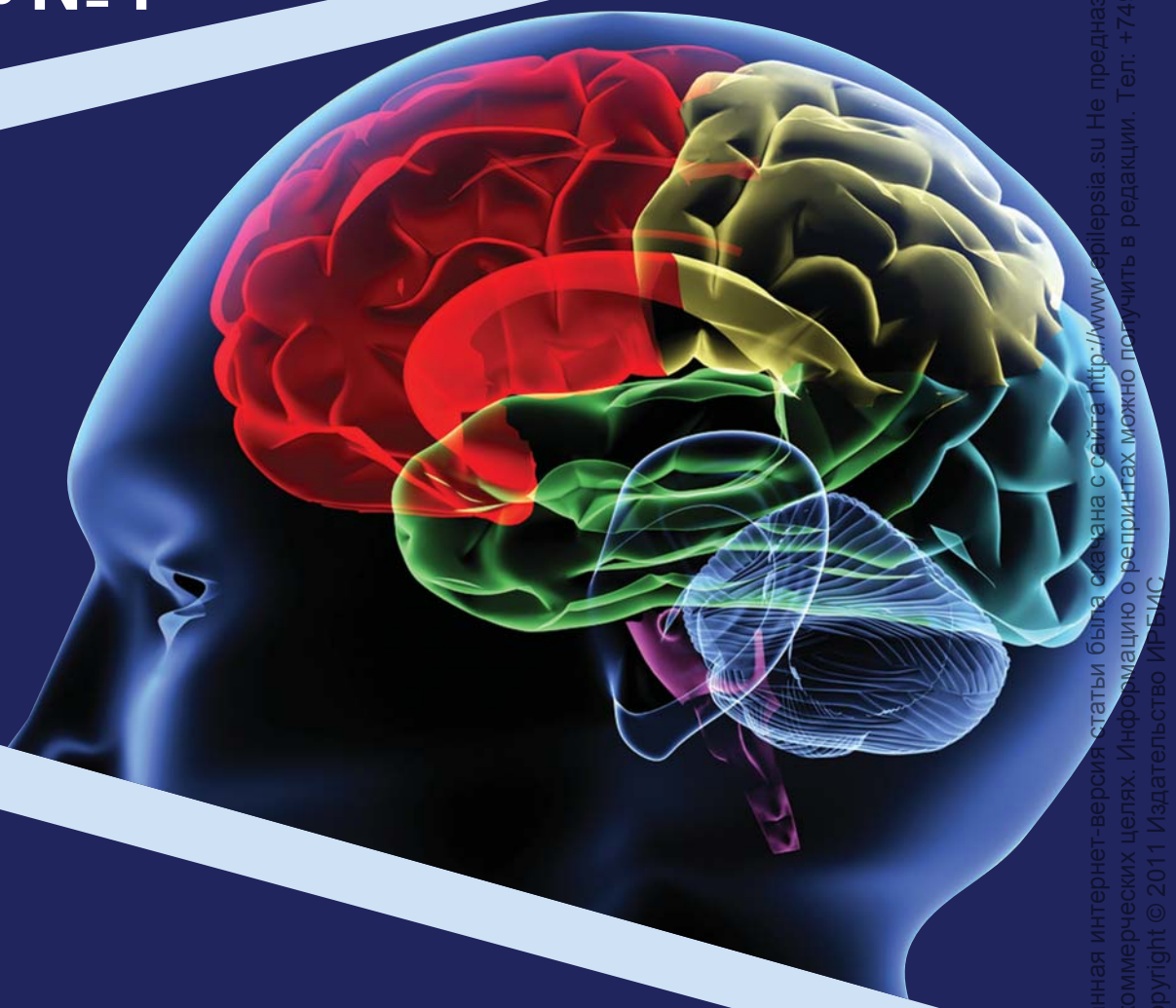

Включен в перечень ведущих рецензируемых журналов и изданий ВАК

Данная интернет-версия статьи была скачана с сайта http://www.epilepsia.su Не предназначено для использования в коммерческих целях. Информацию о репринтах можно получить в редакции. Тел: +74956495495, e-mail: info@irbis-1.ru
Copyright © 2011 Издательство ИРБИС

НЕКОТОРЫЕ ОСОБЕННОСТИ ПСИХИЧЕСКОГО ФУНКЦИОНИРОВАНИЯ ДЕТЕЙ ПРИ ФОРМИРОВАНИИ ДОБРОКАЧЕСТВЕННЫХ ЭПИЛЕПТИФОРМНЫХ ПАТТЕРНОВ ДЕТСТВА

Зайцев Д.Е.[1], Титов Н.А.[1], Миронова Е.С.[2]

[1] Психоневрологический центр Д.Е. Зайцева (Санкт-Петербург)
[2] Гарвардский Колледж (Гарвардский университет, Кембридж, США)

Резюме: для оценки особенностей психического функционирования детей при формировании доброкачественных эпилептиформных паттернов детства в ЭЭГ (ДЭПД) была сформирована группа из 14 детей с органическим поражением головного мозга, верифицированным нейроимэджингом и без такового. Все пациенты страдали различными формами фокальной эпилепсии и имели ту или иную степень когнитивного дефицита. Всем пациентам проводилось электроэнцефалографическое исследование (с частотой минимум 1 раз в месяц). Пациенты с верифицированным диагнозом доброкачественной эпилепсии детства с центротемпоральными спайками не были включены в исследование. При проведении ЭЭГ в динамике у всех детей, включенных в исследование были выявлены транзиторные (не регистрировавшиеся при контрольном исследовании через 1-2-3 месяца) комплексы в виде доброкачественных эпилептиформных паттернов детства (ДЭПД), что совпадало с клиническим улучшением когнитивных показателей (внимание, гиперактивность, речевая продукция) у всех детей, независимо от наличия и объема поражения головного мозга.

Ключевые слова: эпилепсия, органическое поражение головного мозга, топирамат, ДЭПД, когнитивные нарушения.

Кроме различных форм эпилепсии, паттерны ДЭПД (доброкачественные эпилептиформные паттерны детства) могут сопровождать головные боли напряжения, мигрень, детский церебральный паралич, расстройства поведения в виде гиперактивности с дефицитом внимания (СГДВ), опухоли и органическое поражение головного мозга различного генеза.

На протяжении десятилетий считалось, что эпилепсия и когнитивные нарушения тесно связаны между собой. Обычно под когнитивными нарушениями понимаются расстройства, оказывающие непосредственное влияние на успеваемость в учёбе, в т.ч. чтение, письмо и математические действия. Нарушения также могут затрагивать аспекты повседневной жизни, требующие этих навыков [7]. Научные обзоры указывают на то, что когнитивные нарушения более характерны для детей с эпилепсией, чем для детей из других групп населения [21]. И в самом деле, исследование, проведённое в 1940-х Lennox с соавт. указывает на общую этиологию когнитивных нарушений и эпилепсии [17]. Задержка умственного развития, когнитивные нарушения и нарушение обучаемости в значительной степени коррелируют с эпилепсией. В 1980-х начались подробные исследования влияния эпилептической активности на когнитивную функцию с точки зрения краткосрочной перспективы. Shewmon и Erwin исследовали влияние одиночных пик-волновых комплексов на когнитивную функцию и обнаружили, что пики в ЭЭГ приводят к преходящим нарушениям [23]. Исследователи заключили, что, несмотря на ограниченность выборки, фокальные интериктальные пики приводят к нарушению некоторых аспектов функционирования коры, контролируемых нейроанатомическим расположением, на которое они оказывают влияние. Одним из исследований, заслуживающих особого внимания, является исследование Aldenkamp с соавт. (2004), направленное на установление различия между ролью устойчивых факторов, приводящих к заболеванию, и влиянием самой эпилептической активности на когницию, которое показало, что эпилепсия сама по себе оказывает влияние на когнитивные функции [5]. Но влияние различается в зависимости от этиологии эпилепсии, тогда как отдельные эпилептические эпизоды влияли на краткосрочную память, внимание. Однако, несмотря на исследования, выявившие, что органические нарушения одновременно вызывают эпилепсию и оказывают негативное влияние на когницию, имеется категория пациентов, у которых психомоторный регресс наступает, вероятно, независимо от этиологии припадков. Эти расстройства известны как эпилептические энцефалопатии, а их основной чертой является замедление темпа когнитивного развития, в первую очередь как следствие припадков и аномальной интериктальной кортикальной и/или субкортикальной активности, что фикси-

Данная интернет-версия статьи была скачана с сайта http://www.epilepsia.su Не предназначено для использования в коммерческих целях. Информацию о репринтах можно получить в редакции. Тел: +74956495495; e-mail: info@irbis-1.ru
Copyright © 2011 Издательство ИРБИС

руется на ЭЭГ. Регресс или замедление не является результатом органической причины припадков [12,24]. Обзор Homles G.L. (2006) также указывает и вносит большую чёткость в положение, согласно которому когнитивные нарушения проистекают скорее из эпилептических эпизодов, а не являются следствием органического поражения мозга при эпилепсии [16].

В настоящее время принято объяснять фокальные эпилептические приступы локальными разрядами в нейрональных сетях в пределах одной гемисферы. Выделяют симптоматические, криптогенные и идиопатические формы заболевания. Под симптоматическими формами эпилепсии подразумевают формы с известным этиологическим агентом и верифицированным методами нейровизуализации структурным поражением головного мозга (порок развития головного мозга; последствия нейроинфекции, метаболической энцефалопатии, гипоксически-ишемического поражения головного мозга и т.п.). Для данных форм эпилепсии характерен отчетливый неврологический дефицит, интеллектуально-мнестические нарушения, повышенная резистентность к противоэпилептической терапии.

Криптогенными формами заболевания принято называть синдромы с неуточненной этиологией (от греческого criptos — скрытый). Некоторые авторы полагают, что под криптогенными скрываются симптоматические формы эпилепсии, доказать структурный дефект головного мозга при которых на современном этапе развития нейровизуализации не представляется возможным. В основе идиопатических форм эпилепсии лежит генетическая детерминированность – нарушения функционирования мембранных каналов (каналопатии). Как правило, при идиопатических формах неврологический дефицит у пациентов выражен незначительно или отсутствует. Идиопатические фокальные формы эпилепсии принято относить к «доброкачественным», что означает относительно благоприятный прогноз и редуцирование симптоматики к пубертатному возрасту, что, однако, является обсуждаемым вопросом.

Gastaut в 1950 году впервые описал ЭЭГ-паттерн, который назвал «прероландический разряд» - «трифазный электрический диполь с последующей медленной волной», а в 1952 Yvette Gastaut опубликовала статью под названием «Дезориентирующий элемент ЭЭГ-семиотики — прероландические спайки, не имеющие фокального значения», в которой она анализировала эпилептиформный паттерн у детей, не имевших органического поражения головного мозга и не имевших эпилепсии, заключив, что это бесполезный феномен, вносящий путаницу в диагностику эпилепсии. В 1958 году P. Nayrac и M. Beaurssat впервые подробно описали данный феномен как «медленный спайк или острую волну, сопровождаемую или не сопровождаемую медленной волной» и дали электроклиническое определение роландической эпилепсии. В последующие годы этот вопрос рассматривался рядом авторов, но для нас представляет особенный интерес теория «наследственного нарушения созревания головного мозга», представленная H. Doose и W. Baier в 1989 году.

В современной литературе описание ЭЭГ-феноменов, рассматриваемых в настоящей статье (роландических спайков, центро-темпоральных спайков, доброкачественных эпилептиформных паттернов детства, функциональных спайков), различается у разных авторов, однако общим является продолжительность разряда – от 50 до 100 мс, двуфазность и негативность медленного спайка с последующей медленной волной, и возможность распространения на сопредельные участки.

Цель

Целью данной работы было изучение связи когнитивных нарушений с появлением ДЭПД.

Задачи

1. Изучить особенности редукции психических нарушений у детей с выявленными морфологическими изменениями головного мозга различной этиологии в связи с появлением ДЭПД.
2. Изучить особенности редукции психических нарушений у детей без органического поражения головного мозга в связи с появлением ДЭПД.
3. Сравнить особенности редукции этих нарушений.

Материалы и методы

В исследование нами были включены 14 детей в возрасте от 2 лет 3 месяцев до 13 лет (средний возраст 6 лет 8 месяцев) с органическим поражением головного мозга, верифицированным методами нейровизуализации (нейросонография - НСГ, магнитно-резонансная томография - МРТ, компьютерная томография - КТ) (группа I), и без такового (группа II). Верифицированными фокальными формами эпилепсии страдали 8 детей обеих групп. У всех пациентов была выявлена та или иная степень когнитивного дефицита. Среди этих нарушений у всех детей выявлялись нарушения формирования предпосылок интеллекта (нарушение внимания, памяти, мышления). Поведенческие отклонения в форме патологических импульсивных действий и аффективных колебаний у 5 детей не подлежали оценке вследствие тяжелого когнитивного дефицита и задержки моторного развития. Все дети были обследованы неврологом, психиатром в динамике, несколько раз за период наблюдения выполнялась ЭЭГ на электроэнцефалографе-регистраторе Энцефалан-ЭЭГР – 19/26 (НПКТ Медиком МТД, Россия) на фоне антиэпилептической терапии в среднем раз в 1 месяц. Во внимание также принималась оценка когнитивных возможностей и эмо-

Данная интернет-версия статьи была скачана с сайта http://www.epilepsia.su Не предназначено для использования в коммерческих целях. Информацию о репринтах можно получить в редакции. Тел: +74956495495; e-mail: info@irbis-1.ru
Copyright © 2011 Издательство ИРБИС

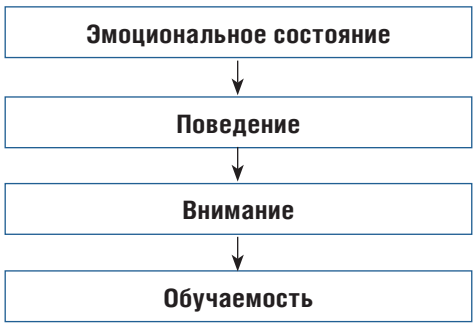

Рисунок 1. Динамика восстановления когнитивных функций у детей с органическим поражением головного мозга.

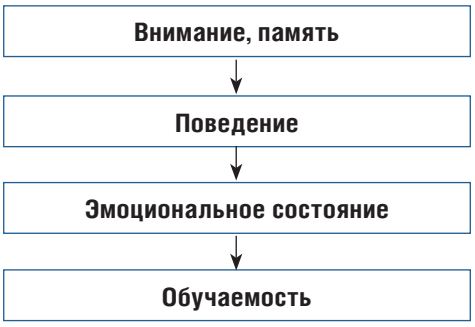

Рисунок 2. Динамика восстановления когнитивных функций у детей без органического поражения головного мозга.

циональных изменений ребенка в динамике логопедами-дефектологами, психологом и родителями.

Результаты

Нами рассматривалась группа детей разного возраста и различной степенью когнитивного дефицита. Среди пациентов преобладали мальчики (11 человек, 78,5%). У 9 из 14 пациентов (64,3%) была диагностирована фокальная эпилепсия.

Пациенты были разделены на 2 группы: группа I – дети с подтвержденным методами нейровизуализации органическим поражением головного мозга (n=7, 50%); группа II – дети без органического поражения головного мозга (n=7, 50 %).

В неврологическом статусе детей первой группы отмечалась та или иная очаговая неврологическая симптоматика (одно или двусторонние пирамидные нарушения, атаксия, тремор), свидетельствующая о наличии органического поражения головного мозга.

При осмотре детей психиатром у всей группы выявлялись нарушения внимания, мышления, интеллекта, эмоций.

Все дети с диагностированной эпилепсией получали противоэпилептическую терапию препаратами вальпроевой кислоты.

На момент начала исследования у всех детей в ЭЭГ были выявлены различные изменения:

- Задержка формирования основного ритма ЭЭГ
- Медленноволновая фокальная активность
- Эпилептиформные комплексы
  - Острая волна-медленная волна
  - Пик-медленная волна

При проведении ЭЭГ в динамике у всех детей, включенных в исследование были выявлены не регистрировавшиеся при контрольном исследовании через 1 – 2-3 месяца комплексы в виде доброкачественных эпилептиформных паттернов детства (ДЭПД).

Нами было замечено, что появление в ЭЭГ данных паттернов совпадало с клиническим улучшением когнитивных показателей (внимание, гиперактивность, речевая продукция) у всех детей, независимо от наличия и объема поражения головного мозга. Динамика восстановления этих функций и распределение по группам представлено на рисунках 1, 2.

Таким образом, видно, что в группе I в первую очередь отмечалось улучшение эмоционального состояния, затем памяти и внимания, что в итоге приводило к улучшению обучаемости.

Во второй группе порядок восстановления когнитивных функций был несколько иным, что, однако, приводило к аналогичному результату – повышению обучаемости.

При выявлении изменений в ЭЭГ по типу ДЭПД всем детям, включенным в исследование, в терапию вводился топирамат, что приводило к редукции описанных паттернов ЭЭГ.

Клинические примеры

Пример 1

Ребенок С.Н., диагноз: органическое поражение головного мозга перинатального генеза. Синдромокомплекс ДЦП, спастическая диплегия, задержка психоречевого и моторного развития. Возраст на момент начала наблюдений 2 года 2 месяца.

Из анамнеза известно, что ребенок от первой беременности, роды срочные. Оценка по шкале Апгар 5/6 баллов. С первых дней жизни состояние тяжелое, ИВЛ в течение 5 суток.

С первых дней жизни отмечались «вздрагивания», которые были расценены как миоклонические, ребенку была назначена вальпроевая кислота в дозировке 30 мг/кг/сутки.

Объективно при осмотре в возрасте 2 лет 2 месяцев

В неврологическом статусе: ребенок в сознании. Черепные нервы: глазные щели D=S, зрачки симметричные, фотореакция сохранена. Легкое сходящееся альтернирующее косоглазие OU. Мышечный тонус повышен по пирамидному типу, больше в ногах, глубокие рефлексы оживлены, выше в ногах, D=S. Речевой продукции нет.

В записи ЭЭГ бодрствования (возраст 2 года 2 месяца) с ОГ и ЗГ определяются диффузные изменения биоэлектрической активности коры больших полушарий головного мозга регуляторного характера с признаками легкой задержки электрогенеза в форме сглаженности региональных различий. Типичной

Данная интернет-версия статьи была скачана с сайта http://www.epilepsia.su Не предназначено для использования в коммерческих целях. Информацию о репринтах можно получить в редакции. Тел: +74956495495; e-mail: info@irbis-1.ru
Copyright © 2011 Издательство ИРБИС

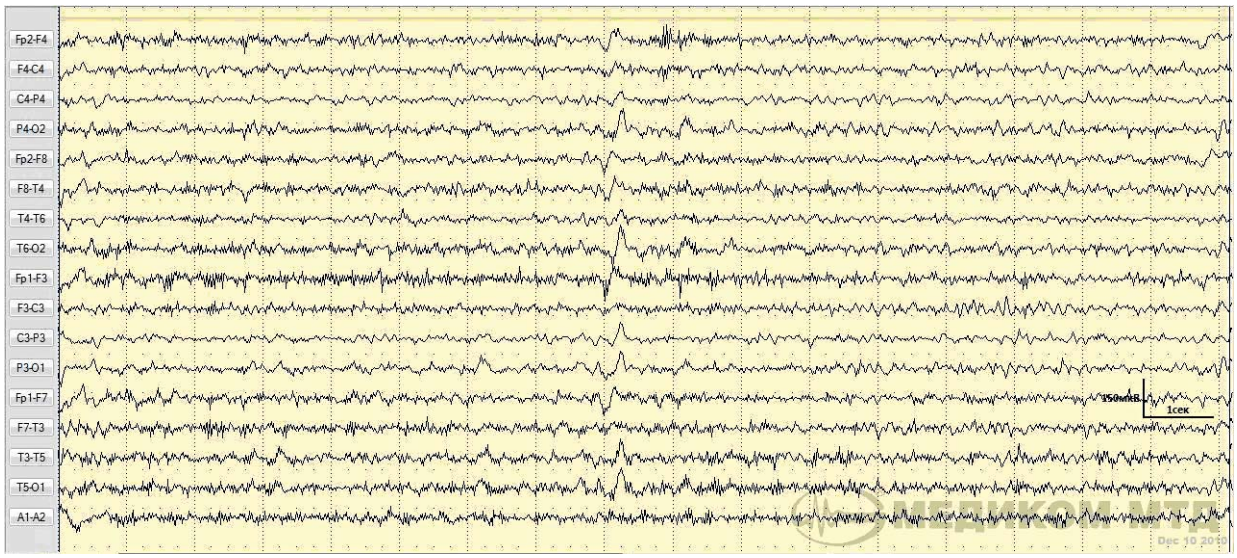

Рисунок 3. ЭЭГ ребенка С.Н. в возрасте 2 года 2 месяца.

эпилептиформной активности не определяется (рисунок 3).

Ребенок продолжал получать терапию препаратом вальпроевой кислоты, эпилептических приступов не было.

Контрольная ЭЭГ в возрасте 2 лет 6 месяцев: в фоновой записи ЭЭГ в состоянии активного бодрствования определяются диффузные дизрегуляторные изменения биоэлектрической активности головного мозга в рамках возрастной динамики электрогенеза с изменениями по типу ДЭПД в центральной области билатерально, асинхронно (рисунок 4).

В терапию введен топирамат, начата отмена вальпроевой кислоты.

Объективно при осмотре в возрасте 2 лет 6 месяцев

Обращенную речь понимает, контактен, эмоционален. Команды выполняет. Речь слоговая, фразовой речи нет. В неврологическом статусе: сохраняются проявления спастической диплегии.

Контроль ЭЭГ в возрасте 2 лет 8 месяцев: в фоновой записи ЭЭГ в состоянии активного бодрствования определяются диффузные изменения биоэлектрической активности головного мозга в рамках возрастной динамики электрогенеза. Типичной пароксизмальной и/или эпилептиформной активности не определяется (рисунок 5).

Объективно при осмотре в возрасте 2 лет 8 месяцев

Сохраняется положительная динамика в виде улучшения когнитивных функций (ребенок более активен, интересуется окружающим, пытается вступить в контакт с врачом). Пациент продолжает получать топирамат.

Пример 2

Ребенок Д.А., диагноз: эпилептиформная аутистикоподобная дезинтеграция. Возраст на момент начала наблюдения 4 года.

Из анамнеза известно, что ребенок от 4-й бере-

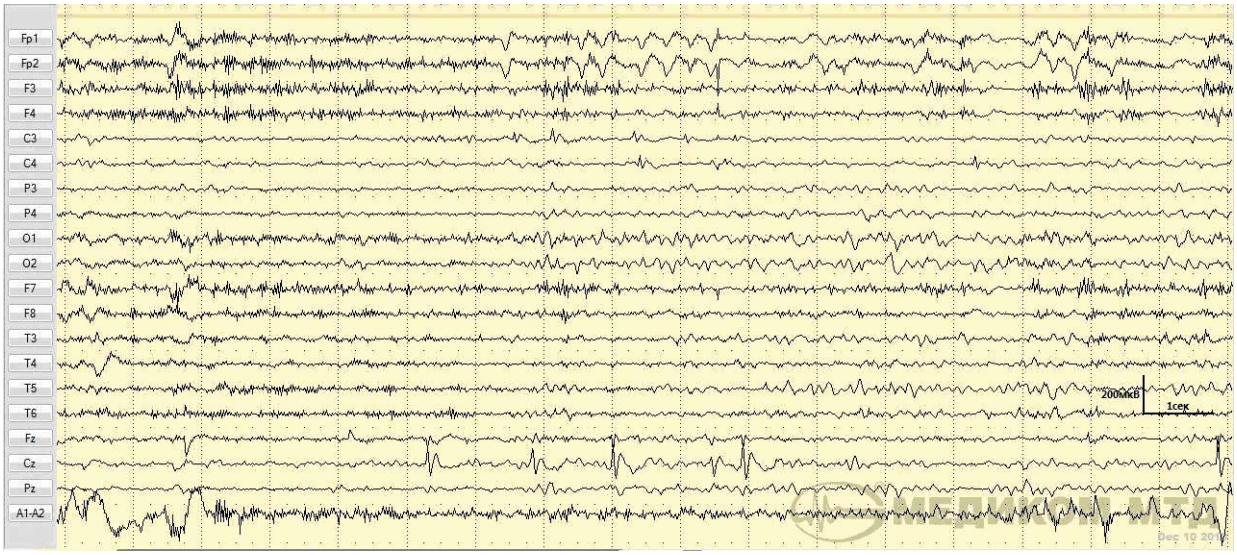

Рисунок 4. ЭЭГ ребенка С.Н. в возрасте 2 года 6 месяцев.

Данная интернет-версия статьи была скачана с сайта http://www.epilepsia.su Не предназначено для использования в коммерческих целях. Информацию о репринтах можно получить в редакции. Тел: +74956495495; e-mail: info@irbis-1.ru
Copyright © 2011 Издательство ИРБИС

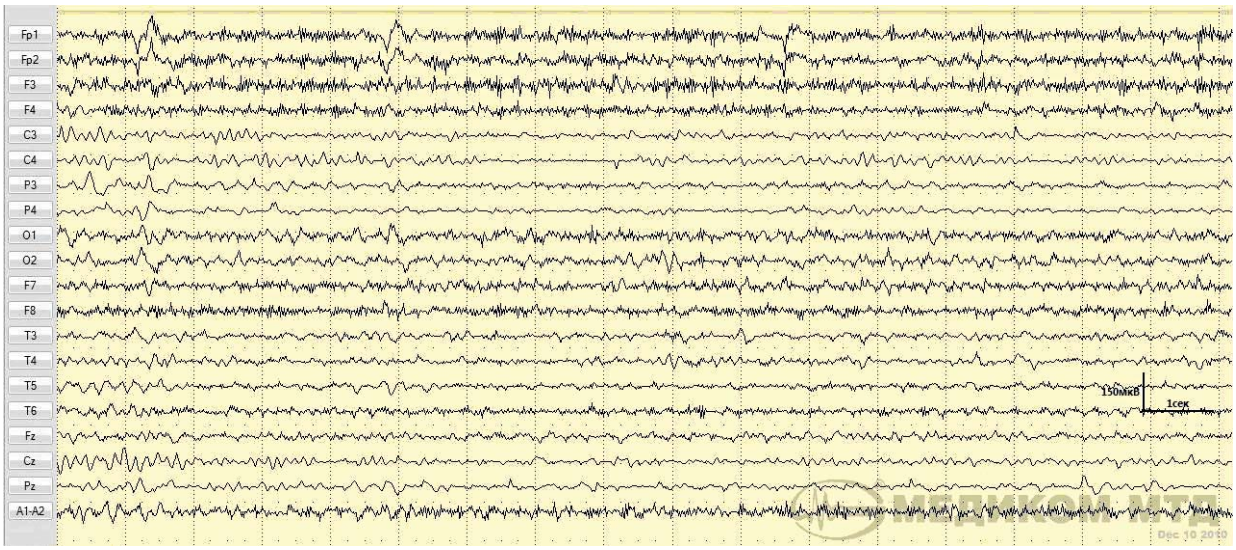

Рисунок 5. ЭЭГ ребенка С.Н. в возрасте 2 года 8 месяцев.

менности, протекавшей на фоне хронического пиелонефрита, 2-х срочных родов, оценка по шкале Апгар 8/8 баллов, выписан из роддома с диагнозом «здоров».

Объективно при осмотре в возрасте 4 лет

Ребенок в сознании, на контакт идет неохотно. Речь лепетная, выполняет простые команды. К игрушкам безразличен, в зрительный контакт не вступает.

В неврологическом статусе – без очаговой неврологической симптоматики. Моторно неловок.

ЭЭГ в возрасте 4 лет: легкое нарушение биоэлектрической активности коры больших полушарий головного мозга в виде снижения уровня функциональной активности и устойчивости коры, ирритация срединных структур. Задержка электрогенеза. Типичной пароксизмальной и/или эпилептиформной активности не определяется (рисунок 6).

В возрасте 4 лет 3 месяцев: отмечается выраженная положительная динамика – ребенок более усидчив, реагирует на интонацию. Стал более сосредоточенным, смотрит в лицо.

На ЭЭГ бодрствования и сна в возрасте 4 лет 3 месяцев определяются диффузные изменения биоэлектрической активности коры больших полушарий головного мозга регуляторного характера, указывающие на функциональную незрелость корково-

Рисунок 6. ЭЭГ ребенка Д.А. в возрасте 4 года.

Данная интернет-версия статьи была скачана с сайта http://www.epilepsia.su Не предназначено для использования в коммерческих целях. Информацию о репринтах можно получить в редакции. Тел: +74956495495; e-mail: info@irbis-1.ru
Copyright © 2011 Издательство ИРБИС

Рисунок 7. ЭЭГ ребенка Д.А. в возрасте 4 года 3 месяца.

подкорковых и межполушарных связей с признаками продолженной интермиттирующей эпилептиформной активности типа ДЭПД в левых центральных отведениях с тенденцией к вовлечению теменных областей коры больших полушарий головного мозга слева.

На ЭЭГ в возрасте 4 лет 5 месяцев в состоянии активного бодрствования регистрируются диффузные изменения биоэлектрической активности коры больших полушарий головного мозга. Типичной пароксизмальной или эпилептиформной активности не зарегистрировано (рисунок 8).

Выводы

Наше исследование показало, что:

1. Независимо от наличия или отсутствия органического поражения головного мозга у детей на фоне адекватно подобранной противоэпилептической терапии отмечается стойкое улучшение когнитивных функций;
2. ДЭПД носят транзиторный характер (в нашем исследовании они появлялись в среднем на 1-2 месяце наблюдений и редуцировались к 3-4 месяцу наблюдений, то есть через 2-3 месяца после появления);
3. Выявленные динамические изменения биоэлектрической активности головного мозга у детей с органическим поражением головного мозга и без такового в виде ДЭПД (доброкачественных эпилептиформных паттернов детства), по нашим данным, сопутствуют клиническому улучшению когнитивных функций;
4. Можно предположить, что ДЭПД в нашем исследовании не ухудшают когнитивные функции ребенка, однако являются предиктором восстановления наследственного нарушения созревания головного мозга («hereditary impairment of brain maturation»);
5. Изменения на ЭЭГ в виде ДЭПД редуцировались на фоне введения в терапию топирамата.

Рисунок 8. ЭЭГ ребенка Д.А. в возрасте 4 года 5 месяцев.

Данная интернет-версия статьи была скачана с сайта http://www.epilepsia.su Не предназначено для использования в коммерческих целях. Информацию о репринтах можно получить в редакции. Тел: +74956495495; e-mail: info@irbis-1.ru
Copyright © 2011 Издательство ИРБИС

Литература:

1. Алиханов А.А. Методы нейровизуализации в диагностике эпилепсии у детей // В кн. под ред. А.С. Петрухин / Эпилептология детского возраста. — М.:Медицина, 2000. — С. 407—500.
2. Ермоленко Н.А, Ермаков А.Ю. Доброкачественные фокальные эпилепсии. Эпилепсия. 2010: 1
3. Карлов В.А. Эпилепсия. — М., 1990. — 336 с
4. Мухин К.Ю. Идиопатическая фокальная эпилепсия с псевдогенерализованными приступами — особая форма эпилепсии в детском возрасте // Рус. жур. дет. невр. — 2009. — Т. 4(2). — С. 3—19
5. Мухин К. Ю., Миронов М. Б., Боровиков К. С., Петрухин А. С. Фокальная эпилепсия детского возраста со структурными изменениями в мозге и доброкачественными эпилептиформными паттернами на ЭЭГ (ФЭДСИМ-ДЭПД) (предварительные результаты) // Русский журнал детской неврологии. – 2010. – Т. 5. – №1– С. 3-18.
6. Aldenkamp A, Arends J (2004) The relative influence of epilepticEEG discharges, short nonconvulsive seizures, and type ofepilepsy on cognitive function. Epilepsia 45:54–63
7. American Psychiatric Association (2000) Diagnostic and statistical manual of mental disorders, 4th edn. American PsychiatricAssociation, Washington
8. Arielle Crespel and Philippe Gelise Michelle Bureau and Pierre Genton. Atlas of electroencefalography, volume 2, The epilepsies EEG and epileptic syndromes; John Libbey eurotext, Paris 2006, P14-41
9. Dalla Bernardina B., Sgro V., Fejerman N. Epilepsy with centro-temporal spikes and related syndromes // In: J. Roger, M. Barbau, Ch. Dravet, P. Genton, C.A. Tassinari, P. Wolf (eds) Epileptic syndromes in infancy, Childhood and Adolescence (3rd Edn). — London: John Libbey, 2002. — P. 181–202.
10. Doose H., Baier W.K. Benign partial epilepsy and related conditions: Multifactorial pathogenesis with hereditary impairment of brain maturation // Eur. J. Pediat. — 1989. — V. 149. — P. 152–158.
11. Dreifuss F. Classification and recognition of seizures // Clin. Ther. — 1985. — V. 7. — N. 2. — P. 240—245.
12. Dulac O. (2003). Epileptic encephalopathies: a brief overview. J Clin Neurophysiol 20:393–7
13. Eeg-Olofson O. The genetics of benign childhood epilepsy with centrotemporal spikes / In: Berkovic S.F., Genton P., Picard F. (eds) Genetics of focal epilepsies: Clinical aspects and molecular biology. — John Libbey & company Ltd, 2000. — P. 35–41.
14. Engel J. Jr. A proposed diagnostic scheme for people with epileptic seizures and with epilepsy: Report of the ILAE Task Force on Classification and Terminology // Epilepsia. — 2001. — V. 42(6). — P. 796—803.
15. Fejerman N., Caraballo R.H. Definition of syndromes, seizure types and nosologic spectrum // In: Eds. N. Fejerman, R.H. Caraballo / Benign focal epilepsies in infancy, childhood and adolescence. — J.L., UK., 2007. — P. 3—13.
16. Holmes GL, Lenck-Santini PP (2006) Role of interictal epileptiform abnormalities in cognitive impairment. Epilepsy Behav 8:504–515
17. Lennox WG (1942) Brain injury, drugs, and environment ascauses of mental decay in epilepsy. Am J Psychiatr 99:174–180.
18. Lundberg S., Eeg-Olofsson O. Rolandic epilepsy: a challenge in terminology and classification // European Journal of Pediatric Neurology. — 2003. — № 7. — P. 239–241.
19. Neubauer B.A., Sephani U., Doose H. et al. The genetic of focal epilepsy and related conditions: multifactorial inheritance with a major gene effect // In: S.F. Bercovic, P. Genton, E. Hirsch and F. Picard (eds) Genetic of focal epilepsies: Clinical aspects and molecular biology. — John Libbey& Company Ltd, 1999. — P. 57–66.
20. Panayiotopoulos C.P., eds. The Epilepsies: Seizures Syndromes and Management (1st end). London Blandon Medikal Publishing, 2005. — P. 223–269, 416–429
21. Pavlou E, Gkampeta A. (2010) Learning disorders in children with epilepsy. Childs Nerv Syst. Online ed. Oct 18.
22. Roger J. , Bureau M, Dravet Ch, Genton P, Tassinari CA, Wolf P. Epileptic syndromes in infancy, childhood and adolescence; fourth edition with video sequences; John Libbey eurotext, Paris, 2005, P 203-225
23. Shewmon DA, Erwin RJ (1988) The effect of focal interictalspikes on perception and reaction time: I. General considerations. Electroencephalogr Clin Neurophysiol 69:319–337
24. Shields WD (2000) Catastrophic epilepsy in childhood. Epilepsia 41(Suppl. 2):S2–6.
25. Tassinari C.A., Rubboli G., Volpi L., Billard C., Bureau M. Electrical status epilepticus during slow sleep (ESES or CSWS) including acquired epileptic aphasia (Landau-Kleffner syndrome) / In: Roger J., Bureau M., Dravet C., Genton P., Tassinari C.A., Wolf P., eds. Epileptic syndromes in infancy, childhood and adolescence (3rd edn). — London: John Libbey & Company Ltd. — 2002. — P. 265–83.

SOME FEATURES OF PSYCHOLOGICAL FUNCTIONING IN CHILDREN WHILE BENIGN EPILEPTIFORM DISCHARGES OF CHILDHOOD ARE BEING FORMED

Zaitsev D.E.[1], Titov N.A.[1], Mironova E.S.[2]

[1] D.E. Zaitsev Neuropsychiatric Center (St. Petersburg, Russia)
[2] Harvard College, Harvard University (Cambridge, M.A., USA)

With the aim being evaluation of psychological functioning in children while benign epileptiform discharges of childhood are being formed (BEDC) (in the EEG results) a group of 13 children with organic brain lesions - neuroimaging verified and neuroimaging non-verified -has been formed. All of the patients were diagnosed with various focal epilepsies and showed different levels of cognitive deficits. All of the patients underwent electroencephalograph assessment with at least once-a-month frequency. Patients with verified diagnosis of benign epilepsy of childhood with central-temporal spikes were not included into the study. Upon EEG dynamic assessment administration all the children included in the study showed (which was no longer present at the time of control assessment in 1-2-3 months) transitory complexes in the form of benign epileptifom discharges of childhood (BEDC) which in its turn coincided with a clinical improvement of cognitive aspects in all children (attention, hyperactivity, speech) regardless of whether they had any brain organic lesion or not and severity thereof.

Key words: epilepsy, brain organic lesion, topiramate, BEDC, cognitive malfunction

Данная интернет-версия статьи была скачана с сайта http://www.epilepsia.su Не предназначено для использования в коммерческих целях. Информацию о репринтах можно получить в редакции. Тел: +74956495495; e-mail: info@irbis-1.ru
Copyright © 2011 Издательство ИРБИС