УДК 616.43:616.33/.342]-089.87-076.5(045) Оригинальная статья

МОРФОМЕТРИЧЕСКИЙ АНАЛИЗ НЕКОТОРЫХ КОМПОНЕНТОВ ДИФФУЗНОЙ ЭНДОКРИННОЙ СИСТЕМЫ ЭЗОФАГОГАСТРОДУОДЕНАЛЬНОЙ ЗОНЫ В РАЗЛИЧНЫЕ СРОКИ ПОСЛЕ ХОЛЕЦИСТЭКТОМИИ

Е.В. Граушкина *— ГОУ ВПО Саратовский ГМУ им. В.И. Разумовского Росздрава, ординатор кафедры терапии педиатрического и стоматологического факультетов;* ***И.В. Козлова*** *— ГОУ ВПО Саратовский ГМУ им. В.И. Разумовского Росздрава, заведующая кафедрой терапии педиатрического и стоматологического факультетов, профессор, доктор медицинских наук;* ***В.Э. Федоров*** *— ГОУ ВПО Саратовский ГМУ им. В.И. Разумовского Росздрава, профессор кафедры факультетской хирургии и онкологии, доктор медицинских наук.*

MORPHOMETRIC ANALYSIS OF DIFFUSE ENDOCRINE SYSTEM COMPONENTS IN ESOPHAGOGASTRODUODENAL ZONE IN DIFFERENT PERIODS AFTER CHOLECYSTECTOMY

E.V. Graushkina *— Saratov State Medical University, Department of Therapy of Pediatric and Stomatological Faculty, Postgraduate;* ***I.V. Kozlova*** *— Saratov State Medical University, Head of Department of Therapy of Pediatric and Stomatological Faculty, Professor, Doctor of Medical Science;* ***V.E. Fedorov*** *— Saratov State Medical University, Department of Faculty Surgery and Oncology, Professor, Doctor of Medical Science.*

Дата поступления — 25.03.09 г. Дата принятия в печать — 26.06.09 г.

Граушкина Е.В., Козлова И.В., Федоров В.Э. **Морфометрический анализ некоторых компонентов диффузной эндокринной системы эзофагогастродуоденальной зоны в различные сроки после холецистэктомии. Саратовский научно-медицинский журнал, 2009, том 5, № 3, с. 342–347.**

Цель — изучение морфо-функциональных особенностей пищевода, желудка, двенадцатиперстной кишки и роли клеток диффузной эндокринной системы в развитии патологии эзофагогастродуоденальной зоны на фоне отсутствия желчного пузыря. Обследованы 80 пациентов в различные сроки после холецистэктомии и 72 пациента с желчнокаменной болезнью. Всем проведено эндоскопическое, гистологическое и иммуногистохимическое обследование. С помощью наборов антител определяли количество эпителиоцитов двенадцатиперстной кишки, продуцирующих мотилин (EC_2), глюкагон (L), панкреатический полипептид (PP). У пациентов с отсутствием желчного пузыря с увеличением срока, прошедшего после холецистэктомии, достоверно чаще встречается эзофагит, атрофический и рефлюкс-гастрит, дуоденогастральный рефлюкс, нарастает атрофия и дисплазия слизистой желудка. Прогрессирует гипоплазия эпителиоцитов, продуцирующих мотилин, глюкагон, панкреатический полипептид. Развитие дуоденогастрального и гастроэзофагеального рефлюкса ассоциировано с гипоплазией эпителиоцитов, продуцирующих мотилин, эрозивных изменений — с гипоплазией L и PP клеток, атрофических изменений — с гипоплазией всех исследуемых типов клеток. Снижение количественной плотности гормон-продуцирующих эпителиоцитов способствует инициации и персистенции морфо-функциональных изменений эзофагогастродуоденальной зоны, что может служить дополнительным диагностическим и прогностическим критерием.

Ключевые слова: эзофагогастродуоденальная зона, мотилин, глюкагон, панкреатический полипептид, холецистэктомия.

Graushkina E.V., Kozlova I.V., Fedorov V.E. **Morphometric analysis of diffuse endocrine system's components in esophagogastroduodenal zone in different periods after cholecystectomy. Saratov Journal of Medical Scientific Research, 2009, vol. 5, № 3, p. 342–347.**

The examination of morphofunctional features of esophagus, stomach, and duodenum as well as the role of diffusive endocrine system's cells in development of esophagogastroduodenal zone in patients without gallbladder is the purpose of the study.

80 patients with various periods after cholecystectomy and 72 patients with cholelithiasis were examined. Endoscopic, histological and immuno-histochemical studies were carried out against all examined patients. The amount of epitheliocytes producing motilin (EC_2), glucagon (L), and pancreatic polypeptide (PP) in duodenum were determined using antibodies sets. Esophagitis, atrophic- and reflux-gastritis, duodenal reflux are positively rather frequently met, atrophy and dysplasia of gastric mucous membrane increase in patients without gallbladder during the time after cholecystectomy. Hypoplasia of epithelial cells producing motilin, glucagon and pancreatic polipetide progresses. The development of duodenal and gastroesophagial reflux is associated with hypoplasia of epithelicytes producing motilin; the development of erosive changes is connected with hypoplasia of L and PP cells; the development of atrophic changes is closely related with hypoplasia of all studied cell types. The decrease of hormone producing epythelicytes promotes initiation and persistence of morphofunctional changes in esophagogastricduodenal zone. And this in turn can serve as additional diagnostic and prognostic criterion.

Keywords: esophagogastroduodenal zone, motilin, glucagon, pancreatic polypeptide, cholecystectomy.

Введение. Одной из значимых проблем гастроэнтерологии является желчнокаменная болезнь (ЖКБ). Это обусловлено широкой распространенностью заболевания, неуклонным ростом численности больных, в том числе лиц трудоспособного возраста, высокой частотой осложнений [1,2]. Несмотря на современные консервативные методы, основным методом лечения ЖКБ, особенно при обострении хронического калькулезного холецистита, остается холецистэктомия [2]. Однако оперативное удаление желчного пузыря не избавляет больных от обменных нарушений, в том числе от печеночно-клеточной дисхолии. Многочисленные источники литературы свидетельствуют о том, что от 5 до 40 % пациентов в ближайшие и отдаленные сроки после операции испытывают боли в верхних отделах живота и диспепсические расстройства [2,3,4].

Выпадение физиологической роли желчного пузыря сопровождается нарушением пассажа желчи в кишечник и расстройством пищеварения. Изменение химического состава желчи и хаотическое ее поступление в двенадцатиперстную кишку нарушают переваривание и всасывание веществ липидной природы, уменьшают бактерицидность дуоденального содержимого, что приводит к микробному обсе-

Ответственный автор — **Граушкина Елена**
410002, г. Саратов, пл.Орджоникидзе, 6А, кв.44,
тел 89172173538. E-mail: graushkinaev@gmail.com

менению двенадцатиперстной кишки. Под влиянием микрофлоры желчные кислоты подвергаются преждевременной деконъюгации, что сопровождается повреждением слизистой оболочки двенадцатиперстной, тонкой и толстой кишки с развитием дуоденита, рефлюкс-гастрита, энтерита и колита. Дуоденит сопровождается дуоденальной дискинезией, дуоденальной гипертензией с развитием дуоденогастральных рефлюксов и забросом содержимого в общий желчный протоки и проток поджелудочной железы. В результате формируются дискинезии сфинктера печеночно-поджелудочной ампулы, желчного и панкреатического потоков (сфинктера Одди), а деконъюгированные желчные кислоты обусловливают развитие диареи [4].

По данным А.А. Ильченко (1998), А.А. Графова (2006), заболевания пищевода, желудка, 12-перстной кишки диагностируют у 11,3-51,9% больных с ЖКБ и у 31-84,6% пациентов после холецистэктомии. При этом структурно-функциональные особенности эзофагогастродуоденальной зоны у лиц с отсутствием желчного пузыря освещены в литературе недостаточно полно, нет данных о соответствии клинических проявлений эндоскопическим и гистологическим признакам патологии. Отсутствуют сведения о связи клинико-морфологических изменений со сроками, прошедшими после операции.

В настоящее время широко обсуждается роль биогенных аминов и пептидов, вырабатываемых эндокринными клетками желудочно-кишечного тракта, в развитии патологии эзофагогастродуоденальной зоны [5]. Сведения о взаимосвязи количественной плотности эпителиоцитов 12-перстной кишки, продуцирующих мотилин, глюкагон, панкреатический полипептид, с клинико-морфологическими особенностями эзофагогастродуоденальной зоны на фоне отсутствия желчного пузыря освещены недостаточно полно. Противоречивы данные об участии указанных гормонов в возникновении морфо-функциональных изменений, что составляет актуальность изучения данной проблемы.

Целью проводимой работы является выявление клинических, структурно-функциональных особенностей эзофагогастродуоденальной зоны на фоне отсутствия желчного пузыря, а также влияния морфометрических показателей эпителиоцитов, продуцирующих мотилин, панкреатический полипептид, глюкагон на развитие данной патологии.

Методы. Проведено обследование 80 пациентов с отсутствием желчного пузыря в возрасте от 35 до 70 лет (средний возраст 52±3,1 года), из них 57 женщин и 23 мужчин. По срокам, прошедшим после холецистэктомии, пациенты основной группы были разделены на 2 подгруппы: 1 — лица, перенесшие холецистэктомию в сроки от года до трех лет (38 пациентов), 2 — лица, перенесшие операцию более 3 лет назад (42 пациента). Группу сравнения составили 72 пациента с ЖКБ в стадии умеренного обострения хронического калькулезного холецистита в возрасте от 30 до 68 лет (средний возраст 49±4,1 лет), из них женщин — 54, мужчин — 18. Соотношение женщин и мужчин в исследуемых группах примерно 3:1, что соответствует литературным данным [1]. В контрольную группу вошли 50 практически здоровых лиц, в возрасте от 28 до 45 лет, средний возраст 37±2,3 года. Критериями исключения пациентов из исследования служили: сроки проведения холецистэктомии менее 1 года, органические причины постхолецистэктомических расстройств, возраст старше 70 лет, острая хирургическая патология, тяжелые соматические заболевания, опухоли любой локализации, отказ больного от обследования.

Помимо стандартной клинико-лабораторной диагностики, всем была проведена фиброгастродуоденоскопия (ФГДС) с прицельной биопсией слизистой оболочки нижней трети пищевода, антрального отдела желудка, луковицы двенадцатиперстной кишки в области фатерова сосочка. Эндоскопически оценивались такие признаки патологии, как отек, гиперемия, атрофия слизистой, эрозии, язвы, наличие рефлюксов. Взятие материала для биопсии осуществлялось как при наличии изменений слизистой оболочки, так и при отсутствии таковых.

Для гистологического исследования была использована общепринятая методика с окраской гематоксилин-эозином. H. pylori выявляли гистобактериоскопическим методом и быстрым уреазным тестом (CLO-тест). Для идентификации клеток диффузной эндокринной системы применяли иммуногистохимический метод. Исследования проводились в лаборатории экспериментальной патологии Медицинского радиологического научного центра РАМН при консультации заведующего лабораторией доктора медицинских наук профессора И.М. Кветного.

С целью верификации иммунопозитивных эпителиоцитов использовали наборы моноклональных мышиных антител к мотилину (Sigma, St. Louis, USA, титр 1:250), поликлональных кроличьих антител к глюкагону (Novocastra, Великобитания, титр 1:200) и к панкреатическому полипептиду (MP Biomedicals, USA, титр 1:200). Визуализацию проводили с применением комплекса авидина с биотинилированной пероксидазой и последующим проявлением пероксидазы хрена диаминобензидином. Клетки, давшие положительную иммуногистохимическую реакцию, окрашивались в коричневый цвет. Подсчет количества клеток проводился с помощью компьютерного анализа микроскопических изображений Nikon. Показатели пересчитывали на 1 мм^2 слизистой оболочки луковицы двенадцатиперстной кишки. Статистическая обработка включала определение критерия достоверности Стьюдента и Манн-Уитни, оценку между параметрами корреляционных связей.

Результаты. При клиническом обследовании у части пациентов с отсутствием ЖП (42,5%) не было выявлено жалоб и симптомов со стороны верхних отделов желудочно-кишечного тракта. У большей части (57,5%) был выявлен абдоминальный болевой синдром разной степени выраженности и синдром желудочной диспепсии. Из них 32% пациентов относились к группе пациентов, перенесших холецистэктомию более 3 лет назад. Преобладающими были жалобы на опоясывающие боли в верхних отделах живота (53%), реже на боли в правом подреберье (27,4%) и в эпигастрии (20,2%). Среди диспепсических расстройств наблюдались следующие: отрыжка (65%), тошнота (37,5%), горечь во рту (27,5%), метеоризм (42,5%), рвота (6,3%). В 42,5% пациентов беспокоила изжога. Пациентов с ЖКБ в 67,3% беспокоили схваткообразные боли в правом подреберье, в 50,2% — опоясывающие боли, в 33,3% — эпигастральные боли. Отрыжку отмечали 57% пациентов, изжогу — 37,5%; горечь во рту — 40,3%, тошноту — 36,3%, метеоризм — 26,4%, рвоту — 2,8%. Таким образом, диспепсические расстройства в виде отрыжки, изжоги, метеоризма несколько чаще встречались у лиц с отсутствием желчного пузыря, особенно в поздние

сроки после холецистэктомии, однако различия между показателями были недостоверны (p>0,05).

При эндоскопическом обследовании поражение эзофагогастродуоденальной зоны было выявлено у 99,5% пациентов с отсутствием желчного пузыря и диспепсическими расстройствами, у 82% пациентов без клинических проявлений заболевания, у 81,2% пациентов с умеренным обострением хронического калькулезного холецистита.

Катаральный эзофагит был выявлен у 10% пациентов с отсутствием желчного пузыря, и у 8,2% с ЖКБ. Изменения слизистой оболочки желудка преимущественно наблюдались в антральном отделе (47%) в обеих группах. Для I группы наиболее характерной была картина смешанного гастрита (52%), реже встречался очаговый атрофический (12%), рефлюкс-гастрит (9%), диффузный атрофический (9%), и поверхностный гастрит (18%). Во II группе смешанный гастрит был обнаружен у 57% пациентов, рефлюкс-гастрит у 6%, очаговый атрофический гастрит у 21%, диффузный атрофический — у 4% (p<0,05), поверхностный — у 12% (p>0,05). Хронические эрозии встречались чаще у пациентов с отсутствием желчного пузыря — у 7%, чем при ЖКБ — у 4% (p<0,05). Частота встречаемости острых эрозий была сходной в обеих группах (4% и 3% соответственно). Дуоденогастральный рефлюкс и хронический дуоденит значительно чаще обнаруживался у больных с отсутствием желчного пузыря (45 и 23%), чем при ЖКБ (25 и 10%), p<0,05.

Таким образом, после холецистэктомии достоверно увеличивается частота встречаемости катарального эзофагита, диффузного атрофического и рефлюкс-гастрита, хронических эрозий желудка, дуоденогастрального рефлюкса. Эндоскопические проявления патологии эзофагогастродуоденальной зоны в зависимости от срока давности холецистэктомии представлены в табл. 1. По полученным данным, в сроки более 3 лет после операции указанные структурно-функциональные изменения встречаются несколько чаще, чем в сроки от 1 до 3 лет.

При морфологическом исследовании биоптатов слизистой пищевода признаки хронического эзофагита в виде умеренно выраженной лимфоцитарной инфильтрации определялись у 10% лиц с отсутствием желчного пузыря и у 9% с ЖКБ. Гастрит с распространенной атрофией желез встречался на фоне отсутствия желчного пузыря у 11%, реже у лиц с ЖКБ — 7%; гастрит с частичной атрофией желез — 33% и 25% соответственно. Гастрит с поражением желез без атрофии примерно с одинаковой частотой был выявлен у пациентов после холецистэктомии (19%) и при ЖКБ (17%). Регенераторная гиперплазия покровного эпителия, характерная для рефлюкс-гастрита, обнаруживалась у 7,5% пациентов основной группы и у 5% в группе сравнения. Появление дисплазии и метаплазии эпителия слизистой оболочки желудка более характерно было для пациентов с отсутствием желчного пузыря (22,5%) по сравнению с пациентами группы сравнения (16%). Субатрофический дуоденит достоверно чаще (p<0,05) встречался у лиц с отсутствием желчного пузыря (47%), чем при ЖКБ (25%). Обсемененность H.pylori слизистой оболочки антрального отдела желудка была достоверно ниже (p<0,05) в I группе (уреазный тест отрицателен в 65% случаев, H.pylori определялись в кокковой форме — в 20%) по сравнению с ЖКБ — 50% и 35% соответственно. Полученные данные соответствуют опубликованным сведениям, свидетельствующим об ингибирующем влиянии желчных кислот на H.pylori [3]. Морфологическая картина изменений слизистой оболочки эзофагогастродуоденальной зоны у пациентов в различные сроки после холецистэктомии представлена в табл. 2.

Как видно из таблицы, на фоне отсутствия желчного пузыря с увеличением срока, прошедшего после операции, нарастают явления атрофии слизистой оболочки желудка и 12-перстной кишки и дисплазии I-II степени желудочного эпителия.

Результаты иммуногистохимического исследования представлены в табл. 3, на рис. 1, микрофото — на рис. 2 и 3.

Установлено, что у лиц с отсутствием желчного пузыря, в сроки от 1 до 3 лет после операции статистически значимо снижается количественная плотность эпителиоцитов, продуцирующих мотилин

Таблица 1

Эндоскопические признаки патологии эзофагогастродуоденальной зоны в различные сроки после холецистэктомии

Признак	Пациенты с отсутствием желчного пузыря, 1-3 года после операции, n=38 (%)	Пациенты с отсутствием желчного пузыря, более 3 лет после операции, n=42 (%)
Эзофагит:		
-катаральный	3 (7,8)*	5 (11,9)*
-эрозивный	0	0
Гастрит:		
-смешанный	24 (63)*	20 (47,6)*
- поверхностный	9 (23,6)	5 (12)
-очаговый атрофический	3 (8)	5 (12)
-диффузный атрофический	3 (8)*	4 (9,5)*
-рефлюкс-гастрит	3 (8)*	4 (9,5)*
Эрозии:		
-острые	2 (5,3)*	1 (2,4)
-хронические	2 (5,3)	4 (9,5)*
Дуоденит	7 (18)	11 (26)
Дуодено-гастральный рефлюкс	13 (34)*	25 (59,5)*

*- показатели имеют достоверные различия (p<0,05)

Таблица 2

Морфологические особенности слизистой оболочки эзофагогастродуоденальной зоны у лиц с отсутствием желчного пузыря

Признак	Пациенты с отсутствием желчного пузыря, 1-3 года после операции, n=38 (%)	Пациенты с отсутствием желчного пузыря, более 3 лет после операции, n=42(%)
Хронический эзофагит	3 (7,8)*	5 (11,9%)*
Гастрит с поражением желез без атрофии	9 (23,7)	6 (14,2)
-с частичной атрофией	10 (26,3)*	16 (38)*
- с полной атрофией желез	4 (10,5)*	6 (15,7)*
Регенераторная гиперплазия покровного эпителия	3 (7,8)	3 (7)
Эрозии и язвы:		
-острые	2 (5,3)	1 (2,4)
-хронические	2 (5,3)*	4 (9,5)*
субатрофический дуоденит	13 (34,2)*	24 (57)*
Дисплазия		
I-II степени	5 (13,2)*	8 (19)*
III-IV степени	1 (2,6)	1 (2,4)
Тонкокишечная метаплазия	1 (2,6)	1 (2,4)
Наличие H.pylori	3 (7,9)	3 (7,1)

*- показатели имеют достоверные различия (p<0,05)

Таблица 3

Морфометрические характеристики эпителиоцитов двенадцатиперстной кишки, продуцирующих мотилин, глюкагон, панкреатический полипептид у пациентов с отсутствием желчного пузыря

Группы	EC_2-клетки (мотилин)	PP-клетки (панкреатический полипептид)	L-клетки (глюкагон)
Практически здоровые лица	12,7±1,0	8,5±0,7	9,7±0,8
Пациенты с хроническим калькулезным холециститом	6,5±0,7*	10,2±1,0	5,3±0,5*
Пациенты с отсутствием желчного пузыря, 1-3 года после операции	3,3±0,7* P_1<0,05	7,8±0,9 P_1>0,05	2,0±0,4* P_1<0,05
Пациенты с отсутствием желчного пузыря, более 3 лет после операции	1,9±0,3* $P_{1,2}$<0,05	4,5±0,6* $P_{1,2}$<0,05	1,5±0,3* P_1<0,05 $P_{2>}$0,05

Расчеты проведены на 1 мм^2 слизистой оболочки луковицы 12-перстной кишки.
*- показатели имеют достоверные различия (p<0,05);
P_1- различие показателей со значениями в группе с ЖКБ;
P_2- различие показателей со значениями в группе с отсутствием желчного пузыря, 1-3 года после операции

и глюкагон. В сроки более 3 лет после операции определяется прогрессирование гипоплазии исследуемых эпителиоцитов. Для пациентов с ЖКБ характерно уменьшение количества эндокринных клеток, продуцирующих мотилин и глюкагон (p<0,05), и гиперплазия клеток, продуцирующих панкреатический полипептид (p>0,05). Таким образом, с увеличением срока жизни пациентов без желчного пузыря достоверно уменьшается количественная плотность гормон-продуцирующих клеток.

В ходе статистической обработки результатов получены данные об обратной корреляционной связи средней силы между количественной плотностью EC_2-клеток, продуцирующих мотилин, и наличием эзофагита (r=-0,674), дуоденогастрального рефлюкса (r=-0,578), слабой корреляции с эрозивно-язвенными изменениями слизистой оболочки желудка (r=-0,294). Между плотностью L-клеток (энтероглюкагон) и PP-клеток (панкреатический полипептид) и наличием эрозивно-язвенных дефектов выявлена корреляционная связь (r_1=-0,457 и r_2=-0,710 соответственно), с дуоденогастральным рефлюксом — r_1=-235, r_2=-0,301. Корреляция между атрофическими изменениями слизистой и количественной плотностью эпителиоцитов, иммунопозитивных к мотилину, глюкагону, панкреатическому полипептиду была сходной и составила r_1=-0,520, r_2=-0,497, r_3=-0,511.

Обсуждение. Результаты проведенного исследования позволили более полно представить картину изменений эзофагогастродуоденальной зоны в различные сроки после холецистэктомии, а также высказать гипотезы о роли эпителиоцитов диффузной эндокринной системы в развитии патологии.

Выявлено, что отсутствие клинической симптоматики у лиц без желчного пузыря не равнозначно отсутствию морфо-функциональных изменений со стороны органов желудочно-кишечного тракта. У значительной части обследованных (42,5%) патология эзофагогастродуоденальной зоны имеет бессимптомное течение, что затрудняет своевременное выявление и динамическое наблюдение за этой когортой пациентов. Эндоскопическое обследование показало, что у пациентов с отсутствием желчного пузыря достоверно чаще, чем у лиц, страдающих

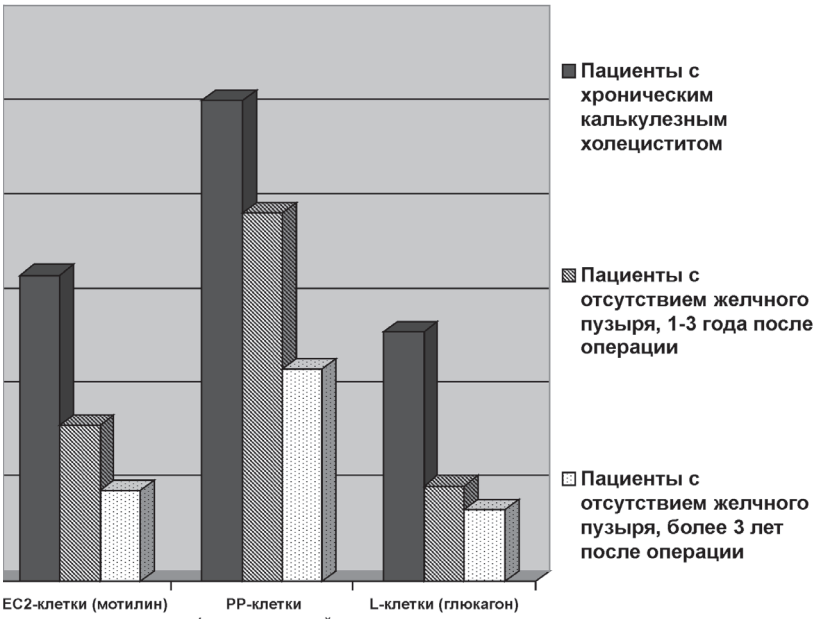

Рис.1. Количественная плотность эпителиоцитов, имумунопозитивных к мотилину, глюкагону, панкреатическому полипептиду у пациентов с желчекаменной болезнью и у лиц с отсутствием желчного пузыря в различные сроки после холецистэктомии

желчнокаменной болезнью, встречается дуоденогастральный рефлюкс, диффузный атрофический гастрит, эрозивные изменения слизистой оболочки желудка. С увеличением срока, прошедшего после операции, сохраняются и даже нарастают диспепсический и болевой синдромы, прогрессируют структурно-функциональные изменения эзофагогастродуоденальной зоны, усугубляются морфологические изменения слизистой оболочки желудка и двенадцатиперстной кишки в виде атрофии желез и дисплазии I-II степени. Обсемененность слизистой оболочки желудка H.pylori после холецистэктомии снижается, что ассоциировано с увеличением частоты дуоденогастрального рефлюкса и агрессивным действием желчных кислот на бактерии.

Исходя из результатов морфометрического анализа, можно полагать, что одним из дополнительных механизмов развития дуоденогастрального и гастроэзофагеального рефлюкса на фоне отсутствии желчного пузыря является гипоплазия эпителиоцитов, продуцирующих мотилин. Эрозивные изменения ассоциированы с уменьшением количественной плотности эпителиоцитов, продуцирующих панкреатический полипептид и глюкагон, атрофические изменения — с гипоплазией EC_2, L, PP — клеток. Это можно объяснить и позиций физиологического действия исследуемых веществ. Известно, что мотилин увеличивает тонус нижнего пищеводного сфинктера, ускоряет опорожнение желудка, повышает секрецию соляной кислоты [5,6,7]. Дефицит мотилина сопровождается снижением тонуса нижнего пищеводного сфинктера, нарушением эвакуаторной функции желудка, уменьшением секреции соляной кислоты, что может приводить к появлению моторно-тонических нарушений (дуоденогастрального и гастроэзофагеального рефлюксов), эрозивно-язвенных и атрофических изменений слизистой оболочки гастродуоденальной зоны. Энтероглюкагон тормозит моторику желудочно-кишечного тракта, уменьшает амплитуду сокращений дистального отдела пищевода, угнетает

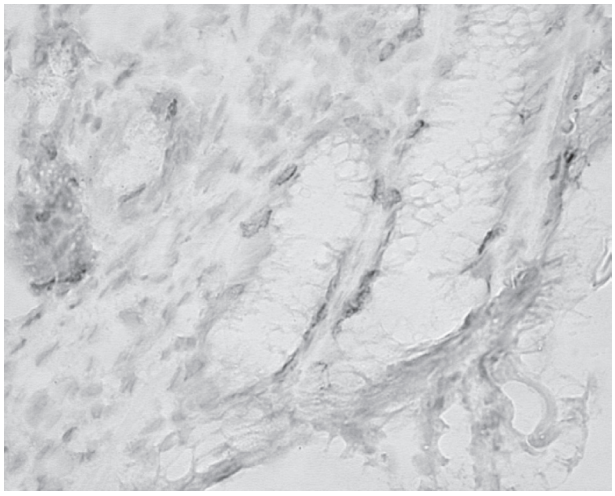

Рис 2. Дуоденобиоптат больной П.,63 лет. Диагноз: Отсутствие желчного пузыря. Хронический дуоденит. Гипоплазия мотилин-иммунореактивных клеток в луковице двенадцатиперстной кишки. Иммуногистохимический метод. х 400

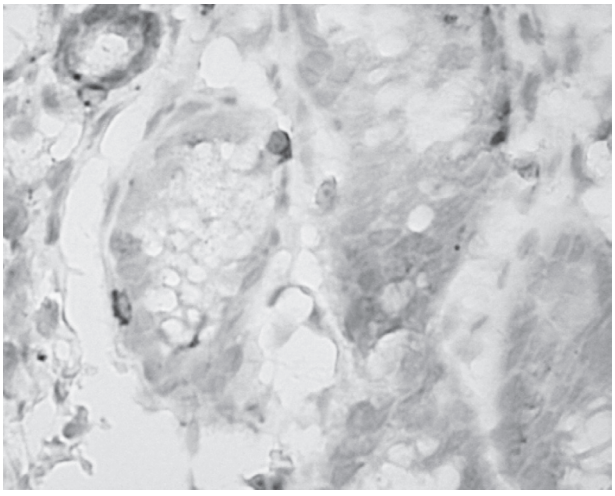

Рис 3. Дуоденобиоптат больной М., 56 лет. Диагноз: Отсутствие желчного пузыря. Хронический дуоденит. Единичные глюкагон-иммунореактивные клетки в слизистой оболочке луковицы двенадцатиперстной кишки. Иммуногистохимический метод. х 600

желудочную секрецию [5,8,9]. При дефиците этого гормона усугубляется моторно-тоническая дисфункция, нарушается соотношение между факторами агрессии и защиты, что приводит, наряду с другими причинами, к развитию эрозивно-язвенных изменений слизистой оболочки желудка. Одной из основных функций панкреатического полипептида является регуляция продукции слизи бокаловидными клетками [5,7]. Снижение количественной плотности PP-клеток вызывает уменьшение защитного барьера слизистой оболочки, что связано с риском возникновения эрозий и язв.

С другой стороны, в результате постоянного и длительного повреждения слизистой оболочки 12-перстной кишки деконъюгированными желчными кислотами на фоне отсутствия желчного пузыря снижается количественная плотность компонентов диффузной эндокринной системы, продуцирующих мотилин, панкреатический полипептид, глюкагон. Замыкается порочный круг: снижение морфометрических показателей эпителиоцитов способствует усугублению патологических изменений слизистой оболочки эзофагогастродуоденальной зоны и моторно-тонических нарушений.

Заключение. С увеличением срока давности, прошедшего после холецистэктомии, отмечается прогрессирование морфо-функциональных расстройств пищевода, желудка, двенадцатиперстной кишки. Прослеживается четкая взаимосвязь между патологическими изменениями слизистой оболочки и количественной плотностью клеток диффузной эндокринной системы, продуцирующих мотилин, глюкагон, панкреатический полипептид. Снижение морфометрических показателей эпителиоцитов инициирует развитие и способствует прогрессированию структурно-функциональных изменений эзофагогастродуоденальной зоны. Полученные данные могут использоваться в качестве дополнительных критериев диагностики и прогнозирования течения патологии.

Библиографический список

1. Гастроэзофагеальная рефлюксная болезнь в практике клинициста / М.А. Осадчук, С.Ф. Усик, А.Г. Чиж, Т.Е. Липатова. – Саратов: СГМУ, 2004. — С. 67-71.
2. Ильченко, А.А. Желчнокаменная болезнь / А.А. Ильченко // Лечащий врач. — 2004. №4. — С. 27-32.
3. Ильченко, А.А. Постхолецистэктомический синдром: клинические аспекты проблемы / А.А. Ильченко // Consilium medicum. Приложение гастроэнтерология. — 2006. — №2. — С. 49-53.
4. Лопатина, Е.Ю. Роль Helicobacter pylori инфекции в формировании диспепсических расстройств у больных желчнокаменной болезнью до и после лапароскопической холецистэктомии: Автореф. дис. … канд. мед. наук / Е.Ю. Лопатина, ГОУ ВПО РГМУ. — М., 2007. — С. 2-24.
5. Маев, И.В. Коррекция проявлений холестаза у больных с калькулезным холециститом, перенесшим холецистэктомию / И.В. Маев, Е.С. Вьючнова, Е.Г. Лебедева // Практикующий врач. — 2006. — №1. — С. 29-35.
6. Козлова, И.В. Некоторые механизмы развития дивертикулярной болезни кишечника / И.В. Козлова, Ю.Н. Мялина // Саратовский научно-медицинский журнал. — 2008. — №2. — С. 71-76.
7. Осадчук, М.А. Диффузная нейроэндокринная система: общебиологические и гастроэнтерологические аспекты / М.А. Осадчук, В.Ф. Киричук, И.М. Кветной. — Саратов: СГМУ, 1996. — С. 82-89.
8. Пальцев, М.А. Руководство по нейроиммуноэндокринологии / М.А. Пальцев, И.М. Кветной — М.: Медицина,2006. — С. 304-311.
9. Постхолецистэктомический синдром: диагностика и лечение / П.Я. Григорьев, Э.П. Яковенко, Н.А. Агафонова и др. // Лечащий врач. — 2004. — №4. — С. 34-38.
10. Ткаченко, Е.В. Клиническое значение гастроинтестинальных гормонов // Эксперимент. и клин. гастроэнтерол. — 2004. — №5. — С. 111-116.
11. Blalock, J.E. (ed). Neuroimmunoendocrinology. Chemical immunology. — Basel: Karger, 1997. — 632 p.
12. Conlon, J. M. The evolution of neuroendocrine pepties / J. M. Conlon, D. Larhammar // Gen. Corp. Endocrinol. — 2005. — Vol. 142. — P. 53 — 59.

УДК 616.329/.342-02:616.36-004.4:616-092.18:612.015.36]-07-092 (045) Оригинальная статья

КЛИНИКО-ДИАГНОСТИЧЕСКОЕ ЗНАЧЕНИЕ ПОКАЗАТЕЛЕЙ АПОПТОЗА И ПРОЛИФЕРАЦИИ ЭЗОФАГОГАСТРОДУОДЕНАЛЬНОЙ ЗОНЫ ПРИ АЛКОГОЛЬНОЙ БОЛЕЗНИ ПЕЧЕНИ

М.А. Сущенко — *ГОУ ВПО Саратовский ГМУ им. В.И. Разумовского Росздрава, ординатор кафедры терапии педиатрического и стоматологического факультетов;* ***И.В. Козлова*** *— ГОУ ВПО Саратовский ГМУ им. В.И. Разумовского Росздрава, заведующая кафедрой терапии педиатрического и стоматологического факультетов, профессор, доктор медицинских наук.*

CLINICAL DIAGNOSTIC SIGNIFICANCE OF APOPTOSIS AND ESOPHAGOGASTRODUODENAL ZONES PROLIFERATION INDICES IN ALCOHOL-INDUCED LIVER DISEASE

M.A. Sushchenko *— post-graduate, Therapy chair of Pediatric and Stomatological department of Saratov State Medical University;* ***I.V. Kozlova*** *— full professor, Doctor of Medicine, head of Therapy chair of Pediatric and Stomatological department of Saratov State Medical University.*

Дата поступления — 30.04.09 г. Дата принятия в печать — 26.06.09 г.

Сущенко М.А., Козлова И.В. **Клинико-диагностическое значение показателей апоптоза и пролиферации эзофагогастродуоденальной зоны при алкогольной болезни печени. Саратовский научно-медицинский журнал, 2009, том 5, № 3, с. 347–352.**

Цель исследования — изучение клинико-морфологических особенностей патологии пищевода, желудка, двенадцатиперстной кишки и роли показателей апоптоза и пролиферации в развитии патологии эзофагогастродуоденальной зоны при алкогольной болезни печени. Обследованы 42 пациента с алкогольным гепатитом и 44 пациента с циррозом печени. Всем проведено эндоскопическое, гистологическое и иммуногистохимическое обследование. С помощью наборов антител изучали пролиферативную активность эпителиоцитов желудка. У пациентов при трансформации хронического алкогольного гепатита в цирроз печени нарастают атрофические изменения слизистой оболочки желудка, на фоне которых отмечаются хронические эрозии или пептические язвы без перифокального воспаления. Активируются процессы пролиферации и апоптоза, что в полной мере определяет морфологические изменения гастродуоденальной зоны.