УДК [616.248-053.2:611.12:612.17](470.1/.2)

МОРФОФУНКЦИОНАЛЬНЫЕ ХАРАКТЕРИСТИКИ ПРАВЫХ ОТДЕЛОВ СЕРДЦА У ДЕТЕЙ – ЖИТЕЛЕЙ СЕВЕРА С БРОНХИАЛЬНОЙ АСТМОЙ*

© 2008 г. [1]**И. В. Фишман**, [2]**М. Е. Мороцкая**, [1, 3]**И. М. Рощевская**

[1]Лаборатория сравнительной кардиологии Коми НЦ УрО РАН,

[2]Перинатальный центр Министерства здравоохранения Республики Коми,

[3]Коми научный медицинский центр СЗО РАМН, г. Сыктывкар

В последние годы во всем мире наблюдается рост заболеваемости бронхиальной астмой. Бронхиальная астма характеризуется бронхообструкцией, приводящей к возникновению легочной гипертензии. Проведено эхокардиодопплерографическое обследование детей 5–8 лет с бронхиальной астмой в период ремиссии, постоянно проживающих в г. Сыктывкаре. Показано достоверное ($p < 0,05$) увеличение толщины свободной стенки правого желудочка и систолического давления в легочной артерии у больных детей по сравнению со здоровыми того же возраста. У 70 % детей с астмой выявили достоверно ($p < 0,05$) повышенное давление в легочной артерии, у 30 % – нормотензию. Таким образом, выявлены начальные проявления систолической и диастолической дисфункции правого желудочка сердца у детей с астмой и повышенным систолическим давлением в легочной артерии.

Ключевые слова: бронхиальная астма, правый желудочек сердца, легочная артерия, эходопплеркардиография, легочная гипертензия.

В Республике Коми у детей отмечается рост заболеваемости бронхиальной астмой. По данным «Основных показателей педиатрической службы Республики Коми за 2000—2006 гг.», в 2003 году распространенность бронхиальной астмы составила 14,3, в 2006-м — 15,8 на 1 000 человек. В России заболеваемость детей бронхиальной астмой в среднем составляет 9,7 на 1 000 человек [16].

Люди, постоянно проживающие на Севере европейской части России, находятся в неблагоприятных природно-климатических условиях, у них формируется комплекс адаптационных изменений кардиореспираторной системы, отмечается повышение систолического давления в легочной артерии (выше 30 мм рт. ст.), напряжение системы кондиционирования в дыхательных путях [1, 8].

У детей в возрасте 5—8 лет происходит интенсивный рост и созревание структур организма на фоне функциональной незрелости систем органов и несовершенства нейрогуморальной регуляции. Неблагоприятные факторы внешней среды способствуют развитию у людей гиперреактивности бронхов и возникновению обструкции [8].

Бронхиальная астма — хроническое заболевание легких, сопровождающееся распространенной, но вариабельной обструкцией бронхиального дерева (GINA). У пациентов с бронхообструкцией в гиповентилируемых участках легких возникает гипоксическая вазоконстрикция, которая приводит к повышению сопротивления в легочных сосудах и давления в легочной ткани [8]. Гипертонус легочных сосудов — главный фактор, определяющий возникновение легочной гипертензии. Повышение давления в легочной артерии приводит к систолической перегрузке и нарушению диастолической функции правого желудочка, отмечается гипердинамический тип реакции миокарда левого желудочка [2, 15].

По мнению одних авторов [6], гипертензия в малом круге кровообращения у больных с бронхиальной астмой наблюдается только в период приступа и имеет транзиторный характер. По мнению других [7], у 65 % детей с бронхиальной астмой систолическое давление в легочной артерии повышено и в период ремиссии.

Эхокардиографические исследования позволяют выявить морфофункциональные изменения правых отделов сердца у детей с хроническими легочными заболеваниями на ранних стадиях развития болезни.

Целью работы явилось исследование морфофункциональных характеристик правых отделов сердца у постоянно проживающих на Севере детей дошкольного и младшего школьного возраста, страдающих бронхиальной астмой средней степени тяжести.

*Работа выполнена при поддержке научной школы академика М. П. Рощевского НШ-2452.2008.4.

Методы исследования

Эхокардиографическое обследование детей проводили с помощью аппарата Idea AV-4 (ESAOT, Италия) в М-, В-, допплер-режимах по общепринятой методике [3, 17]. Обследовали 27 человек (10 девочек, 17 мальчиков) с бронхиальной астмой средней степени тяжести и 9 здоровых детей (6 мальчиков, 3 девочки) в возрасте 5–8 лет, постоянно проживающих в г. Сыктывкаре. Стаж болезни детей бронхиальной астмой составил от 2 до 6 лет. Дети находились в состоянии клинической ремиссии и получали базисную терапию (ингаляционные кортикостероиды).

Измеряли правые отделы сердца в диастолу: диаметр правого желудочка во второй стандартной позиции и из апикального доступа; диаметр правого предсердия поперечный и вертикальный; диаметр легочной артерии, толщину свободной стенки правого желудочка.

Систолическую функцию оценивали по ударному и минутному объему правого желудочка.

Диастолическую функцию правого желудочка сердца определяли по максимальной скорости раннего диастолического наполнения желудочка (пик Е), максимальной скорости предсердной систолы (пик А), времени замедления раннего диастолического наполнения (ДТ пик Е), отношению скоростей диастолического наполнения и предсердной систолы (индекс Е/А), времени изометрического расслабления (ВИР), времени изометрического сокращения (ВИС), времени изгнания из правого желудочка (ЕТ), отношению времени изометрического расслабления желудочка ко времени его наполнения (индекс ВИР/ЕТ).

Рассчитывали Теи-индекс (показатель учитывает систолическую и диастолическую функции) по формуле: (ВИР + ВИС) / ЕТ [18].

Определяли время ускорения потока в легочной артерии (АсТ), форму пульмонального потока. Систолическое давление в легочной артерии рассчитывали по АсТ и ВИС в правом желудочке [5].

Статистическая обработка данных проведена с помощью профессионального математического пакета для статистической обработки данных Statistica 7.0. Данные в работе представлены как среднее значение ± стандартное отклонение ($x \pm \sigma_x$). Достоверность изменений определяли с помощью U-критерия Уилкоксона (Манна – Уитни) [11].

Результаты исследования

У детей с бронхиальной астмой толщина свободной стенки правого желудочка – (2,7 ± 0,4) мм и систолическое давление в легочной артерии – (42,5 ± 15,6) мм рт. ст. достоверно больше ($p < 0,05$) соответствующих показателей у здоровых детей того же возраста – (2,4 ± 0,4) мм и (30,4 ± 10,5) мм рт. ст. Не выявлено

Морфофункциональные характеристики правого желудочка сердца у здоровых детей и больных бронхиальной астмой

Показатель	Здоровые дети (n=9)	Дети с бронхиальной астмой	
		С нормальным давлением в легочной артерии (n=6)	С повышенным давлением в легочной артерии (n=21)
Толщина свободной стенки правого желудочка, мм	2,29±0,35	2,65±0,5	2,73±0,40*
Конечнодиастолический диаметр правого желудочка в стандартной позиции датчика, мм	18,7±1,7	18,3±2,8	19,2±2,1
Конечнодиастолический диаметр правого желудочка из апикального доступа, мм	28,7±2,5	29,4±1,6	28,7±3,3
Вертикальный размер правого предсердия, мм	27,0±3,0	27,4±0,6	27,4±2,5
Поперечный размер правого предсердия, мм	23,7±3,3	24,0±0,6	24,9±3,0
Ударный объем правого желудочка, мл	38,16±8,09	42,52±9,09	39,99±7,42
Минутный объем правого желудочка, л/м	3,11±0,58	3,44±0,72	3,40±0,89
ЧСС, уд./мин	83±13	82±17	85±13
Пик Е, м/с	70,56±9,18	66,20±8,95	67,91±9,60
Пик А, м/с	49,80±8,29	50,33±2,27	51,19±8,85
ДТ пик Е, с	0,15±0,06	0,18±0,08	0,19±0,07
Индекс Е/А, усл. ед.	1,4±0,30	1,4±0,25	1,3±0,20
ВИР, с	0,10±0,02	0,10±0,01	0,12±0,02*
ВИС, с	0,10±0,01	0,12±0,02	0,12±0,02
Время изгнания из правого желудочка, с	0,32±0,03	0,33±0,02	0,31±0,02
Индекс ВИР/ЕТ, усл. ед.	0,33±0,04	0,31±0,02	0,39±0,08*
Теи-индекс, усл. ед.	0,69±0,07	0,67±0,07	0,80±0,13*
Диаметр легочной артерии, мм	16,6±1,8	17,2±2,4	16,4±1,1
АсТ, м/с	0,13±0,03	0,12±0,02	0,10±0,03*
Систолическое давление в легочной артерии, мм рт. ст.	30,4±10,5	26,4±5,1	47,2±14,5*

Примечание. * – достоверность различий показателей у детей с бронхиальной астмой и здоровых при $p < 0,05$.

достоверных отличий размеров полостей правых отделов сердца, скоростных показателей потока крови в легочной артерии и трикуспидальном клапане у больных детей по сравнению со здоровыми.

Группу детей с бронхиальной астмой по величине систолического давления в легочной артерии мы разделили на две подгруппы. У 6 пациентов с бронхиальной астмой наблюдали нормотензию, систолическое давление составило (26,4 ± 5,1) мм рт. ст. Морфофункциональные характеристики правых отделов сердца у детей данной подгруппы не отличались от соответствующих показателей здоровых сверстников (таблица).

Во второй подгруппе (21 человек) зарегестрировано повышенное систолическое давление в легочной артерии – (47,2 ± 14,5) мм рт. ст., что достоверно ($p < 0,05$) выше, чем у здоровых и детей с астмой и нормотензией.

У детей с астмой и повышенным систолическим давлением в легочной артерии выявлены функциональные изменения правых отделов сердца: достоверное ($p < 0,05$) увеличение Теи-индекса, индекса ВИР/ЕТ, АсТ, ВИР. Достоверно ($p < 0,05$) увеличена толщина свободной стенки правого желудочка.

Легочная гипертензия характеризуется уменьшением времени изгнания из правого желудочка и ускорения потока в легочной артерии, изменением формы потока на легочной артерии. У 5 детей с астмой и повышенным давлением в легочной артерии время изгнания из правого желудочка составило (0,28 ± 0,01) с, тогда как в среднем в группе этот показатель – (0,31 ± 0,02) с. Время ускорения потока в легочной артерии у 7 детей также было меньше – (0,08 ± 0,01) м/с^2, чем в среднем в группе – (0,1 ± 0,03) м/с^2. Деформированная импульсная спектрограмма систолического потока зарегистрирована у 12 детей с астмой и повышенным давлением в легочной артерии (рис. 1).

Обсуждение

По данным ЭХО-кардиографии, толщина свободной стенки правого желудочка у детей 5–8 лет, постоянно проживающих в средней полосе России, составляет 2–4 мм [3, 11]. Гипертрофию правого желудочка у детей диагностируют при толщине стенки правого желудочка более 4–5 мм [13]. У всех обследованных нами детей, постоянно проживающих в г. Сыктывкаре, толщина свободной стенки правого желудочка находится в пределах нормы для данной возрастной группы, однако у детей с бронхиальной астмой обнаружено достоверное увеличение толщины свободной стенки правого желудочка по сравнению со здоровыми.

Для выявления признаков легочной гипертензии в эхокардиографии существуют качественные и количественные критерии. Качественные характеристики включают выявление пресистолического потока, оценку продолжительности регургитации через клапан легочной артерии, анализ формы пульмонального потока. У здоровых людей допплеровская импульсная спектрограмма имеет округлый вид симметричной

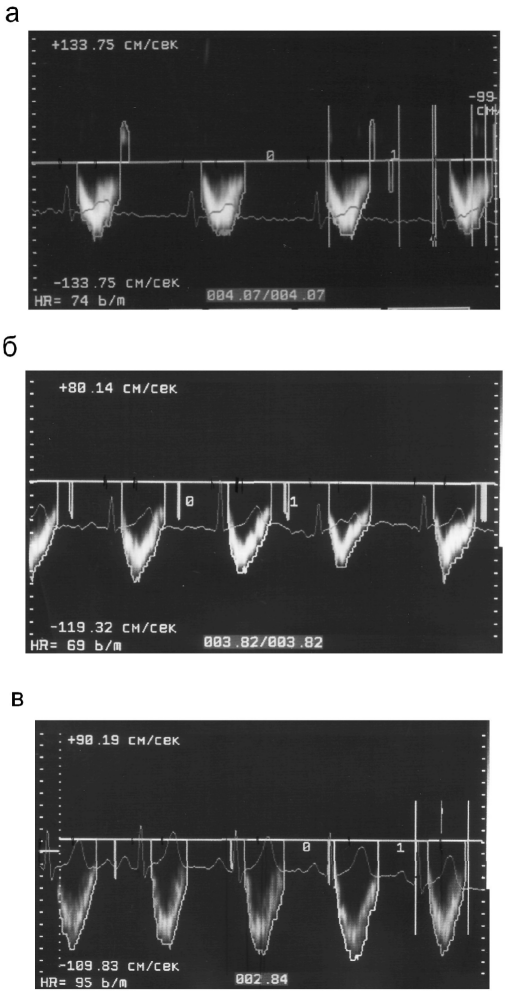

Рис. 1. Допплерограмма потока крови в легочной артерии у детей: а – пациент В., здоров; б – пациент К., бронхиальная астма, повышенное давление в легочной артерии; в – пациент Х., бронхиальная астма, нормальное давление в легочной артерии

огибающей кривой (рис. 1а, 2а). При легочной гипертензии изображение потока крови в легочной артерии напоминает букву «V» или «W» (рис. 2б, в, г) [6, 14]. В наших исследованиях у 49 % детей с повышенным давлением в легочной артерии допплерограмма потока крови в легочной артерии не отличалась от таковой у здоровых (см. рис. 2в). Асимметричная спектрограмма, свидетельствующая о функциональных изменениях правых отделов сердца была нами выявлена у 51 % детей с астмой и повышенным давлением в легочной артерии (см. рис. 1б).

Легочная гипертензия сопровождается уменьшением максимальной скорости раннего диастолического наполнения, времени замедления раннего диастолического наполнения, времени изгнания из правого желудочка, изменением индекса Е/А, увеличением времени изоволюметрического сокращения и расслабления правого желудочка, индекса ВИР/ЕТ, Теи-индекса [4, 18]. В наших исследованиях данные показатели у детей с астмой и нормотензией не отличались от таковых у здоровых. У больных детей с повышенным давлением в легочной артерии досто-

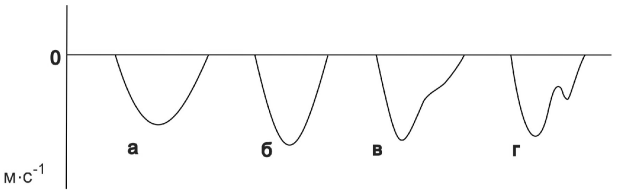

Рис. 2. Особенности формы систолического потока крови в стволе легочной артерии у детей (Воробьёв А. С., 1999): а – изображение при нормальном давлении в легочной артерии; б, в, г – изображения при легочной гипертензии

верно увеличены ВИР правого желудочка, АсТ, Теи- и ВИР/ЕТ-индексы. Следовательно, у детей с астмой и повышенным давлением в легочной артерии имеют место признаки систолической и диастолической дисфункции правого желудочка.

Нами у детей со среднетяжелой формой бронхиальной астмы, постоянно проживающих в условиях Севера, ультразвуковыми исследованиями установлено достоверное увеличение толщины свободной стенки правого желудочка, у 70 % обследованных зарегистрировано повышенное систолическое давление в легочной артерии. У детей Европейского Севера, в отличие от сверстников – жителей средней полосы России с более мягким и теплым климатом, существует напряженность функционирования кардиореспираторной системы [12]. В связи с тем, что хронические заболевания легких являются фактором риска развития патологии сердечно-сосудистой системы [16], дети со средней и тяжелой степенью бронхиальной астмы нуждаются в обязательном обследовании и наблюдении у кардиолога для выявления функциональных изменений в работе сердца.

Таким образом, у детей, больных бронхиальной астмой с повышенным систолическим давлением в легочной артерии, начальные функциональные изменения правого желудочка сердца выявлены в период клинической ремиссии.

Список литературы

1. *Авцын А. П.* Патология человека на Севере / А. П. Авцын, А. А. Жаворонков, А. Г. Марачев, А. П. Милованов. – М. : Медицина, 1985. – 217 с.

2. *Ануриев С. В.* Внутрисердечная гемодинамика у детей с бронхолегочной дисплазией и гипоплазией легких / С. В. Ануриев, Е. В. Даньшина // Бюллетень патофизиологии дыхания. – 2007. – № 24. – С. 31–34.

3. *Белозеров Ю. М.* Ультразвуковая семиотика и диагностика в кардиологии детского возраста / Ю. М. Белозеров, Г. Н. Потылико, В. В. Болбиков, С. Ф. Гнусаев. – М. : Медицинские компьютерные системы, 1995. – 211 с.

4. *Борисова О. Н.* Особенности внутрисердечной гемодинамики при заболеваниях органов дыхания и аллергозах / О. Н. Борисова // Пульмонология. – 2001. – № 2. – С. 114–118.

5. *Воробьёв А. С.* Клиническая эхокардиография у детей и подростков / А. С. Воробьев, Т. Д. Бутаев. – СПб. : Специальная литература, 1999. – 423 с.

6. *Гаврисюк В. Г.* Нарушения сердечно-сосудистой системы у больных бронхиальной астмой / В. Г. Гаврисюк // Украинский пульмонологический журнал. – 2000. – № 2, доп. – С. 31–32.

7. *Замотаев И. П.* Спорные вопросы хронического легочного сердца / И. П. Замотаев, Л. И. Заволовская, Г. Д. Ибадова // Легочная гипертензия при хронических неспецифических заболеваниях легких : сб. науч. трудов / под ред. Н. И. Егурнова, Ю. Ф. Некласова. – Л. : Наука, 1988. – С. 18–25.

8. *Кондратьев В. А.* Прогнозирование формирования сердечно-сосудистых осложнений у детей с бронхиальной астмой / В. А. Кондратьев, Л. И. Вакуленко // Украинский пульмонологический журнал. – 2000. – № 1. – С. 51–53.

9. *Лакин Г. Ф.* Биометрия / Г. Ф. Лакин. – М. : Высшая школа, 1990. – 352 с.

10. *Луценко М. Т.* Морфофункциональная характеристика органов дыхания в зависимости от экологических условий окружающей среды / М. Т. Луценко // Бюллетень патофизиологии дыхания. – 2006. – № 22. – С. 33–36.

11. *Миррахимов М. М.* Современные подходы к инструментальной диагностике легочной артериальной гипертензии: количественные методы определения артериального давления / М. М. Миррахимов, З. М. Кадайбердиев, З. А. Ниязова и др. // Кардиология. – 1995. – № 2. – С. 63–67.

12. *Рогачевская О. В.* Функционирование сердечно-сосудистой и дыхательных систем у школьников в условиях Европейского Севера : автореф. дис. ... канд. биол. наук / О. В. Рогачевская. – Сыктывкар, 2002. – 22 с.

13. *Сильверстова В. П.* Хроническое легочное сердце: механизмы формирования и прогрессирования / В. П. Сильверстова, Ю. А. Суворов, С. Н. Семин // Терапевтический архив. – 1991. – № 3. – С. 103–108.

14. *Фейгенбаум Х.* Эхокардиография / Х. Фейгенбаум. – М. : Видар, 1999. – 512 с.

15. Чазов Е. И. Болезни сердца и сосудов : руководство для врачей / Е. И. Чазов. – М. : Медицина, 1992. – Т. 4. – 448 с.

16. *Чучалин А. Г.* Бронхиальная астма : руководство для врачей / А. Г. Чучалин, Б. Л. Медников, А. С. Белевский // Пульмонология. – 1999. – Прил. 99. – С. 41.

17. *Шиллер Н.* Клиническая эхокардиология / Н. Шиллер, М. А. Осипов. – М. : Медицина, 1993. – 346 с.

18. *Tei C.* Doppler index combining systolic and diastolic myocardial performance: clinical value in cardiac amyloidosis / C. Tei, K. Dujardin, D. Hodge et al. // J. Amer. Coll. Cardiology. – 1996. – Vol. 28. – P. 658–661.

MORPHOLOGICAL AND FUNCTIONAL FEATURES OF HEART OF CHILDREN LIVING IN THE NORTH AND SUFFERING FROM BRONCHIAL ASTHMA

[1]I. V. Fishman, [2]M. E. Morotskaya, [1,3]I. M. Roshchevskaya

[1]Laboratory of Comparative Cardiology Komi Science Centre Ural Division Russian Academy of Sciences
[2]Perinatal Center of Ministry of Health of Komi Republic,
[3]Komi Scientific Medical Centre of the North-West Division Russian Academy of Medical Sciences, Syktyvkar

Last years bronchial asthma occasions have been increased. Pulmonary hypertension in asthma results from obstruction of airways. Children of 5-8 years old suffering from bronchial asthma (remission stage) and living in Syktyvkar were

examined using echocardiography. Right ventricular free wall of heart and blood pressure in pulmonary artery of children suffering from bronchial asthma were shown to be markedly enhanced in comparison with healthy children of the same age ($p < 0,05$). According to the level of systolic pressure in pulmonary artery the children suffering from bronchial asthma were divided into two group – 30 % children with normal blood pressure and 70 % children with hypertension. Initial systolic and diastolic right ventricular dysfunction in children with high level of blood pressure in pulmonary artery were revealed.

Key words: children, bronchial asthma, right ventricle, echocardiography, pulmonary hypertension.

Контактная информация:

Рощевская Ирина Михайловна – доктор биологических наук, зав. лабораторией сравнительной кардиологии Коми НЦ Уро РАН

Адрес: 167000, г. Сыктывкар, ул. Коммунистическая, д. 24

Тел. (8212) 39-14-51; e-mail: compcard@mail.ru

Статья поступила 18.04.2008 г.