УДК 616-002.828:616-07

МИКОЗЫ ПИЩЕВАРИТЕЛЬНОГО ТРАКТА (ОБЗОР)

В.С.Лесовой, А.В.Липницкий, О.М.Очкурова

Волгоградский научно-исследовательский противочумный институт, Россия

© Коллектив авторов, 2004

Представлены данные о микозах пищеварительного тракта у лиц с сохраненной и подавленной иммунореактивностью. Показаны особенности клинических проявлений различных микозов в зависимости от локализации процесса; принципы диагностики и лечения микозов пищеварительного тракта у людей.

Ключевые слова: антифунгальные препараты, гастро-интестинальный микоз, гистоплазмоз, кандидоз, колонизация

MYCOSES OF DIGESTIVE TRACT (REVIEW)

V.S.Lesovoy, A.V.Lipnitsky, O.M.Ochkurova

Scientific-Research Antiplague Institute, Volgograd, Russia

© Collective of authors, 2004

Mycoses of digestive tract in patients with immunocompetent and immunocompromised reactivity are discussed. The peculiarities of clinical manifestations of various mycoses related to localization of the process, the principles of diagnostics and treatment of digestive tract in humans have been shown.

Key words: antifungal preparations, candidosis, colonization, gastrointestinal mycoses, histoplasmosis

Грибковые инфекции в настоящее время являются одной из важнейших проблем здравоохранения. Из потенциальных «болезней будущего» они превратились в актуальные «болезни настоящего». Этому способствует иммуносупрессивное воздействие современной цивилизации на организм человека. Нет сомнения в том, что перечень грибов, могущих вызвать заболевание у человека, будет постоянно пополняться, а некоторые из них, по мнению Дюпона [1], уже стали «звездами». Это *Candida tropicalis* — у больных лейкемией, *C.albicans* — у наркоманов, *Cryptococcus neoformans* — у больных СПИДом, *Rhizopus* spp.– при лечении препаратами, связывающими железо, *Malassezia* sp. — при перфузии растворов, богатых липидами, а также *Penicillium marneffei,* который вызывает в 40% случаев оппортунистическую инфекцию у больных СПИДом в Таиланде. Немецкие микологи [2], изучавшие микобиоту кишечника, пришли к выводу, что грибы рода *Candida* встречаются почти у 50% жителей Германии, причем они представляют собой эндогенную опасность.

Среди грибов, колонизирующих слизистые оболочки пищеварительного тракта, наиболее распространенными являются *Candida* spp. Так, по данным Петровой с соавт. [3], частота колонизации зева дрожжевыми грибами составляет 33%, причем клинические формы кандидоза слизистой оболочки рта разнообразны [4]; встречаются и бессимптомные формы [5]. Последние современные данные о кандидозе полости рта и слизистых оболочек пищеварительного тракта суммированы в обзорных статьях В.С. Лесового [6] и М.А. Шевякова [7]. В настоящее время кандидоз кишечника относят к обычной его патологии [8]. Кроме кандидоза, как клинически выраженного заболевания, довольно часто имеет место кандидоносительство, а также новая форма кандидоза кишечника, которую описавший ее Хмельницкий О.К. назвал «кандидопатией» [9]. Последнее обстоятельство делает необходимой дифференциальную диагностику между кандидоносительством и кандидозом кишечника [10].

Оральный (орофарингеальный) кандидоз — широко распространенный микоз у лиц, страдающих различными формами иммунодефицитов, прежде всего СПИДом [11, 12] и гемобластозами [13], причем гастро-интестинальная локализация кандидоза у больных СПИДом может быть источником кандидемии, которая у таких больных при других локализациях кандидоза встречается всего в 1% случаев [14].

Довольно частым микозом пищеварительного тракта является кандидоз пищевода, который регистрируют как у иммунокомпетентных [15-17], так и (гораздо чаще) у иммунокомпрометированных лиц [18-20]. Кандидоз пищевода может осложняться обильным кровотечением [21], что при несвоевременной диагностике и неадекватной терапии может привести к летальному исходу. Сравнительной оценкой различных методов диагностики кандидоза пищевода [22] показано, что в 95% случаев кандидоз

был выявлен при анализе соскобов и только в 39% — при анализе материала биопсий.

Микозы желудка, в том числе и кандидоз, при отсутствии какой-либо другой патологии соматической или бактериальной этиологии отмечают редко. По данным М.А. Шевякова [23], его доля от всех случаев кандидоза верхнего отдела пищеварительного тракта составляет лишь 5,2%. Гораздо чаще (до 17–30%) *Candida* spp. находят в биоптатах гастродуоденальных язв, а также при хронических гастритах [24], однако, лишь находки псевдомицелиальных структур гриба, а не отдельных непочкующихся клеток, при морфологическом исследовании окрашенных по Романовскому-Гимза или *PAS*-методом цитологических и/или гистологических препаратов, достоверно подтверждает диагноз кандидоза желудка. В последние годы *Candida* spp. часто выделяют в ассоциации с *Helicobacter pilori*, причем стандартная противохеликобактерная терапия способствует увеличению частоты кандидоза желудка [25]. Подавляющее большинство *Candida spp.*, выделенных от больных (65,6%), обладали высокой или умеренной вирулентностью. При выделении из желудочного сока больных гастродуоденальными заболеваниями ассоциации *Candida* spp. и *Helicobacter pilori* можно предполагать более тяжелое течение заболевания, а планируемую антибактериальную терапию необходимо проводить совместно с антифунгальной [26].

Кандидоз кишечника как изолированная форма заболевания бывает не часто. Обычно он является «продолжением кандидоза желудка и верхнего отдела пищеварительного тракта». Кандидоз кишечника нередко сопровождается диареей. Различают диареи различной этиологии [27] с сопутствующим выделением *Candida* и кандидозные диареи (КД), при которых *Candida* является единственным выделяемым возбудителем. Основным предрасполагающим фактором риска КД, особенно у госпитализированных больных, является антибиотикотерапия. Другие факторы риска: эндокринные нарушения, иммунные дисфункции, неоплазмы, стероидная терапия; играет роль и пожилой возраст больных. От больных КД чаще выделяют *C. albicans,* далее — *C. krusei, C. tropicalis, C. kefyr, C. stellatoidea, C. guillermondii, C. parapsilosis, C. lusitaniae* [28]. По данным Бернхард [29], в тех случаях, когда *Candida* является компонентом нормальной биоты кишечника, ее рост и размножение подавляется микроорганизмами кишечника, где гриб присутствует в стабильном количестве и не размножается. При подавлении бактериобиоты антибиотиками отмечается размножение дрожжей с образованием у них ростовых трубок и появлением мицелиальных структур. В последние годы выдвинута гипотеза о том, что хронический кишечный кандидоз является, возможно, этиологическим фактором синдрома хронической усталости [30].

Диарея является частым проявлением кандидоза кишечника у больных СПИДом, однако отмечают географические вариации в этиологии диарей у этой категории больных [31]. Кандидоз кишечника часто регистрируют у онкологических больных. По данным Т.В. Толкачевой с соавт. [32], частота выделения дрожжевых грибов из кишечника иммунокомпрометированных больных сохраняется высокой, достигая в последние 2 года 63–65%. Соотношение частоты выявления штаммов *C. albicans* и *non-albicans* составляет 52,5%. Среди последних доминируют *C. krusei* — 40%, *C. glabrata* — 28% и *C. kefyr* — 15,6%. Отмечено увеличение частоты встречаемости ассоциации из 2 видов *Candida non-albicans* и расширение видового спектра дрожжевых грибов, колонизирующих кишечник больных гемобластозами. Кандидоз толстого кишечника — редкое заболевание, чаще он регистрируется в ассоциации с другими кишечными патогенами бактериальной природы [33].

Микозы кишечника, вызываемые мицелиальными оппортунистическими грибами, регистрируют редко и, прежде всего, у больных СПИДом и другими иммунодефицитами. Причиной желудочно-кишечного заболевания могут быть аспергиллы [34], зигомицеты [35]. По данным зарубежных авторов [36], зигомицеты являются этиологическим фактором желудочно-кишечной формы микоза у 2% больных, причем они хотя и редкие, но высокоинвазивные инфекции у реципиентов трансплантатов паренхиматозных органов [36].

Причиной микоза пищеварительного тракта нередко является двуфазный гриб *Histoplasma capsulatum,* относящийся к микроорганизмам II группы патогенности [37].

Гистоплазмоз верхнего отдела пищеварительного тракта может быть проявлением диссеминированного, а также локальным процессом. Так, Клити с соавт. [38] описали поражение языка и миндалин у иммунокомпетентного пациента, который являлся следствием диссеминации гриба из легких, а Бинс [39] диагностировал гистоплазмоз с поражением полости рта и верхней челюсти. Нередки случаи локализованного поражения пищевода [40-42], причем такая локализация поражения часто сопровождается дисфагией, стенозом нижней трети пищевода, что требует оперативного лечения.

Пероральный способ заражения гистоплазмозом не характерен для этого микоза, поэтому гистоплазмоз пищеварительного тракта, по-видимому, является следствием диссеминации возбудителя из первичного очага. В литературе описаны случаи локального гистоплазмоза желудка, который имел клиническую симптоматику злокачественной язвы желудка [43]. Локальный гистоплазмоз желудка может быть вызван как *Histoplasma* вариант «*capsulatum*», так и *H.* var. *Duboisii* [44], причем при обоих возбудителях возникает подозрение на карциному, и только гистологическое исследование позволяет установить истинную природу заболевания [45, 46], при этом в срезах, окрашенных гематоксилином-эозином с последующим серебрением, обнаруживают диффузные лимфогистиоцитарные инфильтраты (29%), изъязв-

ление (45%), лимфогистиоцитарные узлы (25%) или небольшую воспалительную реакцию (15%) и редко — хорошо сформированные гранулемы (8,5%). Прогрессирующий гастро-интестинальный гистоплазмоз часто сопровождается осложнениями в виде закупорки просвета кишечника [47] или кишечными кровотечениями [48, 49]. Отмечают, что гастро-интестинальному гистоплазмозу обычно предшествуют иммунодефициты различной этиологии, в частности СПИД. Эти предшественники характерны и для гистоплазмоза толстого кишечника [50].

Для лечения микозов, в том числе и пищеварительного тракта, используют, как правило, системные антифунгальные препараты, перечень которых, а также механизм действия и эффективность при различных микозах и различных формах одного и того же микоза дан в обзорной статье В.С. Митрофанова [51]. Наиболее распространенный микоз — кандидоз. Для его лечения применяют самые разнообразные антимикотики как системного, так и местного действия. В настоящее время в литературе широко обсуждают представленный большой группой авторов проект рекомендаций по лечению кандидоза, вобравший в себя многолетние наблюдения по эффективному лечению самых разнообразных форм кандидоза [52]. В отечественной литературе наиболее полно вопросы диагностики и лечения кандидоза пищеварительного тракта освещены М.А. Шевяковым [53-55]. Этот же автор с коллегами описал частный случай успешного лечения кандидоза желудка флуконазолом [55], который оказался эффективным в условиях ахлоргидрии, тогда как другие препараты (кетоконазол, итраконазол) в этих условиях резорбируются плохо и их антифунгальный эффект существенно снижается. При лечении кандидоза пищеварительного тракта немаловажным является правильный выбор лекарственной формы препарата. Так, по данным Г.А. Клясовой с соавт. [56], при лечении орофарингеальной формы кандидоза орунгалом у иммунокомпрометированных больных эффективной оказалась суспензия итраконазола. В настоящее время предпринимаются попытки разработки новых подходов к диагностике и лечению кандидоза желудка. Так, по данным Е.В. Файзуллиной с соавт. [57], факторами риска возникновения кандидоза желудка является хронический алкоголизм, в том числе прием суррогатов алкоголя, давность гипоацидного гастрита более 5 лет, сахарный диабет 1 и 2 типа, дисбиоз кишечника, аутоиммунный тиреоидит, сопутствующие симптомы со стороны сердечно-сосудистой системы — гипертонический варикозный симптомокомплекс, болезнь Рейно. Авторы считают, что при эндоскопическом исследовании должно возникать подозрение на кандидоз желудка в тех случаях, когда выявляют нечувствительную к стандартной терапии язву или эрозивный гастрит.

Таким образом, микозы пищеварительного тракта встречаются у 2% больных преимущественно с дефектами иммунной системы. Подавляющее количество заболеваний вызвано дрожжеподобными грибами рода *Candida,* реже — мицелиальными грибами и возбудителем гистоплазмоза. Клинические проявления микозов пищеварительного тракта зависят от локализации процесса; при их диагностике и лечении необходимы как стандартный, так и индивидуальный подходы, с учетом статуса каждого конкретного больного.

ЛИТЕРАТУРА

1. *Dupont B.* Les Champignons du XXI sieele // J.Mycol.Med. — 1993. — Vol.3, № 4. — P.193-195.
2. *Hauss H., Hauss R.* Heien im Derm die heimliche gefahr // Haufman Pediatrie. — 1994. — Vol. 6. — № 1. — S.56-57.
3. *Петрова Н.А., Клясова Г.А., Шарикова О.А.* Колонизация слизистой зева дрожжевыми грибами у больных гемобластозами // Успехи медицинской микологии. Сб. «Материалы первого Всероссийского конгресса по медицинской микологии».- М., 2003. –Т.1., С.28-29.
4. *Каспина А.И., Дрожжина В.А.* Основные клинические формы кандидоза слизистой оболочки рта // Проблемы медицинской микологии.- 2003 . — Т.5, №2. — С.41.
5. *Scerazatti E., Beghi G., Lusco G.* Le candidosis asintomat i che del cavo orale rel paziente diabetico // Rass Med.Spar. — 1991. — Vol.38, № 3-4. — P.65-71.
6. *Лесовой В.С., Липницкий А.В., Очкурова О.М.* Кандидоз ротовой полости (Обзор)// Проблемы медицинской микологии.- 2003. –Т.5, №1.- С.21-26.
7. *Шевяков М.А.* Кандидоз слизистых оболочек пищеварительного тракта // Проблемы медицинской микологии.- 2000. –Т.2. –С.6-10.
8. *Логинов А.С., Парфенов Н.И.* Болезни кишечника.- М.: Медицина, 2000.- 631 с.
9. *Хмельницкий О.К.* Кандидоносительство. Просветочная кандидопатия. Инвазивный кандидоз // Проблемы медицинской микологии.- 1999. –Т.1, №1. –С.12-17.
10. *Хмельницкий О.К., Шевяков М.А.* О дифференциальной диагностике кандидоносительства и кандидоза кишечника// Проблемы медицинской микологии.- 1999. — Т.1, №4. –С.19-22.
11. *Аравийский Р.А., Рахманова А.Г., Гяургиева О.Х. и др.* Клинические проявления микотических осложнений у ВИЧ-инфицированных больных// В сб.трудов III междунар.микол.симп. «Патогенез, диагностика и терапия микозов и микогенной аллергии».- СПб., 1995. — с.14.
12. *Аркадьева Г.Е., Виноградова А.Н.* Орофарингеальный кандидоз у ВИЧ- инфицированных // Успехи медицинской микологии. Сб. «Материалы первого Всероссийского конгресса по медицинской микологии».- М., 2003.- Т.2. — С.5-6.

13. *Баранцевич Е.П.* Проблемы диагностики, терапии и профилактики висцеральных микозов у больных гемобластозами// В сб. материалы III международного микологического симпозиума «Патогенез, диагностика и терапия микозов и микогенной аллергии».- СПб., 1999.- С.17.
14. *Colombo A.L., Branchini M.L., Geiger D., et al.* Gastrointestinal translocation as a possible source of candidemia in an AIDS patients // Rev.Inst.Med.Trop.Sao Paulo.- 1996. — Vol.3. — P.197-200.
15. *Watson H.G., Goulden N., Zudlan C.A.* Esophageal candidiasis in an HIV-negative patient treated with factor VIII concentrate // J.Hematol. — 1992. — Vol.80, Suppl.1. — P.19.
16. *Hoshika K., Jida M., Mine H.* Esophageal *Candida* infection and adherence mechanisms in the nonimmunocompromised habbit // G.Gastrointerol. — 1996. — Vol.31, № 3. — P.307-313.
17. *Шевяков М.А., Климко Н.Н., Антонов В.Б. и соавт.* Диагностика кандидоза пищевода // Проблемы мед.микологии.- 1999. –Т.1, №4. –С.14.
18. *Diz P., Ocampo F., Miralles C. et al.* Candidosis oroesofageal resistente al fluconasol en pacientes con side // En Enferm.infec. y microbiol.clin. — 1993. — Vol.1, №1. — P.36-39.
19. *Баранцевич Е.А., Низамутдинова А.С., Курпилянская О.Д.* Опыт лечения кандидоза верхних отделов желудочно-кишечного тракта у больных гемобластозами дифлюканом// В.сб. трудов III междунар.микол.симп. «Патогенез, диагностика и терапия микозов и микогенной аллергии».- СПб., 1995. — С.19.
20. *Кусакина Г.К.* Сравнительный анализ частоты микотических поражений пищевода при предраке и раке за 20-летний период (1980-1999 г.г.)// Успехи медицинской микологии. В сб. «Материалы первого Всеровссийск.конгресса по медицинской микологии».- М., 2003. — Т.2. — С.258-259.
21. *Kumar A.* Massive upper gastrointestinal bleeding due to *Candida* esophagitis // South Med.J. — 1994. — Vol.87, № 6. — P.669-671.
22. *Dewitt C., Young N.* Detection of esophageal candidiasis: comparison of brashing with biopsy // Acta Cytol. — 1994. — Vol.38, № 5. — P.846.
23. *Шевяков М.А.* Диагностика и лечение кандидоза желудка// Проблемы медицинской микологии.- 2002. –Т.4, №2. –С.50.
24. *Zwolinska M., Budak A., Bogdaf J.* Obecnosc grzybow w zoladku i ich wplyw na leczenie wizodu i zapalenia zoladka // Prz.Lek. — 1993. — Vol.50, № 1-2. — P.43-46.
25. *Баженов Л.Г., Артемова Е.В., Баженова С.С. и др.* Роль грибов рода *Candida* в микробиоценозе желудка при хеликобактериозе// Успехи медицинской микологии. В сб. «Материалы первого всероссийского конгресса по медицинской микологии».- М., 2003. — Т.1. — С.8-9.
26. *Баженов Л.Г., Таирова Л.М., Артемова Е.В.* Изучение вирулентности грибов рода *Candida*, выделенных от больных язвенной болезнью с помощью *Parameilum caudatum*// Успехи медицинской микологии в сб. «Материалы первого всероссийского конгресса по медицинской микологии». — М., 2003. –Т.1. — С.7-8.
27. *Danna P.L., Urban C., Bellin E. et al.* Role of *Candida* of antibiotic-associated diarrhea in elderly patients // Lancet. — 1991. — № 8740. — P.511-514.
28. *Levine J., Dykoski R., Janoff E.* *Candida*-associated diarrhea : A syndrome in search of credibility // Clin.Infec.Dis. — 1995. — Vol.21, № 4. — P.881-886.
29. *Bernhardt H., Knoke M.* Mycological aspects of gastrointestinal microflora // Scand.J.Gastroenterol. — 1997. — Vol.102, № 6. — P.222.
30. *Cater R.E.* Chronic intestinal candidiasis as a possible etiological factor in the chronic fatigue syndrome // Med.Hypotheses. — 1995. — Vol.44, №6. — P.507-515.
31. *Ramakrishna B.S.* Prevalence of intestinal pathogens in HIV patients with diarrhea: implications for treatment // Indian J.Pediatr. — 1999. — Vol.66, № 1. — P.85-91.
32. *Толкачева Т.В., Петрова Н.А., Клясова Г.А.* Частота выделения и видовой спектр дрожжевых грибов в кишечнике у больных гемобластозами// Успехи медицинской микологии. В сб. «Материалы первого всероссийского конгресса по медицинской микологии».- М., 2003. –Т.1.- С.30-32.
33. *Javagopal D., Cervia J.* Colitis due to *Candida albicans* in a patient with AIDS // Clin.Infec.Dis. — 1992. — Vol.15, № 3. — P.555.
34. *Cappell M.S.* Extensive gastrointestinal aspergillosis associated with AIDS // Roy.Dis.Sci. — 1991. — Vol.36. — P.1500-1501.
35. *Guintana A.B., Andrado B.M.* Enteritis zygomycotica en el perro presentation de un caso // Vet.Med. — 1990. — Vol.21, № 4. — P.425-428.
36. *Singh N., Gayowski T., Singh J.* Invasive gastrointestinal zygomycoses in a liver transplantant recipient: case report and review of zygomycosis in solid-organ transplantant recipients // Clin.Infec.Dis. — 1995. — Vol.20, № 3. — P.617-620.
37. *Коллектив авторов.* Безопасность работы с микроорганизмами I-II групп патогенности (опасности). Санитарно-эпидемиологические правила СП 1.3.1285-03. — М., 2003.
38. *Clyti E., Aznar C., Couppie R. et al.* Disseminated histoplasmosis detected by lingual and tonsillar erosions in an immunocompetent patient // Ann.Dermatol.Venerol. — 1999. — Vol.126, № 10. — P.709-711.
39. *Binnie W. H.* Oral and maxillofacial pathology case of the mouth. Histoplasmosis // Tex.Dent.J. — 2001. — Vol.118, № 10. — P.998-999.

40. *Henry M., Mendes E.F.* Histoplasmose esofago. Relato de caso // Arg.gastroenterol. — 1996. — Vol.33, № 1. — P.26-28.
41. *Henry M.F., Mendes E.F., Saad L.H.* Esophageal histoplasmosis // Arg.Gastroenterol. — 1996. — Vol.33, № 1. — P.28-32.
42. *Fucci J.C., Nightengale M.L.* Primary esophageal histoplasmosis // Amer.J.Gastroenterol. — 1997. — Vol.92, № 3. — P. 530–531.
43. *Soto T., Meza F., Carrido R.* Gastric histoplasmosis similating a malignant gastric ulcer // Rev.Gastroenterol. — 2003. — Vol.23, № 3. — P.221-224.
44. *Sanguino J.C., Rodrigues B., Batista A.* Focal lesion of African histoplasmosis presenting as a malignant ulcer // Hepatogastroenterology. — 1996. — Vol.43, № 9. — P.771-775.
45. *Mullick S.S., Mody D.R., Schwarz M.R.* Cytology of gastrointestinal histoplasmosis. A report of two cases with differential diagnosis and diagnostic pitfolls // Acta Cytol. — 1996. — Vol.40, № 5. — P.989-994.
46. *Lamps L.W. Molina C.P., West A.B. et al.* The pathologic spectrum of gastrointestinal and hepatic histoplasmosis // Am.J.Clin. Pathol. — 2000. — Vol.113, № 1. — P.64-72.
47. *Hertan H., Nair S., Arguello P.* Progressive gastrointestinal histoplasmosis leading to colonic obstruction two years after initial presentation // Am.J.Gastrointerol. — 2001. — Vol.96, № 1. — P.221-222.
48. *Kane S., Brasitus T.* Histoplasma capsulatum as a cause of lower gastrointestinal bleeding in common variable immunodeficiency // Dig.Dis.Sci. — 2000. — Vol.45, № 11. — P.2133-2135.
49. *Becherer P.R., Sokol-Anderson M., Joist J.H.* Gastrointestinal histoplasmosis presenting as hematochezia in human deficiency virus-infected hemophilic patients // Amer.J.Hematol. — 1994. — Vol.47, № 3. — P.229-231.
50. *Garcia R.A., Jagirdar J.* Colonic histoplamosis in acquired immunodeficiency syndrome mimicking carcinoma // Ann.Diagn. Psthol. — 2003. — Vol.7, № 1. — P.14-19.
51. *Митрофанов В.С.* Системные антифунгальные препараты// Проблемы медицинской микологии.- 2001. –Т.3, №2. –С.6-14.
52. *Климко Н.Н., Васильева Н.В., Антонов В.Б. и др.* Проект рекомендаций по лечению кандидоза// Проблемы медицинской микологии. — 2001.-Т.3, №3.- С.12-25.
53. *Шевяков М.А.* Стандартные подходы к диагностике и лечению кандидоза слизистых оболочек пищеварительного тракта// Проблемы медицинской микологии.- 2000. –Т.2, №2. –С.53.
54. *Шевяков М.А.* Принципы лечения кандидоза слизистых оболочек пищеварительного тракта// Проблемы медицинской микологии.- 2001. –Т.3, №2. –С.49.
55. *Шевяков М.А., Хмельницкая Н.М., Рассохин В.В. и др.* Случай успешного лечения флуконазолом кандидоза желудка// Проблемы медицинской микологии.- 2001. — Т.3, №4.- С.12-14.
56. *Клясова Г.А., Петрова Н.А., Толкачева Т.В. и др.* Эффективность итраконазола в суспензии при лечении орофарингеального кандидоза у иммунокомпрометированных больных// Проблемы медицинской микологии.- 2003. –Т.5, №2. –С.45.
57. *Файзуллина Е.В., Файзуллин В.А., Глушко Н.И.* Новые подходы к диагностике и лечению кандидоза желудка// Проблемы медицинской микологии.- 2003. –Т.5, №2. –С.47.
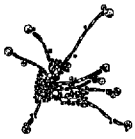
Поступила в редакцию журнала 27.02.04
Рецензент: М.А. Шевяков