© Д.К. ТЕСАКОВ И ДР., 2010

МЕДИЦИНСКАЯ ТЕХНОЛОГИЯ КОРСЕТНОЙ КОРРЕКЦИИ ДЕФОРМАЦИЙ ПОЗВОНОЧНИКА

Д.К. Тесаков[1], С.В. Альзоба[2], А.В. Белецкий[1], И.Н. Волков[2], А.М. Мухля[1], И.Н. Петросян[2], Д.Д. Тесакова[1], Д.М. Мальсагов[2], Г.А. Урьев[1]

[1]Республиканский научно-практический центр травматологии и ортопедии, Минск

[2]Белорусский протезно-ортопедический восстановительный центр, Минск, Республика Беларусь

Представлены основные положения и особенности медицинской технологии корсетной коррекции деформаций позвоночника у пациентов с идиопатическим сколиозом. Ключевой позицией в данной технологии является освоенный корсет конструкции типа Шено. В статье изложены рекомендуемые показания и противопоказания к корсетному лечению, основные условия-требования для пациента, этапы изготовления корсета, организационные и методологические особенности корсетного лечения.

Ключевые слова: сколиоз, деформации позвоночника, корсетное лечение.

MEDICAL TECHNOLOGY OF BRACE CORRECTION OF SPINAL DEFORMITIES

D.K. Tesakov, S.V. Alzoba, A.V. Beletsky, I.N. Volkov, A.M. Muhlya, I.N. Petrosjan, D.D. Tesakova, D.M. Malsagov, G.A. Uryev

Basics and particularities of medical technology of spinal deformity brace correction in patients with idiopathic scoliosis are represented. Key point of this technology is the mastered brace of the Chêneau type. The paper presents recommended indications and contraindications for brace treatment, main criteria for patient inclusion, main stages of brace manufacturing, and organizational and methodological particularities of brace treatment.

Key Words: scoliosis, spinal deformity, brace treatment.

Hir. Pozvonoc. 2010;(4):30–40.

Корсетотерапия (ортезирование) является одним из традиционных методов корригирующего лечения пациентов с прогрессирующими деформациями позвоночника при идиопатическом сколиозе [4, 5, 8, 10, 11, 16, 17, 21, 24–27, 37]. К настоящему моменту предложено большое количество различных технических решений ортезов, вариантов их изготовления и методик клинического применения [6, 8, 21, 26, 32].

В системе оказания специализированной ортопедической помощи пациентам с идиопатическим сколиозом в Республике Беларусь уже более десяти лет применяют разработанную медицинскую технологию корсетной коррекции, в которой ключевой позицией является освоенное с 1997 г. ортезное изделие, включенное в перечень выпускаемой Белорусским протезно-ортопедическим восстановительным центром продукции под названием «Корсет корригирующий типа Шено — КР4-16-05» [1, 9, 13].

В основе ортеза лежит конструкция французского ортопеда-протезиста Chêneau, предложенная в 80-х гг. XX в. [19] и получившая широкое признание и развитие на мировом уровне. Выбор данного корсета был связан как с его высокой клинической эффективностью [2, 3, 9, 10, 15, 22, 23, 30, 31, 33, 35, 36], так и с материальными затратами на производство одного изделия с учетом реальной потребности для медицинских нужд Республики Беларусь. Являясь ортезом индивидуального изготовления [21], корсет Шено недорогой по расходным материалам, силовому оборудованию и техническому сервису.

Следует отметить значительную методическую помощь в освоении корсетного производства, оказанную Дортмундским протезно-ортопедическим центром (Германия) и его сотрудником инженером-ортопедом Oschlies, моральную и методическую поддержку оказал и сам Chêneau, приветствовавший внедрение его разработок в Беларуси и других регионах бывшего СССР.

Д.К. Тесаков, канд. мед. наук, ведущ. науч. сотрудник; С.В. Альзоба, рук. группы стационарного протезирования; А.В. Белецкий, д-р мед. наук, проф., директор; И.Н. Волков, ген. директор; А.М. Мухля, ст. науч. сотрудник; И.Н. Петросян, технолог; Д.Д. Тесакова, мл. науч. сотрудник; Д.М. Мальсагов, механик-протезист; Г.А. Урьев, зав. консультативно-диагностическим отделением.

Корригирующее воздействие на деформацию позвоночника в корсете Шено основано на классических принципах, изложенных Abbott [18], который указывал, что при сколиозе для получения уменьшения искривления необходимо осуществлять одновременно давление на все асимметричные патологические выпуклости туловища, а для патологических вогнутостей создать свободные пространства. В конструкции корсета Шено это достигается за счет формирования жесткого деротационно-тракционного воздействия на рельеф туловища с учетом анатомических особенностей деформации у конкретного пациента, что и позволяет осуществлять коррекцию в направлении, противоположном патологическому [19].

Следует отметить большой профессиональный интерес к рассматриваемой медицинской технологии со стороны ортопедов, вертебрологов и протезистов как Республики Беларусь, так и других регионов бывшего СССР и стран дальнего зарубежья, поэтому мы сочли необходимым поделиться накопленным опытом, клинический материал которого составляет уже свыше 3000 пациентов со сколиотическими деформациями. Применяемая нами технология корсетного лечения получила одобрение и высокую оценку со стороны самого Chêneau на XIII Российском национальном конгрессе с международным участием «Человек и его здоровье» (Санкт-Петербург, 2008), на симпозиуме детских ортопедов-травматологов России «Совершенствование ортопедотравматологической помощи детям» (Казань, 2008), на научно-практической конференции «Современные аспекты консервативного лечения деформаций и заболеваний позвоночника у детей» (Санкт-Петербург, 2009).

Цель исследования — изложение основных методических и организационных аспектов разработанной медицинской технологии корсетной коррекции деформаций позвоночника при идиопатическом сколиозе.

Показания к назначению корсетного лечения

Проведенный анализ методов корригирующего лечения пациентов с деформациями позвоночника при идиопатическом сколиозе показал [11], что применять представляемую корсетную технологию рекомендуется у следующих категорий больных:

1) у пациентов с активным ростом позвоночника, рентгенологически характеризующимся по Risser [34] и Садофьевой [7] стадиями R-0—IV и S-0—III соответственно, имеющих деформации с углом дуг на прямых рентгенограммах в положении стоя ≤20° при измерении по Cobb [12, 20]; при данной величине искривление уже затронуло физиологическую анатомо-биомеханическую устойчивость или баланс позвоночника, что проявляется изменением его сагиттального профиля [14]; корсетное лечение в указанных ситуациях проводят, чтобы удерживать в условиях ортеза скорригированный позвоночник, а при продолжающемся увеличении деформации — сдерживать ее прогрессирование до завершения периода костного роста (наступление стадий R-IV—V и S-IV—V).
2) у пациентов с завершенным ростом позвоночника, имеющих нестабильные деформации величиной ≤20° с нарушенной компенсацией; в таких ситуациях корсетное лечение позволяет улучшить или стабилизировать состояние позвоночника и предупредить или сдержать спонтанное развитие неврологических спинальных и соматических осложнений.

Основные условия для пациента при корсетном лечении

С учетом вынужденного насильственного характера корригирующего корсетного воздействия на деформацию позвоночника и длительности лечения, составляющей, в зависимости от возрастных особенностей костного роста, не менее 3 лет, определено, что пациент должен выполнять следующие условия-требования.

1. Адекватность понимания, положительный настрой и обязательное собственное желание лечиться рекомендованным методом.
2. Строгое соблюдение корсетного режима:

а) стабильное сохранение силы и длительности установленного корригирующего воздействия на деформацию позвоночника;
б) дисциплинированное соблюдение временного регламента бескорсетного пребывания, связанного с гигиеническими требованиями и проведением других назначенных лечебных мероприятий;
в) добросовестный самоконтроль технического и санитарно-гигиенического состояния корсета;
г) тщательный гигиенический уход за кожей, включающий регулярный туалет и смену нательных маек;
д) своевременное согласование даты контрольных осмотров с курирующим врачом-ортопедом и специалистом протезного предприятия;
е) незамедлительное информирование курирующего врача-ортопеда о возникших возможных изменениях, осложнениях или нарушениях корсетного режима.

3. Сохранение нормального психологического равновесия, связанного как с возникающим определенным дискомфортом от проводимого лечения, так и с возможным неадекватным реагированием окружающих.

Противопоказания для корсетного корригирующего лечения

1. Возраст пациентов до 5 лет (высокий риск неадекватности поведения для соблюдения строгого корсетного режима лечения).
2. Деформации позвоночника, сопровождающиеся некупируемой декомпенсацией функции соматических органов грудной клетки и брюшной полости.
3. Деформации позвоночника, сопровождающиеся неустраняющимися

спинальными неврологическими расстройствами.

4. Сопутствующая патология:

а) заболевания кожных покровов туловища в стадии обострения;

б) патология центральной нервной системы, сопровождающаяся неадекватностью мышления и поведения пациента;

в) острые соматические и инфекционные заболевания, острые травматические состояния, а также любые другие медицинские ситуации, исключающие корригирующее корсетное воздействие на деформацию позвоночника.

Особенности и этапы технологии изготовления корсета

Технология изготовления корсета предусматривает определенную последовательность. Исходно пациенту проводят специальное рентгенологическое обследование позвоночника, выполняя серию рентгенограмм в пяти проекционных положениях (рис. 1).

По первым двум снимкам, выполненным в положении пациента стоя в прямой и боковой проекциях (рис. 1а, б), определяют анатомический тип деформации, угловую величину дуг деформации по Cobb, состояние фронтального и сагиттального балансов позвоночника, выраженность ротации позвонков, состояние костного росткового потенциала по Risser и Садофьевой [12]. По прямой рентгенограмме, сделанной в положении пациента лежа (рис. 1в), уточняют состояние фронтального баланса позвоночника и определяют стабильность искривления по Казьмину [4], что можно расценивать и как ортостатическую зависимость параметров деформации. Снимки в прямых проекциях с максимальным отклонением туловища вправо и влево (рис. 1г, д), то есть функциональные рентгенограммы типа *bending test* [5, 26], целесообразно выполнять в положении пациента стоя с обязательным стабильным удержанием таза в горизонтальной и фронтальной плоскостях. Это позволяет получить данные о функциональной коррекционной мобильности дуг деформации позвоночника, адекватно сравнить их с параметрами прямых положений стоя и лежа и учесть как величину возможной коррекции у конкретного больного идиопатическим сколиозом.

Изготовление ортеза проводят путем снятия гипсового слепка туловища пациента – гипсового негатива – с последующим формированием гипсового позитива, по которому создают корсет из листового полиэтилена. При этом на всех этапах предусмотрена индивидуальная направленная корректировка негатива, позитива и полиэтиленовой корсетной гильзы с учетом особенностей деформации позвоночника и измененного рельефа поверхности туловища конкретного больного [19].

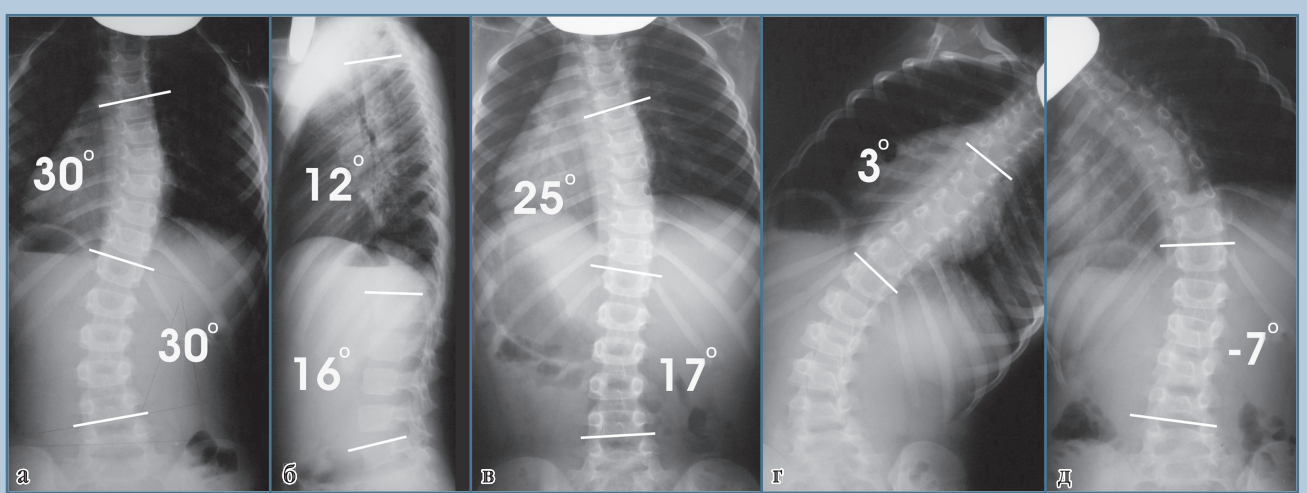

Рис. 1
Серия рентгенограмм пациента с идиопатическим сколиозом, которому требуется проведение корсетного корригирующего лечения:
а – прямая коррекция в положении пациента стоя;
б – боковая проекция в положении пациента стоя;
в – прямая проекция в положении пациента лежа;
г – прямая проекция с максимальным отклонением туловища вправо;
д – прямая проекция с максимальным отклонением туловища влево

Рис. 2
Особенности положения пациента при снятии гипсового негатива: *а – сиденье, регулируемое во всех плоскостях; б, в – углы сгиба ног (140–150°); г – мягкие валики, в которые упираются колени; д – петля Глиссона; е – поручни*

Рис. 3
Создание низкой талии в гипсовом негативе:
а – вид спереди;
б – вид сзади;
в – низкая талия сформирована

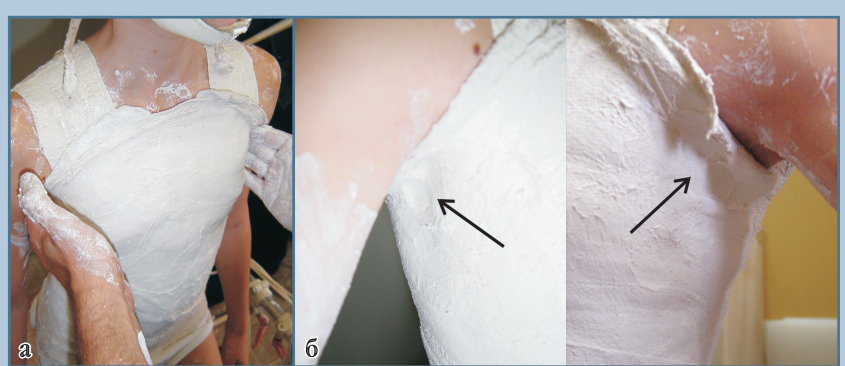

Рис. 4
Создание в гипсовом негативе подмышечных зон давления:
а – одновременное пальцевое надавливание на гипс в подмышечных областях;
б – сформированные зоны давления справа и слева (указаны стрелками)

Изготовление гипсового негатива. Снятие гипсового слепка туловища целесообразно выполнять в условиях специальной рамы (типа рамы Энгельманна), где пациент находится в положении сидя (рис. 2) на регулируемом во всех плоскостях сиденьи типа велосипедного. Ноги согнуты в тазобедренных и коленных суставах под углом в 140—150°, колени зонами бугристостей большеберцовых костей упираются в мягкие валики, что обеспечивает снятие напряжения с мышц нижних конечностей и поясничноподвздошных мышц, стабилизирует выпрямление таза. В раме предварительно осуществляют корригирующее воздействие на деформацию путем тракции позвоночника за голову с помощью петли Глиссона, до ощущения пациентом состояния расслабленного виса. Это позволяет создать условия коррекции имеющегося нарушения фронтального баланса, выбрать из дуг деформации как минимум величину ортостатической составляющей и получить слепок туловища с учетом необходимой длины будущего корсета. Руками пациент должен держаться за специальные поручни, разведя в стороны согнутые под углом 90° локти для обеспечения свободного доступа к подмышечным отделам.

Снятие гипсового негатива начинают с тазового отдела. При этом над крыльями подвздошных костей обязательно формируют низкую талию для создания в будущем корсете тазовой опоры, которая не должна давить на костные выступы таза и крестца (рис. 3), а стабильно удерживать ортез за счет распределения

Рис. 5
Изготовленный гипсовый негатив туловища пациента:
а – вид спереди;
б – вид сбоку;
в – вид сзади

Рис. 6
Изготовление гипсового позитива:
а – до корректировки;
б – после корректировки

давления на мягкие ткани тазового кольца путем создаваемого эффекта вишневой косточки [19].

Далее в негативе формируют зоны давления на проекции ребер в подмышечных отделах (рис. 4) для создания в конструкции корсета верхних боковых опор, которые вместе с тазовой опорой обеспечивают стабильное уравновешенное удержание туловища при корригирующем воздействии на реберный каркас грудной клетки.

После схватывания гипса его разрезают по передней срединной линии и над одним из надплечий, предварительно нарисовав линии-ориентиры, после чего снимают с пациента и восстанавливают по форме (рис. 5).

В ряде случаев проводят дополнительную корректировку гипсового негатива с учетом клинико-рентгенологических особенностей сколиотической деформации позвоночника у конкретного пациента путем разрезания и смещения частей негатива на уровне дуг искривления. Измененную форму слепка фиксируют гипсовыми бинтами и уже используют как окончательный вариант. После высыхания гипсовый негатив готов для следующего этапа.

Изготовление гипсового позитива. Позитив готовят путем заполнения полученного негатива гипсовой растворной массой, после затвердения и высыхания которой негатив удаляют. Полученный гипсовый позитив, представляющий подобие модели туловища пациента, подвергают специальной пластической обработке-корректировке. Она заключается в удалении основных патологических выпуклостей измененного рельефа туловища и таза. На их месте в массе позитива создают определенные пологие вдавливания, имеющие в центре глубину от 2 до 5 см по отношению к нейтральному уровню рельефа и располагающиеся в направлении, противоположном вектору деформирующей ротации. Параллельно на позитиве заполняют гипсовым раствором зоны патологических вогнутостей с созданием рельефных объемов-возвышений высотой 1–3 см,

расположение которых ориентируют в направлении деротации. Участки выступающих анатомо-физиологических костных образований, в частности зоны крыльев подвздошных костей и крестца, покрывают дополнительным слоем гипсового раствора толщиной 2–3 см для предупреждения давящего болевого воздействия на них конструкцией корсета. В итоге гипсовый позитив приобретает форму, которая практически является гипертрофированным зеркальным отражением туловища и таза пациента (рис. 6).

Готовый гипсовый позитив подвергают сушке.

Создание полиэтиленовой гильзы корсета. Для изготовления корсета используют листовой полиэтилен низкого давления и высокой плотности, который разогревают до 180–200 °С и напластовывают на гипсовый позитив с предварительно надетым на него облегающим чулочным чехлом; при этом подсоединенным вакуумным насосом отводят воздух для достижения максимального облегания полиэтилена на позитиве (рис. 7).

После остывания полиэтилена его обрезают под форму планируемого ортеза и снимают с позитива, получая полиэтиленовую гильзу корсета (рис. 8).

Края полиэтиленовой гильзы зачищают и полируют, после чего она готова для следующего этапа.

Первичная примерка, корректировка и выдача корсета пациенту. Гильза корсета должна облегать тело пациента, создавая давление на патологические выпуклости рельефа туловища без провокации выраженных болевых ощущений. В положении пациента сидя передние нижние края гильзы не должны врезаться в паховые области, задний нижний край должен располагаться на 2–3 см выше горизонтальной поверхности сидения. При необходимости осуществляют дополнительную корректировку гиль-

Рис. 7
Последовательность напластования полиэтилена на позитив:
а – на позитив надет облегающий чулочный чехол и подсоединен патрубок вакуумного насоса;
б – разогретый листовой полиэтилен напластован на позитив;
в – полиэтилен остыл, вид сзади и спереди

Рис. 8
Получение полиэтиленовой гильзы корсета:
а – контур обрезания полиэтилена на позитиве;
б – вид снятой гильзы спереди и сзади

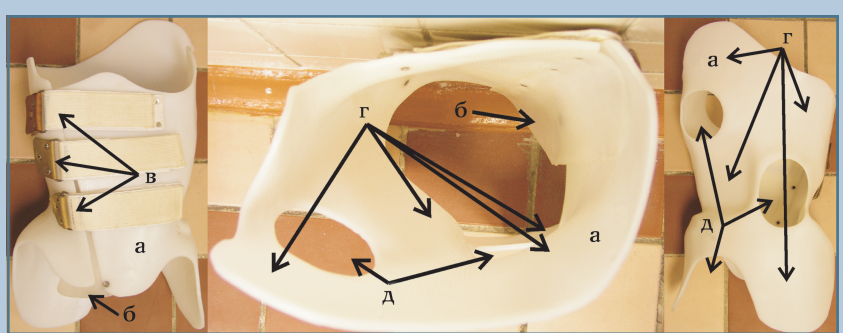

Рис. 9
Готовый корсет (вид спереди, сверху, сзади):
а – фигурная гильза; б – клапан; в – крепеж в виде петель и лент типа велькро; г – зоны корригирующего давления на патологические выпуклости рельефа туловища; д – зоны свободных пространств над патологическими вогнутостями рельефа туловища

зы подрезкой или изменением формы с предварительным разогреванием феном и путем установки пелотов из специальных материалов. После корректировки устанавливают элементы крепления, например застежки или петли с лентами типа велькро. В зоне соединения краев гильзы по передней поверхности устанавливают защитный клапан из тонкого (1 мм) листового полиэтилена. Ширина клапана должна перекрывать зазор плотно застегнутого корсета на 2—3 см. Клапан крепят к краю гильзы на стороне, свободной от застежек или крепежных петель. Вариант готового корсета представлен на рис. 9.

По своей форме и параметрам корсет позволяет пациенту пользоваться обычной одеждой (рис. 10), что практически не выделяет его среди окружающих и не препятствует нахождению в обществе.

Клинический контроль готового изделия. После получения корсета пациента направляют к курирующему врачу-ортопеду для согласования медицинских вопросов по эксплуатации изделия. Данный этап предусматривает установление режима корсетного воздействия на деформацию позвоночника, что заключается в определении интенсивности корригирующего давления пелотов корсетной гильзы на патологические выпуклости рельефа поверхности туловища. Клиническим критерием достаточности силового давящего воздействия на патологическую выпуклость является невозможность свободно просунуть палец кисти между телом пациента и внутренней поверхностью корригирующего пелота. При этом сила давления должна не превышать болевой порог пациента и не создавать проблемы для дыхания. Для соблюдения установленного корригирующего воздействия пациенту необходимо сделать рекомендательную запись в консультативном заключении, а на крепеже установить соответствующие пометки (рис. 11).

На этапе клинического контроля каждому пациенту проводят методический инструктаж по соблюдению

Рис. 10
Внешний вид пациентки: **а** — в корсете; **б** — в одежде поверх корсета



Рис. 11
Пометки на крепежных лентах корсета, указывающие установленный корригирующий режим воздействия на деформацию позвоночника

дисциплины установленного корсетного режима. В течение суток корсет разрешают снимать только для следующих ситуаций:

1) туалетные гигиенические мероприятия с общим временем до 1 ч;
2) смена нательного подкорсетного белья (маек-фуфаек), связанная с повышенной потливостью при нахождении в условиях ортеза; осуществляется в течение дня не менее 4 раз в сутки и занимает от 30 до 60 мин;
3) проведение вспомогательного лечения (ЛФК, массаж, курсы физиопроцедур и т.д.), требующего снятия корсета, с общим временем до 2—2,5 ч.

Таким образом, пациент должен находиться в условиях корсетного режима коррекции не менее 20 ч в сутки, включая сон. При этом длительность одного пребывания без корсета не должна превышать 1 ч.

Пациентам с законченным ростом позвоночника рекомендации по пользованию корсетом определяют индивидуально с учетом особенностей клинического диагноза и параметров сколиотической деформации.

Периоды корсетного корригирующего лечения

К рекомендованному режиму пребывания в корсете пациенты привыкают, как правило, в течение 2—8 недель. Это период адаптации к ортезу, за время которого у некоторых больных осуществляют дополнительную корректировку корсета, рекомендованную на этапе клинического контроля изделия. Наиболее частыми являются рекомендации по перестановке крепежа под указанный режим функционирования ортеза и связанной с этим необходимостью дополнительной обрезки или изменения формы гильзы в зонах молочных желез и таза для создания необходимых анатомо-физиологических пространств, установки пелотов для увеличения корригирующего давления. После выполненной корректировки корсета проводят повторный контрольный клинический осмотр.

Со дня осмотра в изготовленном и откорректированном корсете начинается период первичной коррекции деформации позвоночника, составляющий, в зависимости от параметров и характеристик деформации у конкретного больного, 2—6 мес. По истечении этого периода проводят рентгенологическое обследование позвоночника в условиях корсетного режима; снимки выполняют в положении пациента стоя в прямой и боковой проекциях. Полученные рентгенологические данные корригирующего воздействия сравнивают с исходными показателями деформации, особенно со снимками *bending test*, на достижение параметров которых и направлена проводимая коррекция. В формулировке клинического диагноза указывают достигнутую в условиях корсетной коррекции фронтальную величину основных дуг искривленного позвоночника с пометкой даты рентгенологического обследования.

Существенное клиническое преимущество представляемого корсета в удобстве рентгенологического кон-

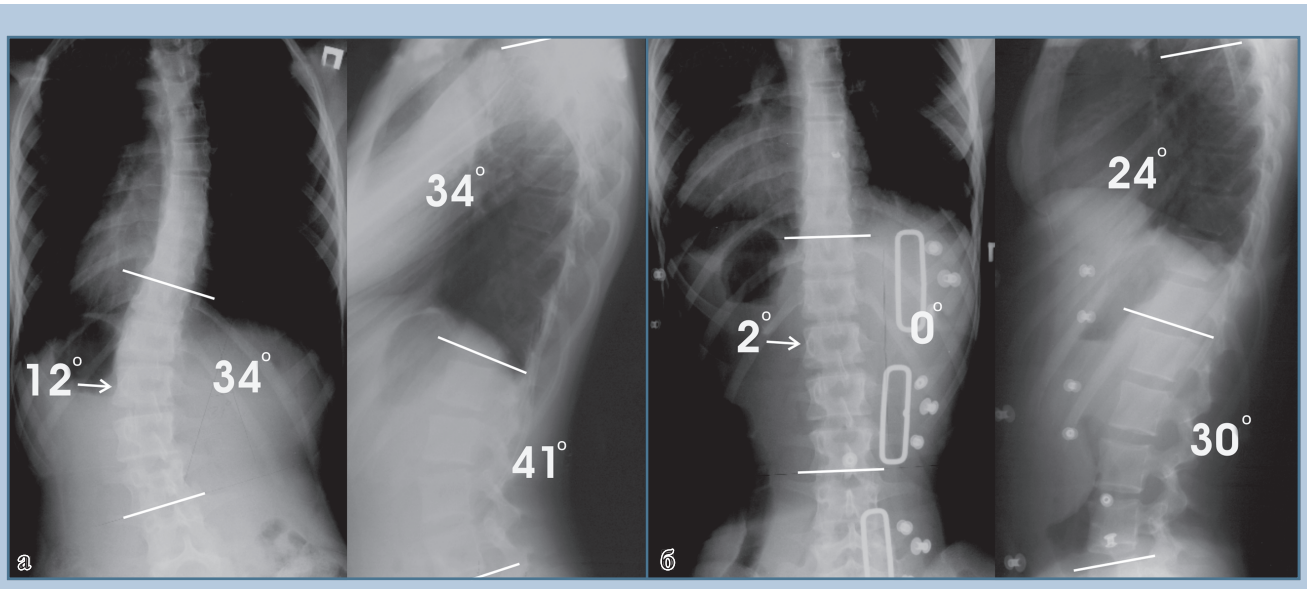

Рис. 12
Рентгенограммы позвоночника до лечения **(а)** и в условиях корсетного корригирующего воздействия **(б)**: полученный эффект фронтальной коррекции основной дуги Th_{11}–L_3 слева – 100 %; стрелки указывают угол ротации апикального позвонка L_1, измеренный по методике Raimondi [12, 28, 29]

троля в условиях проводимого корригирующего лечения связано с материалом изготовления изделия — полиэтиленом, который является абсолютно рентгенопрозрачным; металлические детали, используемые для узлов крепежа, практически не создают помех при обследовании (рис. 12).

В процессе контрольного осмотра-обследования при необходимости проводят корректировку режима работы ортеза, дают рекомендации по его техническому сервису и ремонту (замена и перестановка крепежа, установка дополнительных пелотов для возможного изменения корригирующего воздействия на деформацию). При осмотре особое внимание следует уделять состоянию кожных покровов в области корсетного давления и наблюдаемым изменениям рельефа поверхности туловища, обязательно подчеркивать важность соблюдения пациентом строгой дисциплины в выполнении рекомендаций по корсетному режиму и вспомогательному лечению (ЛФК, курсы стимулирующих физиопроцедур и т.д.).

Дальнейшее пребывание пациента в корсете с соблюдением рекомендаций по корригирующему режиму является периодом корсетного удержания. Его продолжительность зависит от состояния динамики ростковой костной зрелости позвоночника, что контролируют рентгенологически по апофизарным тестам Risser и Садофьевой. Планируемые контрольные осмотры у врача-ортопеда и у протезиста целесообразно проводить в данном периоде в зависимости от развития клинической ситуации и ростковой активности пациента с интервалом 2—6 мес. При этом особое внимание следует уделять дисциплине корсетного режима, техническому состоянию ортеза и его соответствию параметрам больного. Клиническая практика показывает, что срок нормального функционирования одного корсета от момента его изготовления, с учетом выраженности деформации позвоночника и характера ее прогрессирования, эффекта достигнутой и удерживаемой коррекции, а также индивидуальных особенностей роста и физиологического развития пациента, составляет 8—26 мес. (в среднем 1,5 года). На контрольных осмотрах следует решать вопрос и о своевременном изготовлении нового ортеза. Текущие рентгенологические обследования позвоночника за период корсетного удержания деформации с учетом получаемой лучевой нагрузки целесообразно выполнять через 1 год после предыдущего. При этом измеряемую величину деформации следует вносить дополнительно в формулировку диагноза с указанием даты рентгенографии.

В ходе периода корсетного удержания возможны различные варианты поведения сколиотической деформации позвоночника, в зависимости от исходной выраженности и характера ее прогрессирования. В случаях, когда у больного в условиях ортеза искривление сохраняется или выходит на хирургические параметры, целесообразно данный период вести до наступления стабилизации костного роста позвоночника, что рентгенологически характеризуется по Садофьевой стадией S-IV. Далее, при отсутствии возможных противопоказаний, рекомендуется в согласованном порядке планировать проведение оперативного этапа лечения — коррекцию и стабилизацию деформации позвоночника с применением имплантируемых металлоконструкций.

Период плановой отмены корсета наступает после завершения костного роста позвоночника, что рентгенологически характеризуется по Садофьевой стадией S-V. Данный период заключается в постепенном увеличении времени бескорсетного пребывания, которое начинают с дневного периода бодрствования. Первые две недели пациенту разрешают снимать корсет дополнительно к указанному выше времени на 1 ч в день, следующие две недели — на 2 ч, затем — на 3 ч и т.д., доводя использование ортеза только на время ночного сна. Указанный этап постепенной отмены корсета составляет 3—4 мес. В течение следующих 2—3 мес. следует одевать ортез только на время ночного сна, а к концу указанного срока, за 2 недели до прибытия на контроль к врачу-ортопеду, спать без корсета. Параллельно с выполнением рекомендаций по режиму отмены корсета пациентам предписывают строго выполнять программу ЛФК, которая уже принимает на себя функции ведущего метода лечения.

На контроле у врача-ортопеда выполняют рентгенографию позвоночника без корсета в положении пациента стоя в прямой и боковой проекциях, полученные данные сравнивают с исходными и корсетными параметрами деформации. В формулировке клинического диагноза добавляют пометку о периоде отмены корсета с указанием величины основных дуг искривленного позвоночника и даты рентгенологического обследования.

В период отмены корсета возможны различные варианты изменения параметров сколиотической деформации позвоночника, в зависимости от исходных показателей и результативности предыдущих периодов. Если при отмене корсета искривление вышло на хирургические показатели, целесообразно больного вернуть в строгий корсетный режим и в согласованном порядке планировать проведение оперативного этапа лечения. Пациентам, у которых на клинико-рентгенологическом контроле без корсета сколиотическая деформация по своим характеристикам не требует хирургического лечения, рекомендуют полную отмену ортеза вообще или пользование им на время ночного сна в течение 3—6 мес. Затем наступает период дальнейшего наблюдения после завершенного корсетного лечения. Контрольный осмотр при этом целесообразно назначать в зависимости от особенностей деформации через 6—10 мес., а рентгенографию позвоночника планировать через год после последнего лучевого обследования. Полученные данные сопоставляют с исходными, корсетными

и последними параметрами деформации без ортеза, в формулировку клинического диагноза следует добавить информацию о величине основных дуг искривленного позвоночника без корсета. Пациентам рекомендуют продолжать общее консервативное лечение с ведущим методом ЛФК под наблюдением врача-ортопеда.

Заключение

Представленную основными положениями и особенностями медицинскую технологию корсетной коррекции деформаций позвоночника рекомендуем как компонент системы оказания специализированной ортопедической помощи пациентам с идиопатическим сколиозом.

Литература

1. **Белецкий А.В., Тесаков Д.К., Волков И.Н. и др.** Оказание специализированной помощи больным сколиозом в Республике Беларусь // Совершенствование травматолого-ортопедической помощи детям: Тез. докл. симпозиума детских травматологов-ортопедов России с междунар. участием. СПб., 2008. С. 27–29.
   Beletskiy A.V., Tesakov D.K., Volkov I.N. i dr. Okazanie spetsializirovannoy pomoschi bol'nym skoliozom v Respublike Belarus' // Sovershenstvovanie travmatologo-ortopedicheskoy pomoschi detyam: Tez. dokl. simpoziuma detskih travmatologov-ortopedov Rossii s mezhdunar. uchastiem. SPb., 2008. S. 27–29.
2. **Бландинский В.Ф., Герасимов О.Р., Тетерев В.А.** Корсеты Шено в лечении сколиотической болезни у подростков // Актуальные вопросы детской травматологии и ортопедии: Тез. докл. науч.-практ. конф. детских травматологов-ортопедов России. СПб., 2005. С. 77–78.
   Blandinskiy V.F., Gerasimov O.R., Teterev V.A. Korsety Sheno v lechenii skolioticheskoy bolezni u podrostkov // Aktual'nye voprosy detskoy travmatologii i ortopedii: Tez. dokl. nauch.-prakt. konf. detskih travmatologov-ortopedov Rossii. SPb., 2005. S. 77–78.
3. **Дубоносов Ю.В., Котова О.С., Мушкин А.Ю.** Использование метода стабилометрии для оценки корсетного лечения сколиоза у детей // Травматол. и ортопед. России. 2008. № 4. С. 41.
   Dubonosov Yu.V., Kotova O.S., Mushkin A.Yu. Ispol'zovanie metoda stabilometrii dlya otsenki korsetnogo lecheniya skolioza u detey // Travmatol. i ortoped. Rossii. 2008. № 4. S. 41.
4. **Казьмин А.И., Кон И.И., Беленький В.Е.** Сколиоз. М., 1981.
   Kaz'min A.I., Kon I.I., Belen'kiy V.E. Skolioz. M., 1981.
5. **Михайловский М.В., Фомичев Н.Г.** Хирургия деформаций позвоночника. Новосибирск, 2002.
   Mihaylovskiy M.V., Fomichev N.G. Hirurgiya deformatsiy pozvonochnika. Novosibirsk, 2002.
6. **Михайловский М.В., Шуц С.А., Трегубова И.Л. и др.** Экзокорректор деформации позвоночника «Узор» // Хирургия позвоночника. 2007. № 2. С. 31–39.
   Mihaylovskiy M.V., Shuts S.A., Tregubova I.L. i dr. Ekzokorrektor deformatsii pozvonochnika "Uzor" // Hirurgiya pozvonochnika. 2007. № 2. S. 31–39.
7. **Садофьева В.И.** Нормальная рентгеноанатомия костно-суставной системы детей. Л., 1990.
   Sadof'eva V.I. Normal'naya rentgenoanatomiya kostno-sustavnoy sistemy detey. L., 1990.
8. **Скоблин А.А.** Ортезирование в комплексе лечения идиопатического сколиоза // Хирургия позвоночника. 2005. № 4. С. 25–31.
   Skoblin A.A. Ortezirovanie v komplekse lecheniya idiopaticheskogo skolioza // Hirurgiya pozvonochnika. 2005. № 4. S. 25–31.
9. **Тесаков Д.К., Альзоба С.В., Мальсагов Д.М.** Применение корсетной коррекции прогрессирующих деформаций позвоночника в лечении больных с диспластическим (идиопатическим) сколиозом // Адаптация различных систем организма при сколиотической деформации позвоночника: Методы лечения: Тез. докл. междунар. симпозиума. М., 2003. С. 187–189.
   Tesakov D.K., Al'zoba S.V., Mal'sagov D.M. Primenenie korsetnoy korrektsii progressiruyuschih deformatsiy pozvonochnika v lechenii bol'nyh s displasticheskim (idiopaticheskim) skoliozom // Adaptatsiya razlichnyh sistem organizma pri skolioticheskoy deformatsii pozvonochnika: Metody lecheniya: Tez. dokl. mezhdunar. simpoziuma. M., 2003. S. 187–189.
10. **Тесаков Д.К., Альзоба С.В.** Применение корсетной технологии типа Шено у больных с прогрессирующими сколиотическими деформациями позвоночника // Травматол. и ортопед. России. 2008. № 4. С. 123–124.
    Tesakov D.K., Al'zoba S.V. Primenenie korsetnoy tehnologii tipa Sheno u bol'nyh s progressiruyuschimi skolioticheskimi deformatsiyami pozvonochnika // Travmatol. i ortoped. Rossii. 2008. № 4. S. 123–124.
11. **Тесаков Д.К., Воронович И.Р.** Классификация методов лечения больных с деформациями позвоночника при идиопатическом (диспластическом) сколиозе // Мед. новости. 2008. № 10. С. 82–85.
    Tesakov D.K., Voronovich I.R. Klassifikatsiya metodov lecheniya bol'nyh s deformatsiyami pozvonochnika pri idiopaticheskom (displasticheskom) skolioze // Med. novosti. 2008. № 10. S. 82–85.
12. **Тесаков Д.К., Макаревич С.В., Тесакова Д.Д. и др.** Алгоритм трехплоскостной рентгенологической диагностики деформации позвоночника при сколиозе (инструкция по применению) // Современные методы диагностики, лечения и профилактики заболеваний. Вып. 9. Т. 3: Кардиология и ангиология. Хирургия. Ортопедия и травматология. Минск, 2008. С. 209–225.
    Tesakov D.K., Makarevich S.V., Tesakova D.D. i dr. Algoritm trehploskostnoy rentgenologicheskoy diagnostiki deformatsii pozvonochnika pri skolioze (instruktsiya po primeneniyu) // Sovremennye metody diagnostiki, lecheniya i profilaktiki zabolevaniy. Vyp. 9. T. 3: Kardiologiya i angiologiya. Hirurgiya. Ortopediya i travmatologiya. Minsk, 2008. S. 209–225.
13. **Тесаков Д.К., Ошлиес Ю., Альзоба С.В. и др.** Первый клинический опыт применения корсетов типа Шено для коррекции деформаций позвоночника у растущих детей с диспластическим (идиопатическим) сколиозом // Повреждения и заболевания позвоночника и суставов: Тез. докл. науч.-практ. конф. Минск, 1998. С. 328–332.
    Tesakov D.K., Oshlies Yu., Al'zoba S.V. i dr. Pervyy klinicheskiy opyt primeneniya korsetov tipa Sheno dlya korrektsii deformatsiy pozvonochnika u rastuschih detey s displasticheskim (idiopaticheskim) skoliozom // Povrezhdeniya i zabolevaniya pozvonochnika i sustavov: Tez. dokl. nauch.-prakt. konf. Minsk, 1998. S. 328–332.
14. **Тесаков Д.К., Тесакова Д.Д.** Рентгенологическая оценка сколиотической деформации позвоночника в сагиттальной плоскости // Проблемы здоровья и экологии. 2008. № 2. С. 94–100.
    Tesakov D.K., Tesakova D.D. Rentgenologicheskaya otsenka skolioticheskoy deformatsii pozvonochnika v sagittal'noy ploskosti // Problemy zdorov'ya i ekologii. 2008. № 2. S. 94–100.
15. **Чекрыжев Д.О., Мезенцев А.А., Березюк З.Г. и др.** Трехлетний опыт применения корсетов Шено при лечении диспластического и идиопатического сколиоза у детей и подростков // Адаптация различных систем организма при сколиотичес-

кой деформации позвоночника: Методы лечения: Тез. докл. междунар. симпозиума. М., 2003. С. 203–205.
Chekryzhev D.O., Mezentsev A.A., Berezyuk Z.G. i dr. Trehletniy opyt primeneniya korsetov Sheno pri lechenii displasticheskogo i idiopaticheskogo skolioza u detey i podrostkov // Adaptatsiya razlichnyh sistem organizma pri skolioticheskoy deformatsii pozvonochnika: Metody lecheniya: Tez. dokl. mezhdunar. simpoziuma. M., 2003. S. 203–205.

16. **Шаповалов В.М., Надулич К.А., Дулаев А.К.** Деформации позвоночника. СПб., 2000.
Shapovalov V.M., Nadulich K.A., Dulaev A.K. Deformatsii pozvonochnika. SPb., 2000.
17. **Яроцкий А.Э., Овечкина А.В.** Ортезирование в комплексе консервативного лечения детей с диспластическим сколиозом // Адаптация различных систем организма при сколиотической деформации позвоночника: Методы лечения: Тез. докл. междунар. симпозиума. М., 2003. С. 213–214.
Yarotskiy A.E., Ovechkina A.V. Ortezirovanie v komplekse konservativnogo lecheniya detey s displasticheskim skoliozom // Adaptatsiya razlichnyh sistem organizma pri skolioticheskoy deformatsii pozvonochnika: Metody lecheniya: Tez. dokl. mezhdunar. simpoziuma. M., 2003. S. 213–214.
18. **Abbott E.G.** Correction of lateral curvature of the spine // New-York Med. J. 1912. N 17. P. 835–846.
19. **Chêneau J.** Das original Cheneau-Skoliosen-Korset. Dortmund, 1997.
20. **Cobb J.R.** Outline for the study of scoliosis // Amer. Acad. Orthop. Surg. Instructional Course Lectures. 1948. Vol. 5. P. 261–275.
21. **Karger C.** Traitement orthopedique de la scoliose idiopathique. Les methodes et leurs indications specifiques // In: Scoliose Idiopatique. Montpellier, 1997. P. 171–190.
22. **Kotwicki T., Pietrzak S., Szulc A.** Three-dimensional action of Chêneau brace on thoracolumbar scoliosis // Stud. Health Technol. Inform. 2002. Vol. 88. P. 226–229.
23. **Matthiass H.H., Heine J.** Erste Langzeitergebnisse der Behandlung der Skoliose mit dem Chêneau-Korsett // Med. Orth. Techn. 1984. Vol. 69. P. 104–108.
24. **Mauroy J.-C.** La Scoliose. Traitement Orthopédique Conservateur. Montpellier, 1996.
25. **Michel C.R., Allegre G., Caton J.** Les orthèses rachidiennes à trois et quatre valves dans le traitement orthopédique des scolioses // Cah. Kinésither. 1984. Vol. 106. P. 7–13.
26. Moe's textbook of scoliosis and other spinal deformities / Ed. by Bradford D.S., Lonstein J.E., Ogilvie J.W., et al. 2nd ed. W.B. Saunders, Philadelphia, 1987.
27. **Nachemson A.L., Peterson L.E.** Effectiveness of treatment with a brace in girls who have adolescent idiopathic scoliosis. A prospective, controlled study based on data from the Brace Study of the Scoliosis research Society // J. Bone Joint Surg. Am. 1995. Vol. 77. P. 815–822.
28. **Raimondi P., Costanzo G., Santorini A.** Is axial rotation measurement of a vertebra axiomatic? How to assess it through Raimondi's tables // Scoliosis, State of the art. Book of abstracts (2nd Annual meeting). Barcelona, 1996. P. 52–55.
29. **Raimondi P.** La rotazione vertebrale. Proposta di nuovo metodo di vilutazione // Annali ISEF. L'Aquila. 1984. Vol. 1. P. 81–84.
30. **Rigo M.** 3D correction of trunk deformity in patients with idiopathic scoliosis using Cheneau brace // In: Research into Spinal Deformities 2. Stokes I.A.F., ed. IOS Press, 1999. P. 362–365.
31. **Rigo M., Quera-Salva G., Puigdevall N., et al.** Retrospective results in immature idiopathic scoliotic patients treated with a Chêneau brace // In: Research into Spinal Deformities 3. Tanguy A., Peuchot B., Eds. IOS Press, 2002. P. 241–245.
32. **Rigo M., Villagrasa M., Gallo D.** A specific scoliosis classification correlating with brace treatment: description and reliability // Scoliosis. 2010. Vol. 5. P. 1.
33. **Rigo M., Weiss H.R.** The Chêneau concept of bracing – biomechanical aspects // Stud. Health Technol. Inform. 2008. Vol. 135. P. 303–319.
34. **Risser J.C.** The iliac apophysis: an invaluable sing in the management of scoliosis // Clin. Orthop. Relat Res. 1958. N 11. P. 111–119.
35. **Tesakov D., Alzoba S.V., Dylenok A.A., et al.** Brace correction of severe spinal deformities in idiopathic scoliosis in children in growth // Résonances Européennes du Rachis. Abstracts, Fourth SIRER International Congress. 1999. Vol. 24. P. 49.
36. **Tesakov D.** 3D brace correction of spinal deformities in growing patients with severe forms of idiopathic scoliosis // In: Research into Spinal Deformities 3. Tanguy A., Peuchot B., eds. IOS Press, 2002. P. 235–238.
37. **Weiss H.R.** Die Indikation zur konservativen Behandlung der Skoliose aus aerzrtlicher Sicht // Orthopade-Technik. 1998. N 2. P. 91–101.

Адрес для переписки:
Тесаков Дмитрий Кимович
220024, Республика Беларусь,
Минск, ул. Кижеватова, д. 60, корп. 4,
ortoped@mail.belpak.by
dk-tesakov@yandex.ru

Статья поступила в редакцию 05.10.2009