реакции. Флакон с ронколейкином защищали от прямых лучей солнца.

6. Профилактика инфекционных осложнений достигалась внутривенным введением антибиотиков широкого спектра действия.

При анализе результатов лечения 964 больных с острым панкреатитом были получены следующие результаты:

из 460 больных первой группы, получавших комплексное лечение, но без антибиотиков и иммунокорректоров, выздоровление наступило у 429. У 31 больного купировать острый процесс не удалось, течение болезни приняло тяжелый характер. Увеличение объема медикаментозной терапии, включая антибиотики, привело к выздоровлению 19 человек, 12 больных вынуждены были оперировать с двумя летальными исходами (16,7%).

Больные, которые поступили в состоянии средней тяжести (2-я группа – 296 человек) и тяжелом состоянии (3-я группа – 208 человек), получали вышеуказанную терапию в полном объеме. Результаты лечения у них оказались следующими: 386 человек выздоровели, 118 оперированы от 1 до 6 раз, включая малоинвазивные способы (дренирование желчевыводящих путей, сальниковой сумки и брюшной полости). Среди оперированных 118 человек 2-й и 3-й групп умерло 25 больных, что составило 21,2%. Но если учесть, что среди оперированных у 51 больного был выявлен гнойный панкреатит, то среди этих больных летальность, естественно, выше. Из 67 больных с панкреонекрозом умерло 10 (15%), из 51 больного с гнойным панкреатитом умерло 15 человек, или 29,8%, т. е. летальность при гнойном панкреатите в два раза выше.

30 больным, оперированным по поводу панкреонекроза и гнойного панкреатита, в комплекс лечения был включен ронколейкин. После операции умерло двое больных, или 6,6%. Малое число наблюдений не позволяет сделать однозначный вывод об эффективности использования ронколейкина, но результаты его применения вселяют надежду на успех.

Выводы

Предсказать течение острого панкреатита сложно, поэтому при установленном диагнозе медикаментозная терапия должна начинаться сразу по поступлении и в достаточно полном объеме.

Адекватное обезболивание и инфузионно-трансфузионная терапия, своевременно начатые, являются залогом успешного лечения больных с острым панкреатитом.

Ингибиторы ферментов, в частности контрикал, нужно вводить круглосуточно медленно капельно в дозе 100 000 ед. независимо от стадии развития процесса.

Использование иммуномодуляторов (ронколейкина) нужно признать целесообразным в комплексном лечении острого панкреатита.

Поступила 13.02.2008

ЛИТЕРАТУРА

1. *Бэнкс П.* Панкреатит. М.: Медицина, 1982. 208 с.

2. *Владимиров В. Г., Сергиенко В. И.* Острый панкреатит. Экспериментально-клинические исследования. М.: Медицина, 1986. 240 с.

3. *Лищенко А. Н., Абдулла Хан, Попов П. В.* Общие принципы хирургического лечения гнойно-некротических осложнений острого панкреатита // Кубанский научный медицинский вестник. 1998. № 1–2. С. 52–53.

4. *Рамадан К. А.* Оптимизация хирургического лечения острого некротизирующего панкреатита: Автореф. дис. канд. Краснодар, 2006. 20 с.

5. *Хендерсон Д. М.* Патофизиология органов пищеварения. М.: Издательство БИНОМ, 2005. С. 191–218.

V. A. AVAKIMJAN, D. A. ZHANE, S. V. AVAKIMJAN, V. A. ZARUBIN

TREATMENT OF THE ACUTE PANCREATITIS

On the basis of results of treatment of 964 patients divided into 3 groups, and 118 operations concerning a destructive pancreatitis authors offered the following references.

By virtue of that current of an acute pancreatitis to predict difficultly, medicamental therapy should begin at once and enough in full. Inhibitors of enzymes need to be entered intravenously round the clock, and application immunomodulator Ronkoleykin improves the forecast, promotes downstroke of a lethality after operation twice.

А. Н. ЛИЩЕНКО, А. Н. ПАХИЛИНА, Ф. У. ХУБИЕВА, К. А. РАМАДАН, А. В. КОМАРОВ

МАЛОИНВАЗИВНЫЕ ТЕХНОЛОГИИ В ЛЕЧЕНИИ ОСТРОГО ПАНКРЕАТИТА

Кафедра хирургии № 2 ФПК и ППС Кубанского государственного медицинского университета

УДК 616.37-002.4-06-089.48

Много десятилетий ведется дискуссия о том, как лечить острый панкреатит: операцией или без нее [2, 3, 5, 9]. Ряд авторов предлагает оперировать больных в ранней стадии заболевания [1]. Однако повсеместное применение такого лечения приводит к плохим результатам. Надежной альтернативой раннему оперативному лечению стало использование малоинвазивных технологий в лечении острого панкреатита, в том числе тяжелых его форм. **Цель нашей работы** – определить перспективы использования малоинвазивных

вмешательств и улучшить результаты лечения больных острым панкреатитом.

Больные с тяжелым острым панкреатитом в первые несколько суток от начала заболевания обычно находятся в состоянии панкреатогенного шока, поэтому любое хирургическое вмешательство для них крайне опасно [6]. В таких случаях целесообразно использование лапароскопических вмешательств [4, 7]. В ряде случаев, в том числе когда лапароскопическое дренирование имеющихся жидкостных скоплений невозможно из-за технических ограничений, показано выполнение вмешательств под сонографическим контролем. Преимущества такого рода манипуляций состоят в том, что они могут быть как лечебными, так и исключительно диагностическими – биохимическое и бактериологическое исследование экссудата.

Безусловно, при обсуждении проблемы этой сложной патологии на первый план выходит сопоставимость анализируемых групп больных по степени тяжести проявлений заболевания. Причем терминологические характеристики вроде наличия или отсутствия деструкции поджелудочной железы, гнойных осложнений, ферментативного перитонита не позволяют сформировать достоверно сходные группы. Поэтому единственно верным решением является разделение по степени тяжести состояния пациентов по критериям универсальных шкал прогноза и риска летального исхода, основанное на оценке функциональных нарушений (APACHE II – шкала острых физиологических и хронических расстройств, Acute Physiology and Chronic Health Evaluation).

В основу работы положены результаты обследования и лечения 80 больных с острым некротизирующим панкреатитом, которые находились на лечении в клиниках города Краснодара: краевой клинической больнице, больнице скорой медицинской помощи. В основном это были лица трудоспособного возраста до 60 лет (83,7%). При поступлении и непосредственно перед выполнением хирургических вмешательств проводили общеклиническое обследование, позволяющее судить о тяжести общего состояния больных, а также неинвазивные инструментальные исследования. Это были трансабдоминальная эхоскопия, рентгеновская компьютерная томография. По результатам формировали топический диагноз, определяли локализацию экссудативных или гнойных скоплений в забрюшинном пространстве и в брюшной полости. По показаниям назначали эзофагогастродуоденоскопию и эндоскопическую ретроградную холангиопанкреатографию.

Все наблюдаемые пациенты были разделены на основные группы в зависимости от характера выполненного им первого инвазивного вмешательства (таблица). Больные всех групп принципиально не отличались по тяжести состояния. У 19 (23,8%) больных были выполнены лапароскопические вмешательства. У 9 (11,3%) – лапаротомии, холецистэктомии, дренирование холедоха по Пиковскому, мобилизация поджелудочной железы, дренирование сальниковой сумки и забрюшинной клетчатки в ранние сроки заболевания. Дренирования под контролем УЗИ производились у 29 (36,3%) пациентов. Лапаротомии санационные или с секвестрэктомией – в 23 (28,8%) случаях. Лапароскопическое лечение требовалось при установленном диагнозе панкреонекроза и необходимости санации брюшной полости от выпота. Динамика течения заболевания в послеоперационном периоде у этих больных благоприятна (рисунок). Также лапароскопия была показана при сомнительном диагнозе и подозрении на другие острые хирургические заболевания брюшной

Характер оперативных вмешательств, летальность и сроки лечения в различных клинических группах у больных с острым деструктивным панкреатитом

Характер операций		Число больных	Число операций	Летальность		Средний койко-день
				Абсолютное число	%	
Лапароскопическая санация и дренирование брюшной полости		19	19	5	26,3	43,5
Пункция жидкостных скоплений и наружное дренирование под контролем УЗИ		29	60	7	24,1	56,8
Традиционное оперативное лечение лапаротомным доступом (32 пациента)	Холецистэктомия, дренирование холедоха, дренирование сальниковой сумки и забрюшинной клетчатки (ранние сроки заболевания)	9	9	5	55,6	78,3
	Секвестрэктомия, вскрытие и дренирование абсцесса сальниковой сумки или абсцесса забрюшинного пространства	23	62	9	39,1	91,9
ИТОГО		80	150	26	32,5	

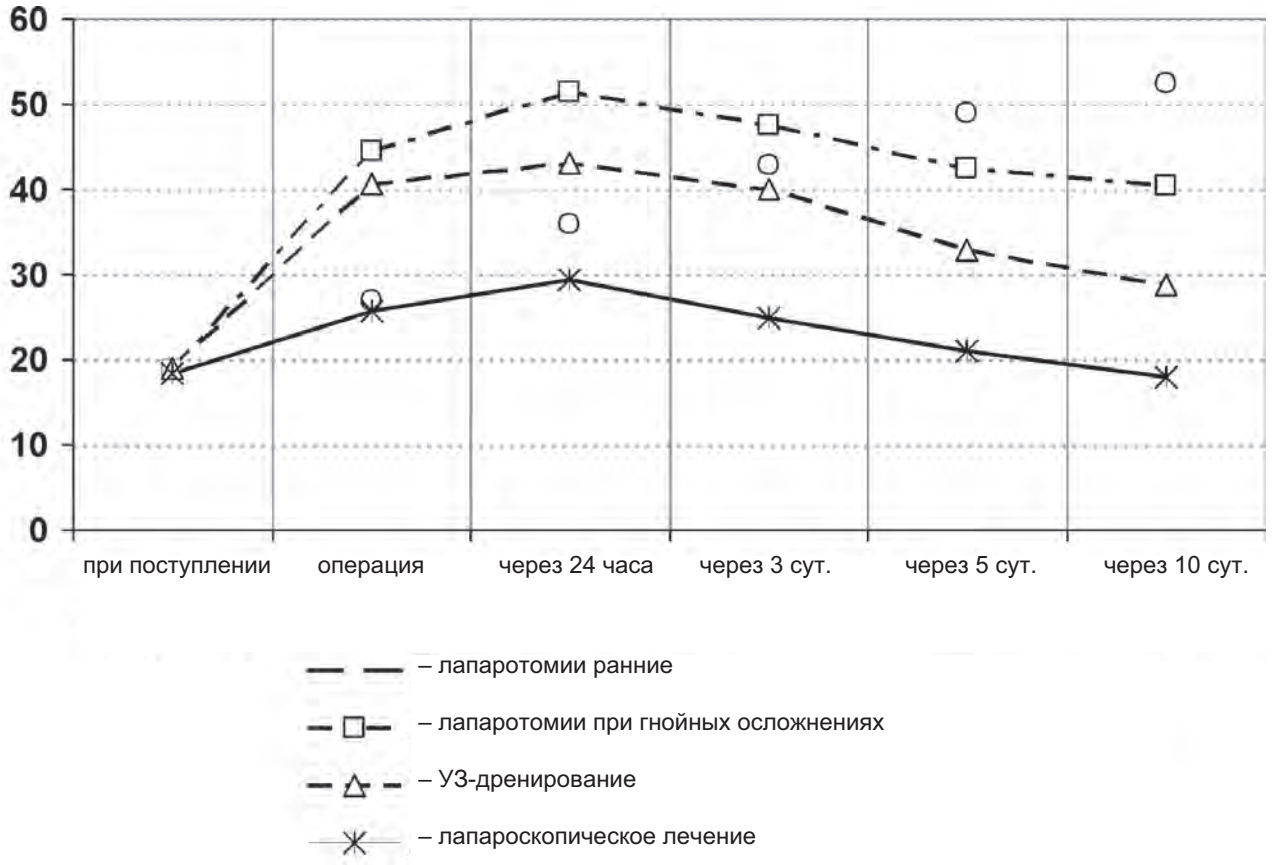

Динамика тяжести состояния пролеченных больных, оперированных различными способами, по шкале APACHE II

полости. Выраженный парез кишечника ограничивал обзор и препятствовал полноценной ревизии брюшной полости и сальниковой сумки. Летальность в этой группе относительно невысока (таблица).

При клинически и инструментально подтвержденном диагнозе панкреонекроза и наличии панкреатогенных отграниченных жидкостных скоплений применяли вмешательства под ультразвуковым наведением, однако порой недостаточная дифференцировка тканей, вздутие кишечника в результате пареза ограничивали применение таких манипуляций. Не всегда было достаточно дренирования парапанкреатического пространства, требовалось удалять крупные секвестры некротических тканей. Когда малоинвазивные способы лечения исчерпывали свои возможности и становились неэффективными, производили лапаротомию. Лапаротомный доступ был всегда более травматичным, и этим дополнительно определялась тяжесть состояния больных по шкале APACHE II в послеоперационном периоде (рисунок) и высокий уровень летальности (таблица).

Крайне неудовлетворительные результаты были получены после лапаротомий в фазе энзимной токсемии в ранние сроки. Это подтверждается высокой летальностью в этой группе – 55,6% (таблица). Относительно короткий койко-день здесь объясняется ранней смертностью. Поэтому мы пришли к выводу о противопоказанности лапаротомии в ранние сроки у больных с панкреонекрозом. Большинство пациентов этой группы было оперировано в районных больницах, где отсутствует достаточная диагностическая аппаратура, и операция в основном носила диагностический характер.

Лапаротомное лечение в период гнойно-септических осложнений производилось у наиболее тяжелых пациентов (рисунок). Послеоперационный период протекал также тяжело. Это было связано с особенностями таких операций: удаление сформированных секвестров, санация абсцессов, флегмон. Однако не все гнилостные ткани были удалимы таким способом. Эти нежизнеспособные фрагменты вынужденно оставлялись и служили причиной реинфицирования здоровой клетчатки. Летальность была высокой, и сроки лечения пациентов длительны.

Динамические диагностические пункции и дренирования патологических очагов в забрюшинной клетчатке под ультразвуковым контролем позволили оценить степень выраженности деструктивных изменений, наличие и количество жидкостного компонента и инфицированность. Обширные жидкостные скопления дренировали. Инфицирование забрюшинной флегмоны не являлось поводом для отказа от малоинвазивных хирургических методов лечения. Дискретное ручное промывание часто оказывалось неадекватным и применялось временно до создания условий для постоянного аспирационно-промывного лаважа антисептических растворов. Смена дренажей на крупнокалиберные, диаметром 8–12 мм, в условиях сонографической визуализации приравнивалась нами по эффективности к программированным санационным релапаротомиям, но была значительно менее травматична. Летальность в группе

больных, получавших малоинвазивное лечение под УЗ-контролем, а при его неэффективности и традиционное хирургическое лечение по поводу деструктивного панкреатита, составила 24,1%.

Лечение гнойно-некротических ретроперитонеальных флегмон сочетанными малоинвазивными методами было эффективным у 65% больных данным осложнением. Средняя скорость регресса постнекротических зон у этой группы больных – 56,8 суток. Положительные моменты закрытого наружного дренирования забрюшинных флегмон и псевдокист очевидны: возможность забрюшинного доступа и санации зоны некроза, не повреждая и не вовлекая в патологический воспалительный процесс брюшину и органы брюшной полости, быстрое восстановление моторно-эвакуаторной функции, ранний переход на энтеральное питание, отсутствие бронхолегочных и других грозных осложнений, связанных с длительной травматичной операцией, создание условий для активного поведения больного.

У 23 больных, которые подверглись традиционным хирургическим вмешательствам (лапаротомия секвестрэктомия, вскрытие и дренирование абсцесса сальниковой сумки или абсцесса забрюшинного пространства), в послеоперационном периоде на 7–14-е сутки сформировались новые очаги деструкции в самой поджелудочной железе и забрюшинном пространстве. Это произошло из-за отсутствия возможности удаления некротических тканей поджелудочной железы и парапанкреатического пространства до появления демаркационной линии. Такое течение заболевания требовало дополнительных санаций и секвестрэктомий практически у всех пациентов (22 человека, 95,7%). Из них у 4 успешно применены пункционно-дренирующие вмешательства под контролем УЗИ по описанной выше методике. Трем больным были выполнены люмботомии с внебрюшинным дренированием очагов деструкции. Летальных исходов в данной группе – 42,8%. Показатели тяжести состояния больных по шкале Apache II медленно нормализовались к 20–40-м суткам, средний койко-день составил 91,9±10,2. Высокая летальность в этой группе больных опосредованно связана с проблемой удаления несеквестрированных некротически измененных тканей. Эту задачу решали либо этапными программированными релапаротомиями, либо проточным лаважом пораженной зоны [8].

Операции, выполненные в течение 3–5 дней от начала заболевания, не могут устранить некрозы поджелудочной железы, но являются дополнительной хирургической агрессией и усугубляют течение некротизирующего панкреатита. При анализе данной категории пациентов обращает на себя внимание попытка выполнить лапаротомию для уточнения диагноза. В результате из 9 больных умерло 5 (55,5%). Диагностические лапаротомии в таких случаях должны быть заменены лапароскопическими вмешательствами. Использование малоинвазивных хирургических вмешательств, таких как пункция парапанкреатической клетчатки и лапароскопическое дренирование сальниковой сумки и брюшной полости, не всегда радикальны, но позволяют уменьшить количество открытых операций и процент осложнений.

Таким образом, открытые оперативные вмешательства в фазе энзимной токсемии острого некротизирующего панкреатита сопровождаются высокой послеоперационной летальностью. Применение малоинвазивных технологий в ранние сроки заболевания при сонографическом мониторинге позволяет значительно снизить летальность. Применение лапароскопических технологий при панкреонекрозе наиболее актуально и предпочтительно в фазу ферментативного перитонита и энзимной интоксикации. При наличии отграниченных жидкостных скоплений в брюшной полости рациональнее использовать дренирование под ультразвуковым контролем.

Поступила 20.02.2008

ЛИТЕРАТУРА

1. *Абдулла Хан, Лищенко А. Н., Полянский В. А.* Хирургическая тактика при тяжёлых формах острого панкреатита // Новые технологии в хирургии: Сб. научн. работ Киевской мед. акад. Киев, 1997. С. 39.

2. *Альперович Б. И., Мерзликин Н. В., Комкова Т. Б.* К вопросу о методе хирургического лечения панкреонекроза // Девятый всероссийский съезд хирургов: Материалы съезда. Волгоград, 2000. С. 8–9.

3. *Брискин Б. С., Рыбаков Г. С.* Хирургическое лечение острого панкреатита // Рос. журн. гастроэнтерол., гепатол., колопроктол. 2000, № 2. С. 67–71.

4. *Головко Е. Б.* Программированные открытые эндоскопические вмешательства при панкреонекрозе // Рос. журн. гастроэнтерол., гепатол., колопроктол. 2002, № 5. С. 69.

5. *Греясов В. И., Кравцунов В. Н., Сивоконь Н. И., Кульченко Н. Г.* Дифференцированный подход к тактике и лечению острого панкреатита // Девятый всероссийский съезд хирургов: Материалы съезда. Волгоград, 2000. С. 32–33.

6. *Зайцев В. Т., Криворучко И. А., Тищенко А. М., Смачило Р. М.* Лечебная тактика при остром некротическом панкреатите // Актуальные вопросы торакоабдоминальной хирургии: Сб. науч. работ, посвящ. 40-летию каф. торакоабдоминальной хирургии. Харьков: Мир здоровья, 1999. С. 39–40.

7. *Козлов И. В.* Лапароскопия и открытая бурсооментоскопия при панкреонекрозе // Рос. журн. гастроэнтерол., гепатол., колопроктол. 2002, № 5. С. 72.

8. *Нестеренко Ю. А., Лищенко А. Н., Михайлусов С. В.* Гнойно-некротические осложнения острого панкреатита (руководство для врачей и преподавателей). М., 1998.

9. *Savino J. A., LaPunzina C., Agarwal N. et al.* Open versus closed treatment of necrotizing pancreatitis // Shock. 1996. Vol. 6, № 1. P. 65–70.

A. N. LISHCHENKO,
A. N. PAHILINA, F. U. KHUBIEVA,
K. A. RAMADAN, A. V. KOMAROV

MINIINVASIVE TECHNOLOGIES IN TREATMENT OF THE ACUTE PANCREATITIS

Treated 80 patients with an acute necrotizing pancreatitis. Miniinvasive methods of operative treatment (laparoscopic and under ultrasonographic guidance) and traditional – laparotomy incision are compared. It is shown, that early open operations are accompanied by a high postoperative lethality (55,6%). Application of miniinvasive technologies in early terms of disease at ultrasonographic guidance considerably allows to lower a lethality (24,1%). Application of laparoscopic technologies at a pancreatonecrosis most actually in a phase of fermentative peritonitis.

Key words: an acute pancreatitis, miniinvasive treatment, a laparoscopy, a ultrasonographic guidance, a lethality.