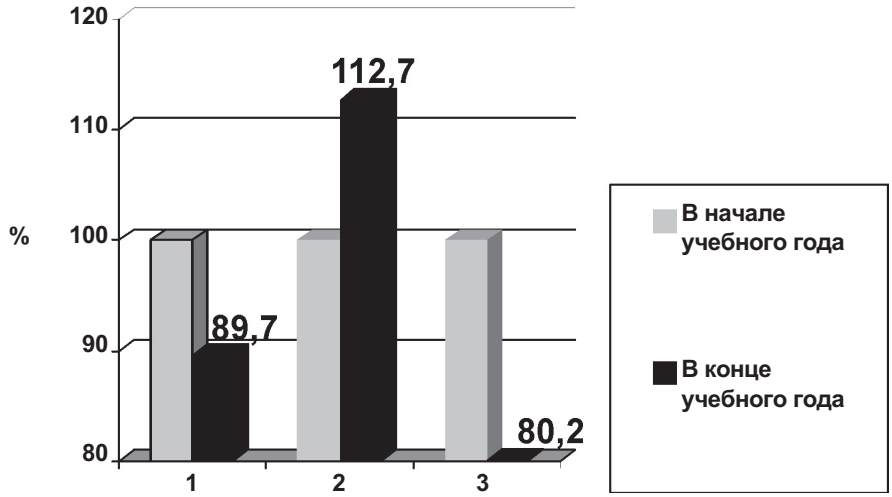

Рис. 2. Изменения диапазона сердечно-дыхательного синхронизма (1), длительности его развития на минимальной границе диапазона (2) и индекса регуляторно-адаптивного статуса в начале и в конце учебного года у девушек – флегматиков, флегматиков/сангвиников. Величины диапазона, длительности развития синхронизации и индекса регуляторно-адаптивного статуса в начале учебного года приняты за 100%

Таким образом, даже у наиболее адаптированных студентов регуляторно-адаптивный статус с начала учебного года к концу снижается, что следует учитывать преподавателям вузов при обучении студентов.

ЛИТЕРАТУРА

1. *Бодров В. А.* Психологический стресс. Развитие и преодоление. – М., 2006. – 436 с.

2. *Дьяченко М. И.* Психология высшей школы / М. И. Дьяченко, Л. А. Кандыбович. – Минск, 2006. – 238 с.

3. *Зилов В. Г.* Физиология детей и подростков / В. Г. Зилов, В. М. Смирнов. – М., 2008. – 572 с.

4. *Покровский В. М.* Сердечно-дыхательный синхронизм: выявление у человека, зависимость от свойств нервной системы и функциональных состояний организма / В. М. Покровский, В. Г. Абушкевич, Е. Г. Потягайло, А. Г. Похотько // Успехи физиологич. наук. – 2003. – Т. 34, № 3. – С. 68–77.

5. *Покровский В. М., Пономарев В. В., Артюшков В. В., Фомина Е. В., Гриценко С. Ф., Полищук С. В.* Система для определения сердечно-дыхательного синхронизма у человека. Патент № 86860 от 20 сентября 2009 года.

6. *Покровский В. М.* Сердечно-дыхательный синхронизм в оценке регуляторно-адаптивного статуса организма. – Краснодар, 2010. – 143 с.

7. *Стреляу Я.* Роль темперамента в психическом развитии. – М., 1982. – 162 с.

Поступила 23.09.2010

С. И. КОРНИЕНКО[1], А. Г. МАРТОВ[2], Д. В. ЕРГАКОВ[2], С. Ш. ДАНЕЛЯН[1]

МАЛОИНВАЗИВНОЕ ЛЕЧЕНИЕ СТРИКТУР МОЧЕИСПУСКАТЕЛЬНОГО КАНАЛА

[1]Муниципальное учреждение здравоохранения «Краснодарская городская клиническая больница скорой медицинской помощи», Россия, 350042, г. Краснодар, ул. 40 лет Победы, 14;
[2]ФГУ НИИ урологии Росмедтехнологий, городская клиническая урологическая больница № 47, Россия, 105425, г. Москва, ул. 3-я Парковая, 51. E-mail: sercor55@mail.ru

В статье проанализированы отдалённые результаты (12 месяцев – 10 лет) эндоскопического лечения стриктур мочеиспускательного канала. Показано, что эффективность первоначальной внутренней уретротомии, выполненной по нашей методике (рассечение уретры только на 12 часах условного циферблата до неизменённых тканей, шинирование уретры катетером 16–18 Fr не менее 10 дней), составляет 80,4%. Повторные эндоскопические вмешательства выполнены у 126 (19,6%) пациентов, при этом их количество составляло от 1 до 6. Окончательно реабилитировать пациентов со стриктурой уретры (сроки наблюдения до 9 лет), в том числе с помощью установки временных и постоянных стентов, удалось в 95,1% наблюдений. У 32 (4,9%) больных эндоскопические пособия и реабилитационные мероприятия в конечном итоге не привели к удовлетворительному клиническому результату, и больным были выполнены открытые уретропластики.

УДК 616.643-007.271-089.819]-07

Внутренняя оптическая уретротомия является эффективным лечебным пособием. После первоначальной уретротомии рецидивы стриктур, требующие повторного вмешательства, составляют 19,6% и в большинстве наблюдений могут быть успешно ликвидированы посредством повторных эндоскопических вмешательств и реабилитационных мероприятий.

Ключевые слова: уретра, стриктуры, внутренняя оптическая уретротомия.

S. I. KORNIENKO[1], A. G. MARTOV[2], D. V. ERGAKOV[2] , S. Sh. DANELYAN[1]

SMALL INVASIVE TREATMENT OF URETERIAL CANAL STRICTURES

[1]Municipal Institute of public health, Krasnodar city ambulance clinic,
Russia, 350042, Krasnodar, 40 let Pobedy st., 14;
[2]Federal state Institution research institute of urology Russian medical technologies, city urology clinic № 47,
Russia, 105425, Moscow , 3rd Parkovaya st., 51. E-mail: sercor55@mail.ru

The study presents an distant results analysis (12 months – 10 years) of ureterial canal strictures endoscopic treatment showed, that the effectiveness of primary inter urethrotomy, made according to our method (section of the urethra only at 12 o'clock of clock dial to unchanged tissues, splintage of urethra by catheter 16–18 Fr not less than 10 days), was 80,4%. Repeat endoscopic interferences were made in 126 (19,6%) patients, at that their quantity was from 1 to 6. Finally the rehabilitation of the patients with urethra strictures (observation terms till 9 years), including with the help of temporary and constant stents placing, was succeeded in 95,1% observations. In 32 (4,9%) patients the endoscopic access and rehabilitation actions in the end did not lead to satisfied clinical result and the patients went through the open urethraplastic.

Interoptic urethrotomy is an effective treating access. After primary urethrotomy the relapses of strictures, needed repeat interference are 19,6%, which in main observations could be successfully liquidated by repeat endoscopic interferences and rehabilitation actions.

Key words: urethra, strictures, interoptic urethrotomy.

Введение

Проблема лечения стриктур мочеиспускательного канала является, вероятно, одной из самых спорных и актуальных тем современной урологии. Данное обстоятельство нередко обусловлено неудовлетворительными результатами лечения пациентов при выполнении им первичных операций на уретре, большим количеством рецидивов, развитием осложнений (свищи уретры, эректильная дисфункция, рецидивирующие инфекции мочевых путей, облитерация уретры, необходимость деривации мочи), что резко снижает качество жизни больных, приводя к инвалидизации последних, и имеет огромное социально-экономическое значение [1–11].

Развитие и широкое внедрение методов эндоурологии в клиническую практику в значительной степени изменило подход к лечению данного заболевания. В ряде клиник в настоящее время операцией выбора в лечении непротяженных стриктур мочеиспускательного канала является внутренняя оптическая уретротомия. Данный выбор обусловлен неоспоримыми преимуществами метода: малоинвазивностью и незначительным количеством осложнений. Кроме этого неудачная внутренняя уретротомия не осложняет выполнения последующей открытой реконструктивно-пластической операции. Однако, несмотря на широкое распространение внутренней уретротомии, многие авторы, в том числе и отечественные, указывают на целесообразность считать операцией выбора у пациентов со стриктурой уретры открытые реконструктивно-пластические операции, которые, к сожалению, также не всегда заканчиваются успехом и имеют целый ряд серьёзных осложнений (укорочение полового члена, импотенция, рецидивы и др.). Таким образом, можно сделать вывод о том, что в настоящее время в целом проблема лечения стриктур уретры пока остается нерешенной [1–11].

В данной работе мы представляем результаты анализа 10-летнего опыта применения эндоскопических методик в лечении данного заболевания.

Материалы и методы

В период с 1994 по 2004 г. были выполнены 802 эндоскопические операции у 644 пациентов со стриктурой уретры. Все наблюдаемые пациенты были мужского пола в возрасте от 16 до 89 лет, их средний возраст составил 58,6 года (рис. 1).

Сроки наблюдения составили от 12 месяцев до 10 лет, средний срок наблюдения составил 58 месяцев.

У 536 (83,2%) диагноз стриктуры уретры был установлен при комплексном клинико-лабораторном урологическом обследовании. Всем пациентам проводились оценка симптоматики по шкале I-PSS с оценкой качества жизни QoL, выяснение анамнеза (причина и длительность существования стриктуры, перенесенные операции, сопутствующие заболевания). Помимо общеклинических методов обследования пациентам со стриктурой уретры выполнены специальные обследования (восходящая, микционная и, при необходимости, встречная уретроцистография, ультрасонография спонгиозного тела, урофлоуметрия с определением остаточной мочи), направленные на уточнение локализации, протяженности стриктуры, состояния парауретральных тканей в зоне сужения. При оценке лабораторных данных особое внимание уделялось определению инфекции мочевых путей (общий анализ мочи и посев мочи) как одного из факторов, отягощающих течение послеоперационного периода.

У 108 (16,8%) пациентов стриктура была диагностирована интраоперационно, при выполнении эндоскопического оперативного пособия на мочевых путях. В этом случае диагноз стриктуры уретры основывался только на эндоскопической картине просвета уретры.

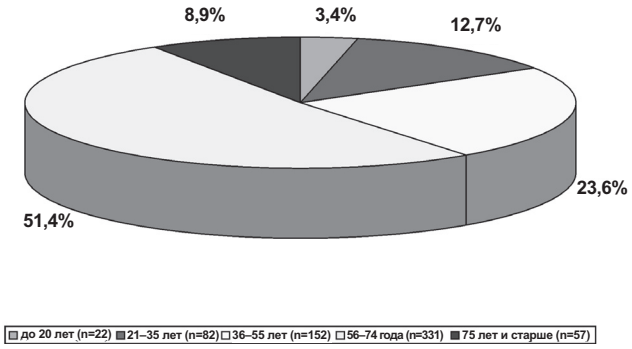

Рис. 1. Распределение больных по возрасту (n=644)

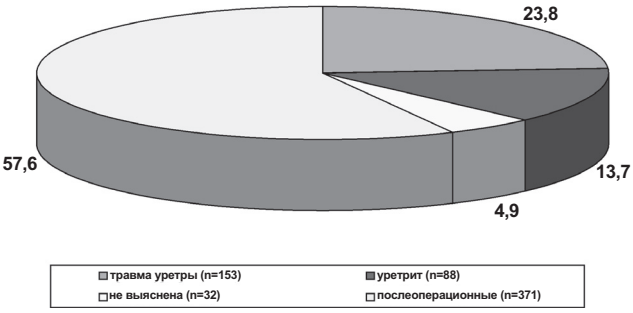

Рис. 2. Распределение больных по этиологии стриктуры (n=644)

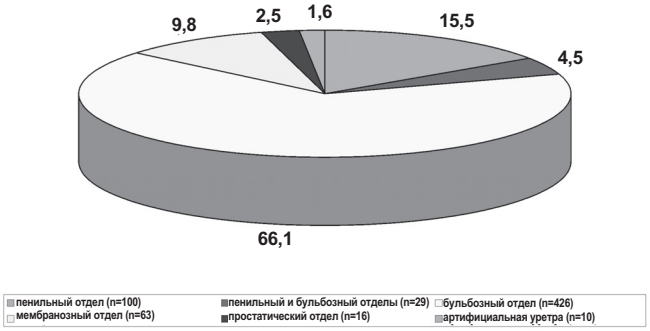

Рис. 3. Распределение больных по локализации стриктуры уретры (n=644)

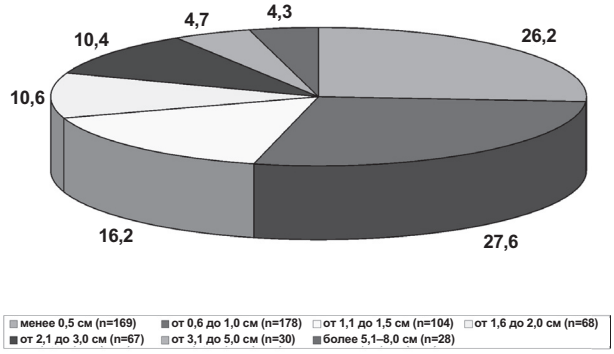

Рис. 4. Распределение больных по протяженности стриктуры уретры (n=644)

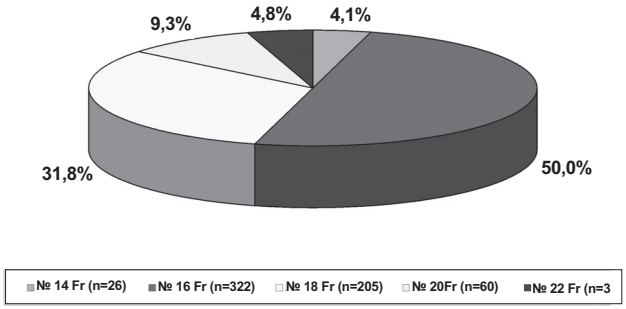

Рис. 5. Распределение больных в зависимости от размера катетера после операции (n=644)

Из 644 пациентов у 371 (57,6%) стриктуры уретры носили «рецидивный» характер и развились после различных открытых (297 больных) и эндоскопических (74 больных) оперативных вмешательств на уретре (послеоперационные стриктуры).

273 (42,4%) пациента имели так называемые «первичные» стриктуры уретры. У 153 (23,8%) больных причиной стриктуры уретры явилось ее травматическое повреждение. В анамнезе у этих больных имелись указания на перенесенные травмы таза и промежности, длительную или неоднократную катетеризацию, бужирование, цистоскопию, эндоскопическую операцию на простате или мочевом пузыре и др. В 88 (13,7%) случаях стриктура уретры явилась следствием специфического и неспецифического воспалительного процесса мочеполовой системы. У 32 (4,9%) пациентов не удалось достоверно выявить причину образования стриктуры уретры. В анамнезе у этой категории больных нет сведений о перенесенных интервенционных манипуляциях на уретре, венерических заболеваниях или травме промежности (рис. 2).

В большинстве случаев стриктура локализовалась в бульбозном отделе уретры, а ее протяженность не превышала 1,5 см (рис. 3, 4).

При этом важно отметить, что при рассмотрении локализации стриктуры мы отдельно выделили артифициальную уретру после замещающей уретропластики.

Из выполненных 802 вмешательств в 733 случаях (91,4%) выполнялась внутренняя оптическая уретротомия «холодным ножом», в 17 (2,1%) – лазерная уретротомия, в 52 (6,5%) случаях рассечение стриктуры производилось электроножом (электроэндотомия). В 47 случаях операция была дополнена трансуретральной резекцией рубцовых тканей, и в 17 случаях при повторных рецидивах выполнялось одномоментное эндопротезирование уретры временными рассасывающимися (10) и постоянными металлическими (7) стентами (табл. 2).

Оперативные вмешательства осуществлялись в основном под внутривенной анестезией – 617 (76,9%) операций, в 163 (20,3%) случаях под эпидуральной и в 17 (2,2%) случаях – спинномозговой анестезией. У 5 (0,6%) пациентов в качестве анестезиологического пособия был выбран эндотрахеальный наркоз. Выбор анестезии основывался на предполагаемой продолжительности и объеме операции, степени анестезиологического риска.

У 247 (30,8%) больных эндоскопическая коррекция стриктуры выполнялась как этап эндоскопического оперативного вмешательства на мочевых путях:

Таблица 1

Осложнения эндоскопического лечения стриктур мочеиспускательного канала*

Вид осложнения	Кол-во больных (частота, %)[x]	Методы лечения
Интраоперационные осложнения		
Перфорация уретры с имбибицией парауретральных тканей промывной жидкостью (кровью)	16 (2,5%)	Консервативная терапия
Кровотечение из кавернозных тел	3 (0,5%)	1 – эндоскопическая коагуляция, 2 – консервативная терапия
Перфорация прямой кишки	1 (0,2%)	Консервативная терапия
Послеоперационные осложнения		
Уретроррагия	20 (3,1%)	Консервативная терапия
Острый уретрит	22 (3,4%)	Раннее удаление уретрального катетера, консервативная терапия
Острый простатит	36 (5,6%)	Раннее удаление уретрального катетера, консервативная терапия, цистостомия (3 пациента)
Острый эпидидимоорхит	19 (2,9%)	7 – орх(эпидидим)эктомия, 12 – консервативная терапия
Рецидив стриктуры	126 (19,6%)	98 – повторное эндоскопическое лечение, 28 – уретропластика

Примечание: * – у ряда пациентов отмечалось сочетание осложнений,
[x] – за 100% принято общее количество больных (n=644).

Таблица 2

Количество и результаты повторных внутренних уретротомий у больных с рецидивными стриктурами уретры после «первичной» внутренней уретротомии

Количество повторных уретротомий	Количество больных (%)	Исход
2	59 (9,2%)	34 – нет рецидива (4 временных и 2 постоянных эндопротеза*) 25 – рецидив (42,3%)
3	25 (3,9%)	15 – нет рецидива (6 временных и 2 постоянных эндопротеза) 10 – рецидив (40%) – 1 уретропластика
4	9 (1,4%)	3 – нет рецидива (1 постоянный эндопротез), 6 – рецидив (66,7%) – 3 уретропластики
5	3 (0,5%)	1 – нет рецидива, 2 – рецидив (66,7%)
6	2 (0,3%)	2 постоянных эндопротеза

Примечание: * – постоянные металлические эндопротезы устанавливались у больных, перенесших до «первичной» уретротомии неоднократные операции на уретре (в среднем 3,2 операции).

трансуретральной резекции простаты или шейки мочевого пузыря, трансуретральной резекции мочевого пузыря, биопсии мочевого пузыря, цистолитотрипсии, уретролитотрипсии и т. д. При этом в 23 (2,9%) случаях она проводилась одномоментно с 2 или 3 другими эндоскопическими пособиями (например, внутренняя уретротомия с трансуретральной резекцией простаты или шейки мочевого пузыря с цистолитотрипсией или уретролитотрипсией). Время выполнения непосредственно коррекции стриктуры как самостоятельного пособия обычно не превышало 5–20 минут. Общее время операции увеличивалось до 90 мин в зависимости от сложности дальнейшего вмешательства на мочевых путях.

По окончании операции мочеиспускательный канал дренировался уретральными катетерами различного диаметра (рис. 5).

Вид и размер катетера определялись видом операции, наличием интраоперационных осложнений, сроками послеоперационного дренирования. При выполнении внутренней уретротомии наиболее часто устанавливались катетеры 16 и 18 Fr, которые были использованы более чем в 80% оперативных вмеша-

тельств. В 17 случаях после имплантации уретрального стента дренирование мочевого пузыря осуществлялось мочеточниковым катетером 7 Fr, проведённым внутри спирали.

Сроки дренирования уретры варьировали от 1 суток до 28 дней. На 10-е сутки уретральный катетер был удален после 173 (21,6%) операций, на 11-е сутки – после 131 (16,3%), на 12-е сутки – после 72 (9,1%), на 13-е сутки – после 75 (9,3%), на 14-е сутки – после 126 (15,7%) вмешательств. Более чем в 15% случаев длительность послеоперационного дренирования уретры превысила 2 недели (127 операций). Ранее чем на 10-е сутки уретральный катетер удалялся в 98 случаях (12,2%), из них на 9-е сутки – в 79 случаях. Длительность шинирования уретры нередко была обусловлена характером операции, при имплантации спирали уретра дренировалась мочеточниковым катетером на 1-е сутки, после уретротомии протяжённых рецидивных стриктур сроки шинирования уретры составляли в среднем 18,2 суток.

Отличительными особенностями техники внутренней оптической уретротомии, применяемой нами, являются: рассечение стриктуры преимущественно «холодным ножом» уретротома на 12 часах условного циферблата сквозь весь рубец до появления неизменённых тканей (до появления крови!), расширение зоны воздействия минимум на 0,5 см в проксимальном и дистальном направлениях, шинирование уретры катетерами небольшого калибра (16–18 Fr) на срок не менее 10–12 дней под прикрытием антибактериальной терапии, применение комплексной интра- и послеоперационной противорецидивной терапии, отказ (при прочих равных условиях) от «слепого» послеоперационного бужирования уретры.

Результаты и их обсуждение

Эндоскопические вмешательства на мочеиспускательном канале, выполненные как самостоятельное оперативное пособие, переносились пациентами довольно легко. Например, после внутренней уретротомии под внутривенным наркозом пациенты наблюдались 2 часа в отделении реанимации и анестезиологии и в дальнейшем лечились в урологическом отделении. У 451 (70%) пациента не возникло необходимости в использовании наркотических анальгетиков в послеоперационном периоде. У остальных 30% больных потребовалась лишь 1 внутримышечная инъекция 1 мл 2%-ного раствора промедола. Средняя продолжительность послеоперационного койко-дня составила 3,75±1,6. Больные выписывались из стационара с уретральным катетером, в последующем уретральный катетер удалялся амбулаторно при стандартном течении послеоперационного периода, наиболее часто в сроки от 9 до 15 суток после выполнения внутренней уретротомии. В послеоперационном периоде проводилась антибактериальная терапия в соответствии с данными микробиологического исследования мочи в течение всего срока дренирования мочевого пузыря. Также, начиная с момента исчезновения уретроррагии, при отсутствии противопоказаний (острый воспалительный процесс, опухоли в области малого таза) для профилактики рецидива назначалась рассасывающая терапия (внутримышечные инъекции алоэ, лидазы, физиотерапия).

Осложнения эндоскопической коррекции стриктуры уретры и способы их лечения представлены в таблице 1.

Качество проведенного лечения оценивалось нами после восстановления самостоятельного мочеиспускания на основании контрольного амбулаторного (стационарного) обследования больных в течение 1, 6 и 12 месяцев от момента операции на основании оценки субъективных (I-PSS, QoL) и объективных параметров (максимальная и средняя объемная скорость мочеиспускания, количество остаточной мочи). При этом у 201 (31,2%) пациента нами осуществлялось последующее ежегодное наблюдение в течение минимум 5 лет. При подозрении на рецидив стриктуры мочеиспускательного канала нами выполнялись восходящая и микционная уретрография, ультразвуковое исследование мочеиспускательного канала.

Удовлетворительные результаты лечения после выполнения «первичной» уретротомии (снижение показателей I-PSS ниже 10 баллов, снижение QoL ниже 5, возрастание максимальной объемной скорости мочеиспускания больше 15 мл/сек., количество остаточной мочи ниже 50 мл) были отмечены у 518 пациентов (80,4%). «Первичной» уретротомией, несмотря на возможный рецидивный характер стриктуры, считали первую внутреннюю уретротомию, выполненную в нашем учреждении по нашей методике. Рецидив стриктуры в течение года после операции был отмечен у 126 больных (19,6%). В последующем 28 пациентам (3,1%) были выполнены открытые реконструктивно-пластические операции (все больные имели рецидивные стриктуры). 98 (10,9%) больным произведены повторные эндоскопические операции

Таблица 3

Отдаленные результаты внутренней уретротомии

Авторы, год	Кол-во больных	Сроки наблюдения, мес.	Успех лечения, %
Yang B. et al., 2006	46	10–19	80,4
Zango B., 2003	70	12–24	67
Hsiao K. et al., 2003	50	24	50
Tazi H. et al., 2003	149	36	81
Heyns C. et al., 1999	104	48	60
Ishigooka M., 1995	66	24	83,3
Becker H. et al., 1995	450	15,2	70
Rey R. et al., 1995	78	19,7	79

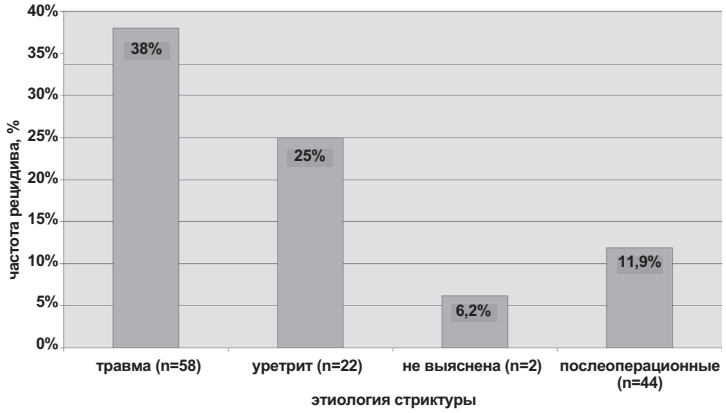

Рис. 6. Влияние этиологии стриктуры на частоту рецидива стриктуры (n=126)

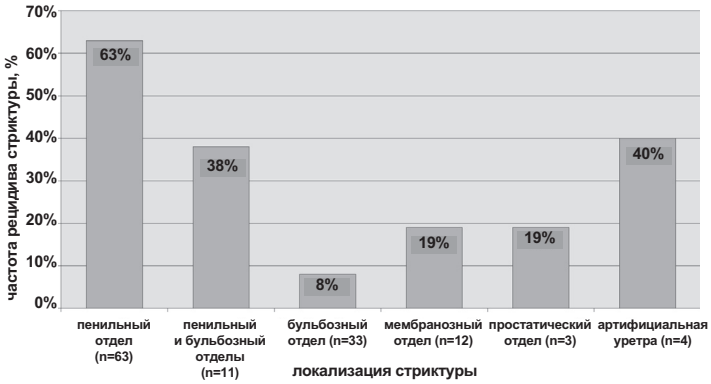

Рис. 7. Влияние локализации на частоту рецидива стриктуры уретры (n=126)

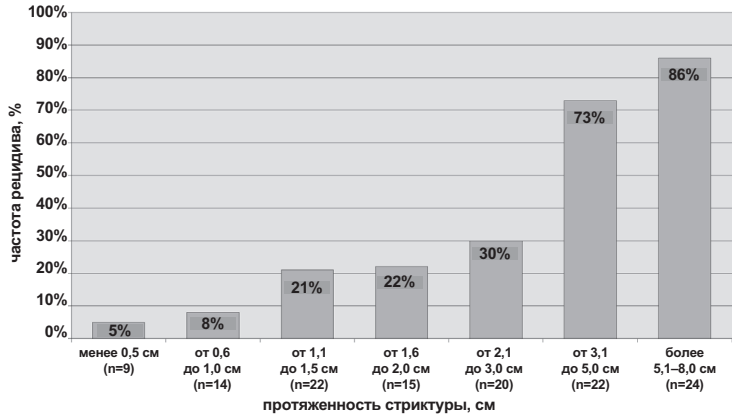

Рис. 8. Влияние протяженности на частоту рецидива стриктуры уретры (n=126)

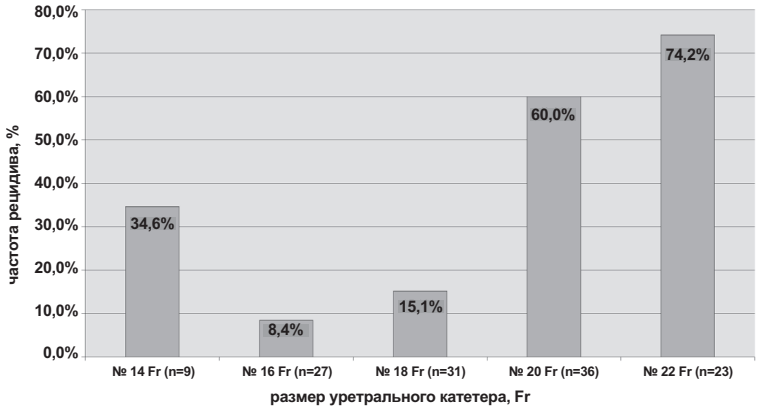

Рис. 9. Влияние размера уретрального катетера на частоту рецидива стриктуры уретры (n=126)

на мочеиспускательном канале. В таблице 2 представлены данные о количестве и результатах повторных внутренних уретротомий у данной группы больных.

Таким образом, суммарно удовлетворительный результат эндоскопического лечения стриктур мочеиспускательного канала был отмечен у 612 (95,1%) больных, неудовлетворительный (потребовалось выполнение открытой уретропластики) результат – у 32 (4,9%) больных.

При анализе ближайших и отдаленных результатов эндоскопического лечения стриктур мочеиспускательного канала выявлено, что эффективность «первичной» внутренней уретротомии, проведённой по нашей методике, составляет 80,4%. У 19,6% пациентов наблюдаются рецидивы стриктуры мочеиспускательного канала, причем только 4,9% пациентов в последующем потребовались открытые уретропластики, в 14,7% случаев пациенты были реабилитированы при проведении повторных эндоскопических операций. Суммарная эффективность эндоскопического лечения стриктур мочеиспускательного канала составила 95,1%, что является доказательством высокой эффективности данного метода лечения (по применяемой нами методике). Зарубежные данные об эффективности внутренней уретротомии, опубликованные за последние 10 лет, представлены в таблице 3.

Нельзя не остановиться на описании неоспоримых достоинств метода: небольшая продолжительность вмешательства и минимальное анестезиологическое пособие, что делает применение данных методов привлекательным у соматически отягощенных пациентов, а с другой стороны, небольшие сроки госпитализации и социальной реабилитации позволяют рекомендовать применение метода в лечении трудоспособного населения, что позволяет сократить сроки временной нетрудоспособности. Развитие эндоскопического оборудования в сочетании с накопленным опытом урологов позволяет производить высокоточное рассечение тканей в зоне стриктуры (точность до 1 мм) при хорошей дифференцировке тканей (производится рассечение только рубцовых тканей на 12 часах условного циферблата до здоровых тканей), что способствует минимизации зоны послеоперационного некроза и ишемии и является профилактикой послеоперационного рецидива стриктуры мочеиспускательного канала. Минимальная травматизация тканей в ходе операции позволяет избежать развития кровотечения, требующего гемотрансфузии, и целого ряда других осложнений, наиболее серьезными из которых являются эректильная дисфункция, укорочение полового члена, недержание мочи, свищи уретры и т. д., встречающиеся при выполнении открытой уретропластики. Необходимо отметить, что внутренняя уретротомия является часто используемым методом лечения рецидивных стриктур после открытой уретропластики. Наш опыт выполнения внутренней уретротомии при стриктурах артифициальной уретры свидетельствует об эффективности метода, однако данная операция технически является более сложной, чем стандартная внутренняя уретротомия, и требует от оперирующего уролога большего мастерства. Развитие рецидива стриктуры уретры после внутренней уретротомии не является противопоказанием для выполнения открытой уретропластики.

После анализа общей эффективности считаем необходимым остановиться на определении критериев эффективности эндоскопического лечения и анализе причин рецидива стриктуры после внутренней уретротомии, что позволит определить показания и противопоказания к выполнению данной операции. Многочисленные исследования прогностических критериев эффективности оперативного лечения при стриктуре уретры показали, что наиболее значимыми являются локализация, длина, этиология, количество стриктур и степень сужения просвета уретры [1, 8–11]. В качестве дополнительных критериев предлагаются наличие инфекции мочевых путей, количество ранее перенесенных операций на мочеиспускательном канале, длительность шинирования уретры и т. д. [5–7].

Одним из ключевых и актуальных вопросов данной темы является количество внутренних уретротомий, которые можно выполнять при рецидивных стриктурах мочеиспускательного канала. Согласно данным таблицы 2, выполнение повторных уретротомий во второй и третий раз снижает эффективность метода приблизительно на 40%, то есть у 50–60% пациентов ещё можно достичь положительного результата, при выполнении внутренней уретротомии в 4-й раз эффективность резко снижается и остается постоянной (всего 33%), что не позволяет рекомендовать данный метод в качестве стандарта при оказании медицинской помощи у данной категории пациентов. После выполнения 6 внутренних уретротомий для профилактики рецидива стриктуры устанавливались постоянные уретральные спирали, то есть можно считать, что рецидив стриктуры отмечается у этих больных практически в 100% случаев. Таким образом, по нашим данным, надеяться на эффективность эндоскопического лечения стриктур уретры можно при выполнении 3 внутренних уретротомий, и после возникновения рецидива стриктуры в 4-й раз необходимо индивидуально определять дальнейшую тактику ведения больного (открытая уретропластика, повторные уретротомии с установкой уретрального стента при отсутствии противопоказаний).

Анализ эффективности оперативного лечения стриктур уретры методом внутренней уретротомии показал наличие зависимости вероятности возникновения рецидива заболевания от этиологии, локализации, протяженности стриктуры и размеров катетера для послеоперационного шинирования уретры (рис. 6–9).

Проведенный анализ свидетельствует о том, что эндоскопическое лечение стриктур мочеиспускательного канала наиболее эффективно при послеоперационных и воспалительных стриктурах, протяженностью до 1 см, локализующихся в области бульбозного, мембранозного или простатического отдела уретры. Большая протяженность стриктуры (более 3 см), локализация в пенильном отделе уретры, большое количество рецидивов после внутренней уретротомии (более 3) и посттравматическая этиология стриктуры являются относительными противопоказаниями к выполнению эндоскопического лечения. Необходимо избегать послеоперационного шинирования мочеиспускательного канала катетерами небольшого калибра (14 Fr) и чрезмерно большого калибра (20–22 Fr). Идеальное послеоперационное шинирование осуществляется силиконовыми катетерами размерами 16–18 Fr,

с серебряным или антибактериальным покрытием, в сроки 10–14 дней.

Заключение

Накопленный опыт свидетельствует о том, что применяемая нами методика внутренней уретротомии и соблюдение вышеуказанных критериев отбора позволяют достичь 80%-ной эффективности «первичной» операции и 95%-ной эффективности эндоскопического лечения стриктур мочеиспускательного канала при долговременном наблюдении за пациентами.

ЛИТЕРАТУРА

1. *Гринев А. В.* Эндоскопическое хирургическое лечение стриктур мочеиспускательного канала: Дис. канд. мед. наук. – М., 1987.
2. *Симонов В. Я.* Трансуретральная электрорезекция при заболеваниях предстательной железы, мочевого пузыря и уретры: Автореф. дис. докт. мед. наук. – М., 1982. – 32 с.
3. *Becker H., Miller J., Noske H. et al.* Transurethral laser urethrotomy with argon laser: experience with 900 urethrotomies in 450 patients from 1978 to 1993 // Urologia Internationalis. – 1995. – V. 55, № 3. – P. 150–153.
4. *Chiari R., Funke P., Fluchter S.* Interne urethrotomie und katheterverwellzeit: Langzeitergebnisse // Aktuelle Urol. – 1978. – Bd., № 6. – P. 327–329.
5. *Heyns C., Steenkamp J., De Kock M. et al.* Treatment of male urethral strictures: is repeated dilation or internal urethrotomy is useful? // J. urology. – 1999. – V. 161, № 5. – P. 1583–1589.
6. *Hsiao K., Baez-Trinidad L., Lendvay T. et al.* Direct vision urethrotomy of pediatric urethral strictures: analysis of 50 patients // J. urology. – 2003. – V. 170, № 3. – P. 952.
7. *Ishigooka M., Tomaru M., Hashimoto M. et al.* Recurrence of urethral stricture after single internal urethrotomy. Inter // Urol. nephrol. – 1995. – V. 27, № 1. – P. 101–106.
8. *Rey R., Fernandez-Gomez J., Martin A. et al*. Long-term results of endoscopic urethrotomy // Arch. esp urol. – 1995. – V. 48, № 10. – P. 1027–1034.
9. *Tazi H., Quali M., Lihorfi M. et al.* Endoscopic realignment of posttraumatic rupture of posterior urethra // Prog. urol. – 2003. – V. 13, № 6. – P. 1345–1350.
10. *Yang B., Lu E., Guan W. et al.* Endourethral surgery for 46 cases of the complicated urethrostenosis and urethratresia // Zhonghua Nan Ke Xue. – 2006. – V. 12, № 2. – P. 151–153.
11. *Zango B., Kambou T., Sanou A.* Internal endoscopic urethrotomy for urethral stricture at the hospital of Bobo-Dioulasso: feasibility of the technique in precarious situations and short term results // Bull. soc. pathol. exot. – 2003. – V. 96, № 2. – P. 92–95.

Поступила 05.10.2010

Б. И. КУЗНИК, Л. П. МАЛЕЖИК, Н. И. КАРПОВА

СОСТОЯНИЕ СИСТЕМЫ ГЕМОСТАЗА И ВЗАИМОДЕЙСТВИЕ ФОРМЕННЫХ ЭЛЕМЕНТОВ КРОВИ У ДЕТЕЙ, ЧАСТО БОЛЕЮЩИХ ОСТРЫМИ РЕСПИРАТОРНЫМИ ВИРУСНЫМИ ИНФЕКЦИЯМИ

Кафедра нормальной физиологии ГОУ ВПО «Читинская государственная медицинская академия», Россия, 672090, г. Чита, ул. Горького, 39а, тел.+79144610932. E-mail: natanata10@yandex.ru

Обследовано 60 детей с ОРВИ. Определялись показатели гемостаза и клеточные коагрегаты. Выявлено увеличение содержания лимфоцитарно-тромбоцитарных, эритроцитарно-тромбоцитарных и эритроцитарно-лейкоцитарных коагрегатов и наличие гиперкоагуляции в крови.

Ключевые слова: ОРВИ, гемостаз, лимфоцитарно-тромбоцитарные, эритроцитарно-тромбоцитарные, эритроцитарно-лейкоцитарные коагрегаты.

B. I. KUZNIK, L. P. MALEZHIK, N. I. KARPOVA

HAEMOSTASIS AND RHEOLOGICAL FEATURES OF BLOOD IN CHILDREN WITH PALINDROMIC ARI

Department normal physiology Chita state medical academy, Russia, 672090, Chita, Gorkogo st., 39a, tel. +79144610932. E-mail: natanata10@yandex.ru

Children 60 with palindromic ARI are examined. Cell-cell aggregation and haemostatic function of blood are determined. Hypercoagulation of blood, elevation of lymphocyte-platelet, erythrocyte-leukocyte and erythrocyte-platelet aggregates' number is found.

Key words: ARI, haemostatic, lymphocyte-platelet, erythrocyte-leukocyte and erythrocyte-platelet aggregates.

Острые респираторные вирусные инфекции (ОРВИ) являются самыми распространенными заболеваниями у детей. При этом частые вирусные инфекции обусловливают в дальнейшем высокую вероятность возникновения хронической патологии. Причиной тому являются персистирующие вирусные агенты, поддерживающие воспалительный процесс и приводящие к иммуносупрессии, что облегчает проникновение бактерий в организм и приводит в конечном итоге к формированию осложнений [11, 14]. В основе снижения противоин-

УДК 616-005.1-08:616.9-053