## ЛИТЕРАТУРА

1. Chueh S.C. Simple nephrectomy by retroperitoneoscope / S.C. Chueh [et al.] // J. Formos Med. Assoc. – 1996. – V. 95, № 6, – P. 487-9.
2. Hemal A.K. Comparison of retroperitoneoscopic nephrectomy with open surgery for tuberculous nonfunctioning kidneys /A.K. Hemal [et al.] // J. Urol. – 2000. – V. 164, № 1. – P. 32-5.
3. Степанов В.Н. Лапароскопическая нефрэктомия /В.Н. Степанов, З.А. Кадыров // Атлас лапароскопических операций в урологии. – М., 2001. – С. 60-66.
4. Gupta N.P. Should retroperitoneoscopic nephrectomy be the standard of care for benign nonfunctioning kidneys? An outcome analysis based on experience with 449 cases in a 5-year period / N.P. Gupta [et al.] // J. Urol. – 2004. – V. 172, № 4, Pt.1, – P. 1411-3.
5. Rassweiler J.J. Retroperitoneoscopy-experiences with the first cases / J.J. Rassweiler [et al.] // Chirurg. – 1998. – V. 69, № 6, – P. 604-12.
6. McAllister M. Vena caval transection during retroperitoneoscopic nephrectomy: report of the complication and review of the literature /M. McAllister [et al.] // J. Urol. – 2004. – V. 172, № 1, – P. 183-5.
7. Kusaka J. Pneumothorax during retroperitoneoscopic nephrectomy: a case report / J. Kusaka [et al.] // Masui. – 2004. – V. 53, № 12, – P. 1411-3.
8. Liapis D. Analysis of complications from 600 retroperitoneoscopic procedures of the upper urinary tract during the last 10 years / D. Liapis [et al.] // World. J. Urol. – 2008. – V. 26, – № 6, – P. 523-30.


УДК 616.6:618.11/14-007.44-089
© Н.И. Тарасов, А.С. Шульгин, 2013

Н.И. Тарасов, А.С. Шульгин

# КОРРЕКЦИЯ ФУНКЦИИ МОЧЕВЫХ ПУТЕЙ ПРИ ПРОЛАПСЕ ТАЗОВЫХ ОРГАНОВ У ЖЕНЩИН

*ГБОУ ВПО «Челябинская государственная медицинская академия» Минздрава России, г. Челябинск*

Цель исследования – изучить частоту и характер симптомов со стороны нижних и верхних мочевых путей у пациенток с пролапсом тазовых органов и оценить эффективность их коррекции с помощью реконструкции тазового дна по MESH-методике.

В исследовании участвовало 87 женщин, больных пролапсом тазовых органов III и IV стадий, которым проводилась трансвагинальная реконструкция тазового дна с использованием систем сеток – протезов. В динамике оценивались клинические проявления заболевания, лабораторные показатели, ультразвуковые данные и показатели урофлоуметрии.

В результате исследования установлено, что для пролапса тазовых органов у женщин в III и IV стадиях характерно нарушение функции нижних и верхних мочевых путей. Трансвагинальная реконструкция тазового дна с использованием синтетических сеток – протезов позволяет получить не только хорошие анатомические результаты, но и восстановить уродинамику нижних и верхних мочевых путей и как следствие снизить частоту осложнений инфекционно – воспалительного характера.

***Ключевые слова:*** пролапс тазовых органов, реконструкция тазового дна, урофлоуметрия.

N.I. Tarasov, A.S. Shulgin

# CORRECTION OF URINARY TRACT FUNCTIONS IN WOMEN WITH URINARY PROLAPSE

The goal of the investigation was to study the incidence and the character of lower and upper urinary tract symptoms in patients with pelvic organ prolapse and to evaluate the effectiveness of their correction with the help of pelvic floor reconstruction using MESH technique.

87 women with urinary prolapse of the III and IV stages were included into the investigation. The patients were performed transvaginal pelvic floor reconstruction using systems of mesh-prostheses. Dynamics of clinical manifestations, laboratory findings, ultrasound examination results and uroflowmetry readings were assessed.

As a result of the study it is determined that in women pelvic floor prolapse of the III and IV stages is characterized by lower and upper urinary tract dysfunction. Transvaginal reconstruction of pelvic fundus with synthetical mesh-prostheses allows to obtain not only good anatomical results but also to restore lower and upper urinary tract urodynamics and accordingly to decrease the rate of infectious and inflammatory complications.

***Key words:*** pelvic organ prolapse, reconstruction of the pelvic floor, uroflowmetry.

Пролапс тазовых органов наблюдается у 50% женщин после родоразрешения естественным путем, в 10-20% случаев в стадии, требующей оперативного лечения [1-3].

Это состояние резко нарушает качество жизни и социальную адаптацию женщин, в том числе и в интимной сфере [4-8].

Наряду с этим ухудшение качества жизни усугубляют симптомы со стороны нижних мочевых путей: недержание мочи при напряжении, болезненность при мочеиспускании, учащенное мочеиспускание, ноктурия, чувство неполного опорожнения мочевого пузыря. При IV стадии пролапса гениталий наиболее характерным является затруднённое мочеиспускание, вплоть до полной его задержки. Механизм этого явления обусловлен повышением внутриуретрального и запирательного давления при расположении половых органов за пределами входа во влагалище.

Изменение нормального положения мочевого пузыря часто приводит к появлению остаточной мочи в мочевом пузыре, наруше-

нию пассажа мочи по мочеточникам и, как следствие, развитию гидронефроза. Наличие остаточной мочи приводит к инфицированию мочевых путей, а выраженная и длительно существующая обструкция верхних мочевых путей может сопровождаться тяжелым рецидивирующим воспалительным процессом почек и верхних мочевых путей [9-14].

Чаще всего пролапс тазовых органов не связан со значительным риском для жизни, хотя в литературе встречаются сообщения о летальных исходах вследствие развития гидронефроза и острой почечной недостаточности [9-14].

Таким образом, объективная оценка расстройств мочеиспускания при пролапсе тазовых органов и степени восстановления функции мочевого пузыря и верхних мочевых путей после реконструктивных операций при пролапсе тазовых органов является актуальной задачей современной урологии и урогинекологии.

**Цель исследования.** Изучить частоту и характер симптомов, выраженность нарушений мочеиспускания со стороны нижних мочевых путей у пациенток с пролапсом тазовых органов и оценить эффективность их коррекции проведением оперативной реконструкции тазового дна.

**Материал и методы.** Работа основана на анализе результатов обследования и лечения 87 женщин, больных пролапсом тазовых органов III и IV стадий (средний возраст 58,6 года).

Всем больным было показано оперативное лечение – реконструкция тазового дна. Выполнялась трансвагинальная реконструкция тазового дна с использованием сеток – имплантов Пелвикс (Линтекс, Россия).

Все пациентки обследованы дважды до оперативного лечения и через 3 месяца после операции. Обследование включало изучение жалоб, анамнеза заболевания и жизни, оценку субъективных симптомов и качества жизни по анкете-опроснику SEAPI [15,16], общий и урогинекологический осмотр, лабораторные исследования, проведение ультразвукового исследования органов малого таза и почек, урофлоуметрию.

Урогинекологический осмотр женщины на гинекологическом кресле является основным исследованием для постановки диагноза, определения стадии пролапса и объема оперативного лечения. Стадию пролапса определяли согласно классификации Baden-Walker, 1972 [17].

В случае выявления ретенции верхних мочевых путей по результатам УЗИ пациенткам выполняли экскреторную урографию с нисходящей цистографией с целью определения причины, уровня и характера обструкции.

**Результаты обследования пациенток до операции.** При изучении клинических симптомов пациенток основных групп нами установлено, что обструктивная симптоматика встречалась у большинства 60 (69%) пациенток из них 22 пациентки (25,3%) имели клинику недержания мочи при напряжении, 5 (5,7%) пациенток при имеющемся пролапсе тазовых органов III и IV стадий не отмечали затруднений при мочеиспускании и недержания мочи.

При анализе анкет – опросников SEAPI среднее значение суммы симптомов составило 26,5 ± 14,9, индекса качества жизни 5,5 ± 0,5 балла.

Лейкоцитурия при первичном обследовании отмечена у 51(58,6%) пациентки. Следует отметить, что лейкоцитурия наблюдалась преимущественно у пациенток с обструктивной симптоматикой и наличием остаточной мочи.

У 5 (5,7%) пациенток выявлено расширение чашечно-лоханочной системы почек, им выполнена экскреторная урография с нисходящей цистографией, по результатам которой установлено, что причиной гидронефроза является изменение анатомии тазового дна (опущение мочевого пузыря и как следствие нарушение пассажа мочи по мочеточникам на уровне предпузырных отделов). В выявленных случаях встречался как односторонний, так и двухсторонний уретерогидронефроз 1-3 степеней. На рис. 1 приведен рентгеновский снимок пациентки – экскреторная урограмма, иллюстрирующая уретерогидронефроз 2-й ст. слева на фоне пролапса тазовых органов. Уместно отметить, что в наших наблюдениях уретерогидронефроз наблюдался у пациенток с обструктивной симптоматикой.

Всем пациенткам была проведена урофлоуметрия. При анализе результатов этого исследования установлено, что у пациенток, предъявляющих жалобы на затруднения при мочеиспускании, получены "обструктивные" кривые мочеиспускания и отмечено уменьшение максимальной, средней скорости мочеиспускания, а также объема мочи при мочеиспускании. У пациенток, имеющих клинику недержания мочи при напряжении, и у пациенток с бессимптомным пролапсом были "нормальные" кривые мочеиспускания, одна-

ко значения максимальной и средней скорости мочеиспускания также были снижены.

Рис. 1. Пациентка С., 69 лет. Пролапс тазовых органов 4-й стадии. Экскреторная урограмма, 3-часовой снимок. Уретерогидронефроз 2 ст. слева, шейка мочевого пузыря находится ниже лонного сочленения

Среднее значение максимальной скорости мочеиспускания составило 10,21±4,54 мл/с, средней скорости мочеиспускания 4,7±2,0 мл/с, времени мочеиспускания 40,6±10,0 секунды, объема мочи при мочеиспускании 114,6±31,2 мл.

Также у пациенток с обструктивной симптоматикой при ультразвуковом исследовании мочевого пузыря определялась остаточная моча, объем которой варьировал от 40 до 310 мл, среднее значение – 130,4±90,0 мл.

При урогинекологическом осмотре установлено, что у 31 (35,6%) пациентки имеется пролапс тазовых органов III стадии, у 56 (64,4%)– IV стадии.

**Оценка результатов оперативного лечения.** При беседе с пациентками через 3 месяца после операции нами установлено, что обструктивная симптоматика регрессировала у всех пациенток, у 17 пациенток (19,5%) выявлена клиника недержания мочи при напряжении. 70 (80,5%) пациенток не отмечали затруднений при мочеиспускании и недержания мочи, отмечали полный или значительный регресс симптомов.

Субъективную оценку пациенток подтвердил анализ повторно заполненных анкет-опросников SEAPI: отмечено статистически достовер-ное уменьшение суммы симптомов (с 26,5 ± 14,9 до 8,9 ± 4,3) и индекса качества жизни (с 5,5 ± 0,5 до 1,2 ± 0,4).

Число наблюдений лейкоцитурии также значительно снизилось с 51(58,6%) исходно до 9 (10,3%) в контроле.

Отсутствие обструктивной симптоматики подтверждалось урофлоуметрией и уменьшением объема остаточной мочи, оцененным при помощи ультразвукового исследования. Среднее значение максимальной скорости мочеиспускания составило 16,45±4,72 мл/с, средней скорости мочеиспускания 7,4±3,1 мл/с, времени мочеиспускания 21,1±7,3 секунды, объема мочи при мочеиспускании 210,2±30,6 мл. На рис. 2 приведены урофлоуграммы пациентки, зарегестрированные до и через 3 месяца после оперативного лечения, иллюстрирующие динамику показателей функции мочевого пузыря.

Также при ультразвуковом исследовании мочевого пузыря отмечено отсутствие клинически значимого количества остаточной мочи, среднее значение 15,0±10,0 мл. В таблице приведены средние значения показателей урофлоуметрии и объема остаточной мочи у пациенток, полученные при первичном и контрольном обследованиях.

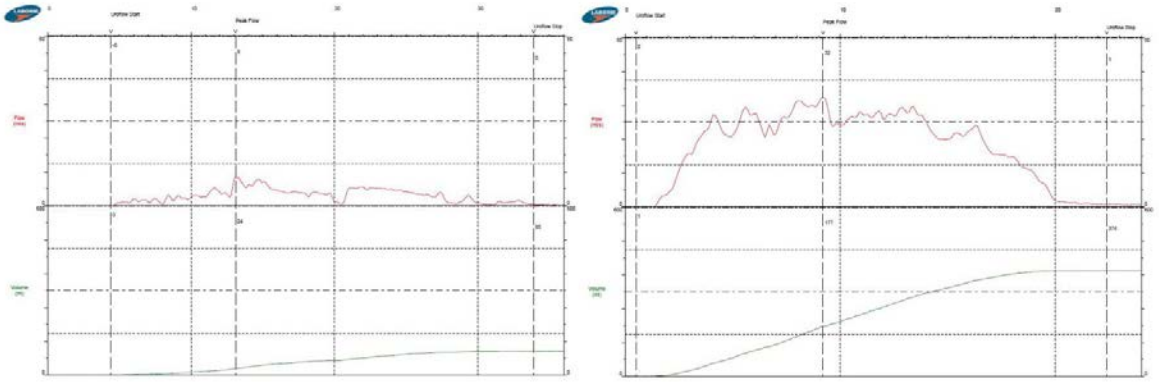

Рис. 2. Урофлоуграммы пациентки Б., 61 год. Диагноз: пролапс тазовых органов 4-й стадии. Слева – до операции, справа – при контрольном обследовании через 3 месяца после операции

Как видно из таблицы, показатели урофлоуметрии и объем остаточной мочи после оперативного лечения статистически значимо изменились в положительную сторону.

При контрольном ультразвуковом исследовании почек отмечено, что у пациенток с ранее выявленным уретерогидронефрозом зафиксирован регресс дилатации чашечно-лоханочных систем почек.

При урогинекологическом осмотре у пациенток отмечено достижение хорошего анатомического эффекта – отсутствие прола-

бирования стенок влагалища как в покое, так и при натуживании. Рецидивов пролапса в указанные сроки не было ни в одном из наблюдений.

Таблица

Значения показателей урофлоуметрии и объема остаточной мочи до и через 3 месяца после реконструкции тазового дна у пациенток с пролапсом тазовых органов

| Показатели урофлоуметрии | Сроки обследования | | |
|---|---|---|---|
| | до операции | после операции | Значение p |
| Максимальная скорость мочеиспускания, мл/с | 10,21 ± 4,54 | 16,45 ± 4,72 | p < 0,001 |
| Средняя скорость мочеиспускания, мл/с | 4,7 ± 2,0 | 7,4 ± 3,1 | p < 0,001 |
| Время мочеиспускания, с | 40,6 ± 10,0 | 21,1 ± 7,3 | p < 0,001 |
| Объем мочи при мочеиспускании, мл | 114,6 ± 31,2 | 210,2 ± 30,6 | p < 0,001 |
| Объем остаточной мочи, мл | 130 ± 90 | 15 ± 10 | p < 0,001 |

Таким образом, у подавляющего большинства пациенток с пролапсом тазовых органов III и IV стадий при обращении имеются симптомы со стороны нижних мочевых путей. По данным проведенных нами исследований в 60 (69%) случаях – это обструктивная симптоматика, в 22 (25,3%) – недержание мочи при напряжении и лишь в 5 (5,7%) случаях пролапс тазовых органов протекал без симптомов со стороны нижних мочевых путей. Лейкоцитурия отмечена у 51 (58,6%) пациентки. При урофлоуметрии у всех пациенток выявлены снижение максимальной и средней скорости мочеиспускания, уменьшение объема мочи при мочеиспускании и увеличение продолжительности мочеиспускания. У пациенток с обструктивной симптоматикой выявляется наличие остаточной мочи в мочевом пузыре после мочеиспускания. В 5 (5,7%) наблюдениях выявлен уретерогидронефроз, вызванный нарушением анатомии тазового дна.

При обследовании, проведенном после оперативного лечения, установлено, что трансвагинальная реконструкция тазового дна с использованием синтетических сеток – имплантов позволила обеспечить хорошие анатомические результаты, устранить обструктивные симптомы мочеиспускания, что объективно и статистически достоверно подтверждено данными урофлоуметрии. Как следствие восстановления анатомии тазового дна и восстановления адекватного мочеиспускания наблюдался регресс уретерогидронефроза и лейкоцитурии.

**Заключение.** Для клинической картины пролапса тазовых органов III и IV стадий у женщин характерно нарушение опорожнения мочевого пузыря, что кроме ухудшения качества жизни сопровождается нарушением уродинамики нижних и верхних мочевых путей и развитием осложнений инфекционно – воспалительного характера со стороны почек и мочевого пузыря.

Урофлоуметрия является объективным методом в диагностике степени нарушения мочеиспускания и контроле за эффективностью реконструктивно-восстановительных операций при пролапсе тазовых органов у женщин.

Трансвагинальная реконструкция тазового дна с использованием синтетических сеток-имплантов позволяет получить не только хорошие анатомические результаты, но и устранить обструктивные симптомы мочеиспускания, восстановить уродинамику нижних и верхних мочевых путей и как следствие снизить частоту осложнений инфекционно – воспалительного характера.

***Сведения об авторах статьи:***

**Тарасов Николай Иванович** – д.м.н., профессор кафедры факультетской хирургии ГБОУ ВПО ЧелГМА Минздрава России. Адрес: г. Челябинск, Воровского, 64. E-mail: urology74@mail.ru.

**Шульгин Андрей Сергеевич** – к.м.н., врач-уролог отделения урологии №1 ГБУЗ ЧОКБ№3. E-mail: shulginandrey74@mail.ru.

## ЛИТЕРАТУРА

1. Maher C, Baessler K. Surgical management of anterior vaginal wall prolapse: an evidencebased literature review. Int Urogynecol J Pelvic Floor Dysfunct. 2006; 17(2): 195–201.
2. Maher C, Baessler K, Glazener CMA, et al. Surgical management of pelvic organ prolapse in women. Cochrane Database Syst Rev. 2007, 18(3): CD004014
3. Maher C, Baessler K, Glazener CM, et al. Surgical management of pelvic organ prolapse in women: a short version Cochrane review. Neurourol Urodyn. 2008; 27(1): 3-12.
4. Kovac SR, Zimmerman CW. Advances in reconstructive vaginal surgery. Philadelphia: Lippincott Williams & Wilkins; 2007.
5. Rovner ES. Pelvic organ prolapse: a review. Ostomy Wound Manage. 2000, 46(12): 24-37.
6. Kobashi KC, Leach GE. Pelvic prolapse. J. Urol. 2000, 164(6): 1879-1890
7. Olsen AL, Smith VJ, Bergstrom JO, et al. Epidemiology of surgically managed pelvic organ prolapse and urinary incontinence. Obstet Gynecol. 1997, 89(4): 501-506.
8. Hendrix SL, Clark A, Nygaard I, et al. Pelvic organ prolapse in the Women's Health Initiative: Gravity and gravidity. Am J Obstet Gynecol. 2002; 186(6): 1160-1166.
9. Barrington J.W., Edwards G. Posthysterectomy vault prolapse. Int Urogynecol J Pelvic Floor Dysfunc 2000;11:241-245.
10. Yanik F.F., Akpolat T., Kocak I. Acute renal failure - An unusual consequence of uterine prolapse. Nephrol Dial Transplant 1998;13:2648-2650.

11. Thompson JD. Pelvic organ prolapse. Basic concepts. In: Rock JA. Thompson JD. eds. Te Linde's Operative Gynecology. Lippincott-Raven, Philadelphia New York: 1996: 951-968.
12. Chuang FR, Lee CH, Cee CH et al. Bilateral moderate hydroureteronephrosis due to uterine prolapse: two case reports and review of the literature. Ren Fail 2003 Sep; 25(5): 879-884.
13. Sanai T, Yamashiro Y, Nakayama M et al. End-stage renal failure due to total uterine prolapse. Urology 2006 Mar; 67(3): 622. 5-7.
14. Beverly CM, Walters MD, Weber AM, et al. Prevalence of hydronephrosis in patients undergoing surgery for pelvic organ prolapse. Obstet Gynecol 1997; 90: 37-41.
15. Kathleen C. Kobashi, Gary E. Leach, Joanna Chon, Fred E. Govier. Continued Multicenter follow-up of the Cadaveric prolapse repair with sling. The Journal of Urology. Vol. 168, 2063–2068, November 2002.
16. Larissa V. Rodrhguez, Shlomo Raz. Prospective analysis of patients treated with a distal urethral polypropylene sling for symptoms of stress urinary incontinence: Surgical outcome and satisfaction determined by patient driven questionnaires. The Journal of Urology. Vol. 170, 857–863, September 2003.
17. Baden W.F, Walker T.A. Genesis of the vaginal profile: A correlated classification of vaginal relaxation. Clin Obstet Gynecol 1972; 15:1048-1054.

УДК 616.62-008.222-055.1-07-08
© А.А. Томилов, Е.И. Велиев, Е.Н. Голубцова, 2013

А.А. Томилов, Е.И. Велиев, Е.Н. Голубцова

# ДИАГНОСТИКА И ЛЕЧЕНИЕ НЕДЕРЖАНИЯ МОЧИ У МУЖЧИН

*ГБОУ ДПО «Российская медицинская академия последипломного образования» Минздрава России, г. Москва*

Недержание мочи у мужчин представляет собой серьезную социально-экономическую проблему. Распространенность мужской инконтиненции составляет около 15 %. Сбор анамнеза, физикальное обследование и дневник мочеиспускания у большинства пациентов позволяют дифференцировать тип недержания и его тяжесть. Консервативное лечение ургентного недержания мочи включает изменение образа жизни и терапию М-холинолитиками. В случае неэффективности последней возможны внутрипузырное введение ботулинического токсина типа А и сакральная нейромодуляция с частотой успеха 50-63%. Стрессовое недержание мочи у мужчин чаще всего является ятрогенным осложнением операций на предстательной железе. Тренировка мышц тазового дна в течение первых 6-12 месяцев после операции позволяет уменьшить количество эпизодов и объемы потерь, а также достичь континенции раньше. В случае неэффективности консервативной терапии следует обсуждать варианты оперативного лечения в зависимости от степени тяжести недержания мочи, а также предпочтений пациента. При недержании мочи легкой и средней степеней возможна имплантация ретробульбарного слинга с частотой успеха 76,9%. Имплантация искусственного мочевого сфинктера эффективна у 59–91% пациентов, но сопряжена с относительно высоким риском осложнений и высокой стоимостью протеза.

***Ключевые слова:*** недержание мочи, искусственный мочевой сфинктер, мужской слинг, ботулинический токсин, сакральная нейромодуляция.

A.A. Tomilov, E.I. Veliev, E.N. Golubtsova

# DIAGNOSTICS ANT TREATMENT OF URINARY INCONTINENCE IN MEN

Men urinary incontinence is a serious social and economic problem. The prevalence of male incontinence is about 15%. History taking, physical examination and voiding diary allow defining the type and degree of incontinence in most cases. Conservative treatment of urgent incontinence includes lifestyle changes and antimuscarinic therapy. If it fails intravesical injection of botulinum toxin A as well as sacral nerve stimulation can be used with 50-63% success rate. Men stress urinary incontinence is common iatrogenic complication after prostatic surgery. Pelvic floor muscle training during the first 6-12 months reduce the number of episodes and the amount of losses and help to achieve continence more quickly. If it fails surgery treatment depending on the severity of urinary incontinence as well as patient preferences should be offered. In patients with mild to moderate incontinence retrobulbar sling may be offered with success rate of 76,9 %. Artificial urinary sphincter implantation is effective in 59-91%, but is associated with a relatively high risk of complications and the high cost of the prosthesis.

***Key words:*** urinary incontinence, artificial urinary sphincter, male sling, botulinum toxin, sacral nerve stimulation.

Недержание мочи у мужчин представляет собой серьезную социально-экономическую проблему. С одной стороны, инконтиненция значительно снижает качество жизни пациентов и приводит к социальной дезадаптации, а с другой стороны, лечение и уход за ними требует значительных финансовых затрат. Точных статистических данных о распространенности как самого недержания мочи у мужчин, так и различных его типов в России нет. В многоцентровом исследовании UREPIK распространенность мужской инконтиненции составила 16,3%, при этом за помощью к врачу обращались лишь 25,9% пациентов [1]. Согласно другому исследованию, включающему 9,071 мужчины старше 20 лет, недержание мочи отмечали 13,9% опрошенных, в том числе ургентное недержание – 8,3% [2]. Ежегодные расходы на лечение пациента с недержанием мочи более чем в два раза превышают расходы на лечение пациента без недержания [3].

В норме удержание мочи у мужчин является результатом взаимодействия анатомических структур (мочевого пузыря, уретры, мышц тазового дна) и нервной системы. Удержание достигается путем сокращения сфинктера и мышц тазового дна и расслабления детрузора. И наоборот, контролируемое мочеиспускание подразумевает расслабление сфинктера и мышц тазового дна с одновременным сокращением детрузора. Поврежде-