Сосудистые заболевания нервной системы. – М.: Медицина, 1986. – С. 30–31.
6. *Гусев Е.И., Скворцова В.И.* Ишемия головного мозга. – М.: Медицина, 2001. – 328 с.
7. *Гусев Е.И., Федин А.И., Ерохин О.Ю., Шварц И.П.* Компрессированный спектральный анализ ЭЭГ у больных с острым нарушением мозгового кровообращения // Журнал невропатологии и психиатрии им. С.С. Корсакова. – 1981. – Т. 81, № 8. – С. 1133–1141.
8. *Завьялов А.В.* Соотношение функций организма. – М.: Медицина. – 1990. – 159 с.
9. *Золотарев Ф.Я.* Параметры альфа-активности ЭЭГ как показатель функционального состояния центральной нервной системы в норме и патологии // Нейрофизиологические исследования в экспертизе трудоспособности. – Л., 1978. – С.111–138.
10. *Кадыков А.С., Шахпаронова Н.В.* Сосудистые заболевания головного мозга. – М.: Миклош, 2006. – 192 с.
11. *Крыжановский Г.Н.* Пластичность в патологии нервной системы // Журн. невропатологии и психиатрии, 2001. – № 2. – С. 4–6.
12. *Сидорова С.А., Завьялов А.В.* Способ диагностики компенсаторных возможностей мозга у больных постинсультными парезами. Патент РФ № 2201134/14, 2001.
13. *Nagata K., Mizukami M., Araki G.* Topographic electroencephalographic study of cerebral infarction using computed mapping of the EEG // Journal Cerebral Flow Metabolism. – 1982. – Vol. 2. – P. 79–88.
14. *Nuwer M.R., Jordan S.E., Ahn S.S.* Evaluation of stroke using EEG-freuquency analysis and topographic mapping // Neurology. – 1987. – Vol. 37. – P. 1153–1159.
15. *Pantano P., Formisano R., Ricci M. et al.* Motor recovery after stroke morphological and functional brain alterations // Brain. – 1996. – Vol. 119. – P. 1849–1857.
16. *Weiller C., Chollet F., Friston K.J. et al.* Functional reorganization of the brain in recovery from striatocapsular infarction in man // Ann. Neurol. – 1992. – Vol. 31. – P. 468–472.

УДК 616.33-006:616-073.75

КОМПЛЕКСНАЯ КЛИНИКО-ЛУЧЕВАЯ ДИАГНОСТИКА ДОБРОКАЧЕСТВЕННЫХ НЕЭПИТЕЛИАЛЬНЫХ ОПУХОЛЕЙ ЖЕЛУДКА

© Фирсов Е.И., Воротынцева Н.С., Новиков М.В.

Курская областная клиническая больница, Курск;
кафедра лучевой диагностики и терапии
Курского государственного медицинского университета, Курск
E-mail: main@kgmu.kursknet.ru

Представлены результаты обследования 112 больных с доброкачественными неэпителиальными опухолями желудка. Большинство опухолей являлись лейомиомами (55,4%). В предоперационном периоде алгоритм диагностических методов включал рентгенологическое исследование верхних отделов желудочно-кишечного тракта, эзофагогастродуоденоскопию, ультразвуковое исследование желудка и компьютерную томографию в сложных диагностических случаях. Результаты ультразвукового исследования превосходили результаты других исследований. Были установлены особенности роста, локализации и гистологической принадлежности каждого вида доброкачественных неэпителиальных опухолей, а также ультразвуковые признаки озлокачествления.

Ключевые слова: желудок, доброкачественные опухоли, диагностика.

COMPLEX CLINICAL-RADIOLOGIC DIAGNOSTICS OF THE BINIGN AND NON-EPITELIAL TUMORS OF STOMACH

Firsov E.I., Vorotyntseva N.S., Novikov M.V.
Kursk Regional Clinical Hospital, Kursk;
Radiodiagnostics and Radiotherapy Department of the Kursk State Medical University, Kursk

The results of the examination of 112 patients with non-epithelial tumors of the stomach are presented in the article. Most of tumors were leiomyomas (55.4%). The algorithm of diagnostic methods in preoperative period included: X-ray investigation of the upper parts of the gastrointestinal tract, esophagogastroduodenoscopy, ultrasound examination of the stomach and computerized tomography in difficult cases. The results of ultrosonography exceeded the results of other investigations. The characteristics of the growth, localization and histological attributes of each type of the benign non-epithelial tumors, and ultrosonographical symptoms of tumor malignization were determined.

Keywords: stomach, benign tumors, diagnostics.

Доброкачественные неэпителиальные опухоли желудка (ДНОЖ) являются сравнительно мало изученным разделом клинической онкологии. За последнее десятилетие частота выявления этих новообразований увеличилась и достигла 3% всех опухолей желудка [1, 2]. Рост частоты выявления неэпителиальных опухолей желудка обусловлен, с одной стороны, совершенствованием диагностических методов и появлением новой аппаратуры, с другой – увеличением онкологической заболеваемости населения развитых стран [4, 5, 6].

Повседневная клиническая практика свидетельствует об учащении и более тяжелом течении ДНОЖ [3, 7]. Тяжесть и прогноз заболевания обусловлены наличием таких осложнений, как кровотечение, озлокачествление, перфорация и стенозирование желудка, в случае когда опухоль локализуется в области привратника или выпадает в луковицу двенадцатиперстной кишки [1, 3, 7].

Целью нашего исследования было создание алгоритма лучевого исследования и оценка диагностических возможностей различных методов лучевого исследования при выявлении неэпителиальных доброкачественных опухолей желудка. Для достижения поставленной цели нами проведено сопоставление результатов рентгеновского, эндоскопического и ультразвукового методов исследования желудка, а также выявление сонографических симптомов, характерных для ДНОЖ.

МАТЕРИАЛЫ И МЕТОДЫ ИССЛЕДОВАНИЯ

Нами проведен ретроспективный анализ историй болезни, результатов клинико-лучевого и гистологического исследования у 112 пациентов, страдавших ДНОЖ и находившихся в лечебных учреждениях Курской области. Обследованная группа была представлена больными в возрасте от 6,5 месяца до 91 года с выявленными лейомиомами, фибромами, липомами, невриномами, гемангиомами и их озлокачествленными вариантами. Мужчин было 41 (36,6%), женщин – 71 (63,4%) человек. Все пациенты были разделены на 4 группы. Распределение по группам производилось по результатам морфологического исследования оперативного или патанатомического материала. Первая (I) группа включала больных с лейомиомами – 62 (55,4%) человека; вторая (II) группа – пациентов с фибромами – 20 (17,8%) человек; третья (III) группа включала 8 (7,2%) больных с редкими формами ДНОЖ. В третьей группе было 4 (3,6%) пациента с липомами, три (2,7%) – с невриномами и один больной (0,9%) с гемангиомой. Четвертую (IV) группу составили пациенты с озлокачествленными вариантами лейомиомы – лейомиосаркомами – 22 (19,6%) наблюдения.

Всем больным были выполнены рентгенологические исследования [8], в том числе рентгеновская компьютерная томография (РКТ) – 5 пациентам. Эндоскопические исследования выполнены 100 (89,2%) больным, а трансабдоминальная сонография [9] – 81 (72,3%) пациенту. Результаты лучевых исследований сопоставлялись с данными цитологического и гистологического исследований опухолевого материала, полученного при хирургических вмешательствах у 107 пациентов или при аутопсии в 5 случаях.

РЕЗУЛЬТАТЫ ИССЛЕДОВАНИЯ И ИХ ОБСУЖДЕНИЕ

Мы выяснили, что ДНОЖ встречаются чаще у женщин (63,4%) и у больных в возрасте от 51 до 70 лет. Лейомиомы выявлялись в 55,4% наблюдений – чаще других морфологических разновидностей ДНОЖ, что соответствует данным литературы [4].

Локализация в желудке различных морфологических форм ДНОЖ была весьма разнообразной. Так лейомиомы не имели излюбленной локализации, в то же время фибромы в 70% случаев наблюдались в нижней трети желудка. Напротив, злокачественные формы лейомиом (лейомиосаркомы) в 91% случаев выявлялись в средней трети желудка.

Относительно поражения стенки желудка ДНОЖ распределились следующим образом: эндогастральный рост имели – 80 (71,4%) опухолей, экзогастральный – 11 (9,8%), интрамуральный – 5 (4,5%) и смешанный – 16 (14,3%) новообразований.

Клинические проявления ДНОЖ разнообразны. Нередко опухоли протекали бессимптомно, и заболевание впервые могло проявиться такими грозными осложнениями, как желудочное кровотечение, ущемление опухоли в пилорическом отделе желудка (при наличии ножки), перфорацией. Имевшиеся клинические проявления ДНОЖ зависели от типа роста опухоли, ее размера, локализации. Больные предъявляли жалобы на боли различной интенсивности в эпигастральной области, диспепсию, похудание, слабость, дегтеобразный стул. У некоторых больных опухоль пальпировалась. Клинические проявления опухолевого процесса были выявлены у 88 (79%), а бессимптомное течение – у 24 (21%) пациентов. Распределение пациентов по наличию клинических проявление ДНОЖ представлено на рис. 1.

Из рисунка следует, что почти у четверти больных опухоль не давала клинических симптомов.

Распределение больных по длительности клинических проявлений ДНОЖ представлено на рис. 2. Из диаграммы видно, что в обследованной группе преобладали больные с длительностью клинических проявлений более 1 года – 52 (46%) больных.

У пациентов были обнаружены следующие клинические проявления: 1) болевой синдром, 2) диспептические расстройства, 3) сочетание болевого синдрома и диспептических расстройств, 4) общие расстройства (слабость, похудание, снижение аппетита), 5) желудочное кровотечение, 6) нарушение пассажа пищи – стенозирование. Частота отдельных клинических симптомов представлена на рис. 3.

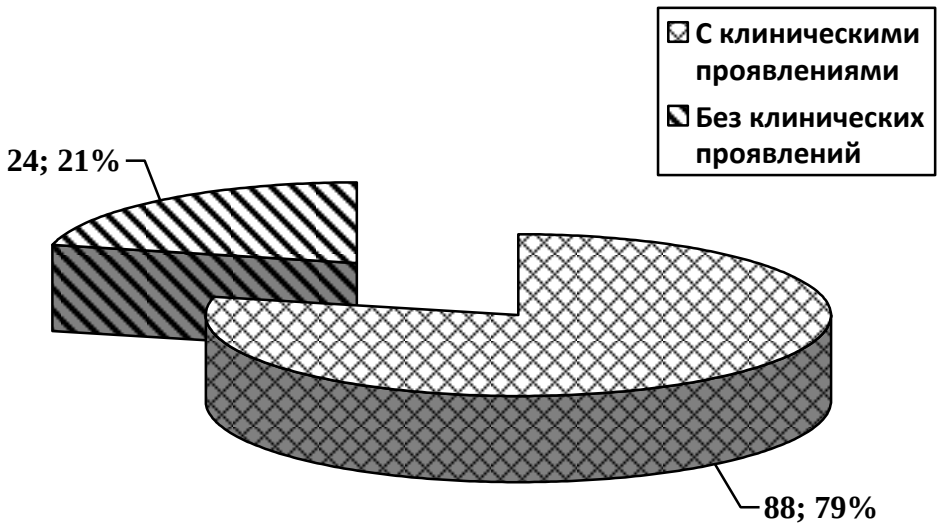

Рис. 1. Распределение больных с ДНОЖ по наличию или отсутствию клинических проявлений заболевания.

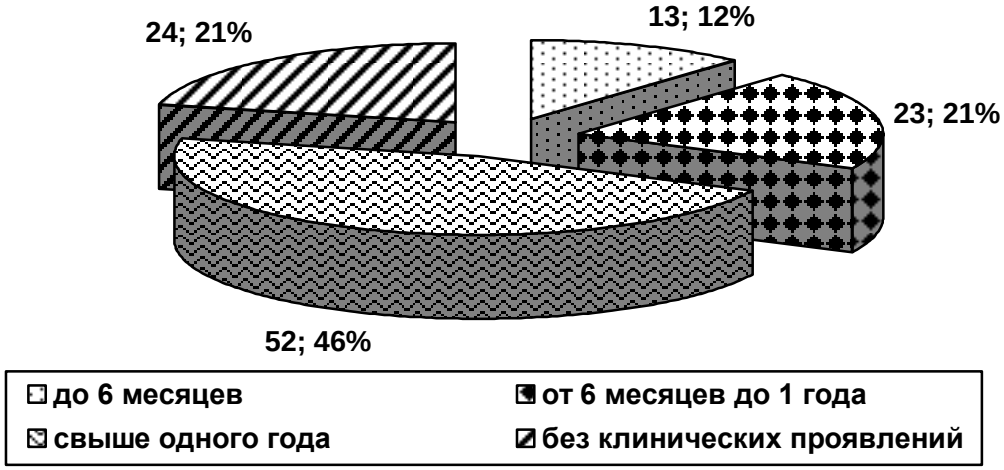

Рис. 2. Длительность клинических проявлений ДНОЖ.

Из диаграммы следует, что наибольшую группу составляли больные с болевым синдромом – 40 (37%) и общими расстройствами – 20 (18%) пациентов.

После эндоскопического исследования 100 пациентов правильный диагноз ДНОЖ установлен 69 (69%) больным; у 14 (14%) пациентов заподозрен рак желудка, у 8 (8%) отмечены "деформации желудка и его сдавление извне", что требовало дифференциальной диагностики опухоли желудка и новообразований других органов. В трех наблюдениях (3%) был поставлен диагноз язва желудка, и каких-либо изменений не выявлено у 6 (6%) больных. Таким образом, ложноотрицательное заключение о характере выявленных при ФГДС изменений было сделано в 31% наблюдений.

Диагноз ДНОЖ по данным эндоскопии был поставлен у 69 из 100 обследованных, и во всех случаях обнаруживалось подслизистое образование размером от 1,5 до 8 см, овальной, округлой формы, и лишь в 1 наблюдении – полигональной формы. Опухоли были подвижными у 64 (92,7%) из 69 больных. Консистенция их варьировала от мягкоэластической (липомы) до плотноэластической (фибромы). Складки слизистой над опухолью были сглажены, слизистая – достаточно подвижна. Изъязвления слизистой желудка при ДНОЖ выявлены у 4 (4%) больных (у трех с лейомиомой и у одного с липомой).

Рентгенологическое исследование желудка проводилось по классической методике двойного контрастирования [8]. В результате рентгенологических исследований 112 боль-

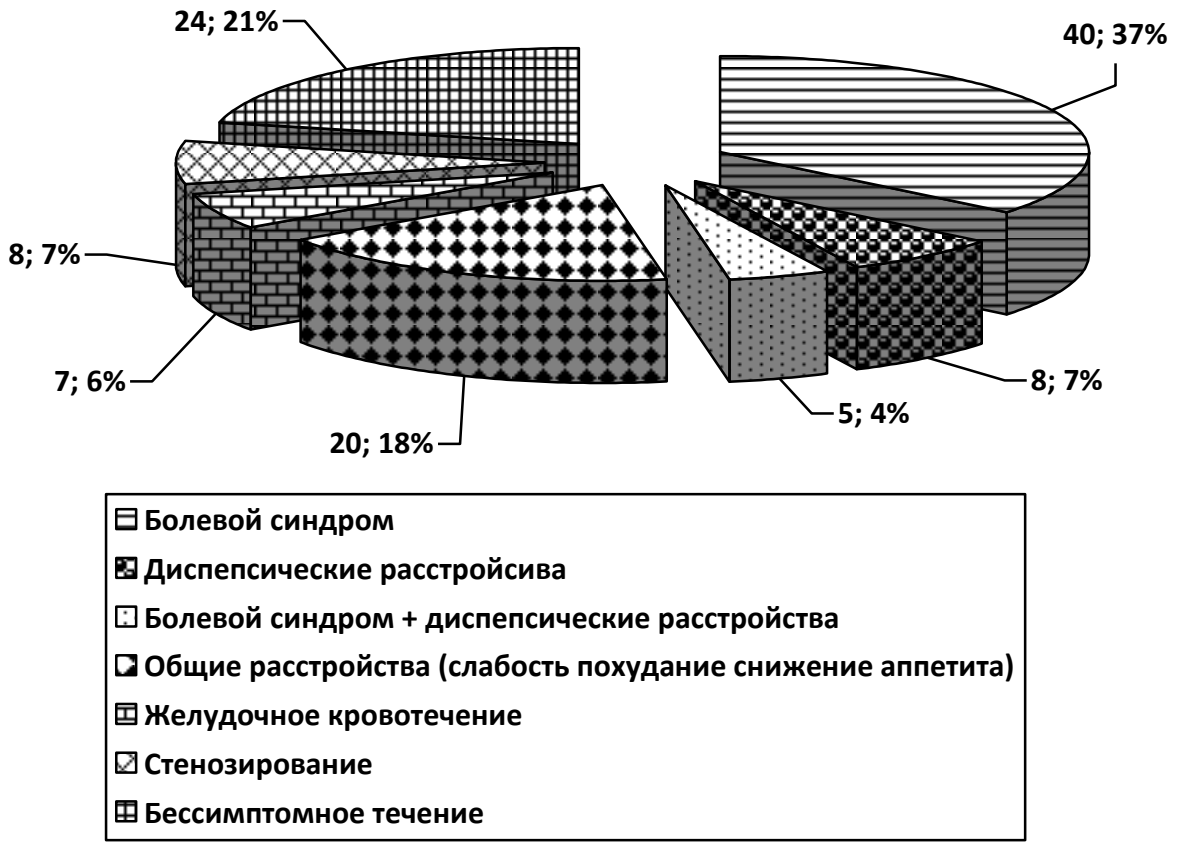

Рис. 3. Виды и частота клинических проявлений ДНОЖ.

ных ДНОЖ у 87 (77,7%) пациентов был поставлен правильный диагноз, в 7 (6,3%) наблюдениях диагностирован рак желудка, в 15 (13,3%) случаях – язва желудка и в 3 (3,7%) наблюдениях – экстраорганная патология.

Рентгенологическая картина ДНОЖ была различной и зависела от характера роста опухоли. При эндогастральном росте (71,4% наблюдений) определялся одиночный центрально расположенный дефект наполнения овальной или округлой формы размерами от 1х2 (см) до 10х11 (см). Контуры образований были четкими, складки слизистой дугообразно огибали образование при его небольших размерах. При диаметре опухоли свыше 6 см (27 пациентов) определялся "ложный" обрыв складок слизистой у ее основания. Моторно-эвакуаторная функция желудка была нарушена только у 6 (5,4%) больных. В одном наблюдении отмечалось выпадение опухоли в луковицу двенадцатиперстной кишки.

В случаях смешанного (экзо-эндогастрального) роста опухолей у 16 больных при рентгеноконтрастном исследовании выявлялся краевой дефект наполнения с четкими контурами. Размеры дефекта составляли от 1 до 6 см. Образования были смещаемы, перистальтическая волна на уровне опухолей определялась во всех случаях. Нарушений моторно-эвакуаторной функции не отмечено ни у одного больного. В одном наблюдении лейомиома сочеталась с раком желудка. У этого пациента рентгенологически был диагностирован рак желудка, а лейомиома была выявлена только при ультразвуковом исследовании. У одного больного при рентгенологическом исследовании диагностирована фиброма желудка и расположенная рядом саркома.

При экзогастральном росте ДНОЖ у 8 из 11 больных был выявлен рентгенологический симптом "ямочки – деформация слизистой, обусловленная натягиванием стенки желудка растущим в сторону брюшной полости новообразованием и втяжением слизистой в сторону роста опухоли. Нарушения моторно-эвакуаторной функции у этой категории больных отсутствовали. В 3 наблюдениях при РКТ проводили дифференциальную диагностику между ДНОЖ, опухолью поджелудочной железы и забрюшинной опухолью.

Такое осложнение ДНОЖ, как кровотечение из изъязвленной опухоли, во время рентгенологического исследования выявлено у 16 (14,3%) пациентов. Кровоточащие зоны определялись в виде плоских депо бариевой взвеси округлой формы, края которых плавно переходили в тень опухоли. В 6 (5,4%) случаях отмечалось кровотечение из распадающейся опухоли, размер которой превышал 6 см, а при рентгенологическом исследовании определялся свищевой ход, ведущий к полости распада в центре новообразования.

Рентгенологическая симптоматика лейомиосарком не отличались от таковых при доброкачественном варианте опухоли (лейомиома) и только при наличии изъязвлений, которые имели кратерообразную - коническую форму, высказывалось предположение об озлокачествлении ДНОЖ.

Таким образом, рентгеноконтрастное исследование позволило выявить ряд специфических признаков доброкачественных неэпителиальных опухолей желудка, однако при всех возможностях и достоинствах рентгенологического метода он не позволял установить гистологическую принадлежность опухоли и определял лишь косвенные признаки озлокачествления.

Использование ультразвука в гастроэнтерологии дало новые диагностические возможности для оценки состояния стенки желудка в норме и патологии.

УЗИ по предложенной нами методике с использованием в качестве контрастного вещества водной взвеси сернокислого бария позволило установить источник роста ДНОЖ и, следовательно, предположить гистологическую принадлежность опухоли. Кроме этого, УЗИ позволяло определить локализацию, размеры и характер патологического процесса, не выявленные при других методах исследования, например, полости распада внутри опухоли.

Так при лейомиомах эхографически в 93,3% случаев определялось изоэхогенное образование ткани печени и однородной структуры. При этом почти в 90% случаев была сохранена дифференциация слоев стенки желудка, а в 75,6% наблюдений – его перистальтика. Ультразвуковые признаки лейомиомы желудка представлены в табл. 1.

Из табл. 1 следует, что достоверными ($p<0,05$) ультразвуковыми признаками лейомиомы являются утолщение стенки желудка на уровне локализации новообразования, изоэхогенная и однородная структура ткани опухоли, сохранение целостности слизистого слоя желудка.

Фибромы при ультразвуковом исследовании в 86,7% случаев были представлены в виде гиперэхогенных образований, всегда с однородной эхоструктурой и в 93,3% случаев

Таблица 1

Ультразвуковые признаки лейомиомы желудка (n=45)

Ультразвуковой признак	Частота симптома	
	n	%
Утолщение стенки желудка в зоне локализации опухоли	45	100,0
Отчетливая дифференциация слоев стенки желудка	33	73,3
Четкость и ровность контуров внутристеночного образования	41	91,1
Наличие объемного эхопозитивного образования в стенке желудка	45	100,0
Сохранение целостности слизистого слоя	45	100,0
Изоэхогенная характеристика образования	42	93,3
Гипоэхогенная характеристика образования	2	4,4
Гиперэхогенная характеристика образования	1	2,2
Однородная эхоструктура образования	40	88,9
Неоднородная эхоструктура образования	5	11,1
Сохраненная эластичность стенки желудка	40	88,9

Сохранение перистальтики желудка в зоне локализации опухоли	34	75,6

Таблица 2

Ультразвуковые признаки фибромы желудка (n=15)

Ультразвуковой признак	Частота симптома	
	n	%
Утолщение стенки желудка в зоне локализации опухоли	15	100,0
Отчетливая дифференциация слоев стенки желудка	14	93,3
Наличие объемного образования в стенке желудка	15	100,0
Четкость и ровность контуров внутристеночного образования	15	100,0
Сохранение целостности слизистого слоя	14	93,3
Гипоэхогенная характеристика образования	–	0,0
Изоэхогенная характеристика образования	2	13,3
Гиперэхогенная характеристика образования	13	86,7
Однородная эхоструктура образования	15	100,0
Сохраненная эластичность стенки желудка	14	93,3
Сохранение перистальтики в зоне локализации опухоли	14	93,3

с отчетливой дифференциацией слоев стенки желудка. Ультразвуковые признаки фибромы желудка представлены в табл. 2.

Из табл. 2 следует, что типичными ультразвуковыми признаками состояния желудка при фиброме являются утолщение стенки желудка на уровне локализации новообразования, сохранение целостности слизистого слоя желудка, перистальтики и эластичности желудочной стенки. Для фибромы характерны четкость и ровность контуров новообразования, гиперэхогенная характеристика и однородная структура ткани опухоли.

Лейомиосаркома рентгенологически диагностирована в 22 случаях. Ультразвуком были исследованы 16 из этих 22 пациентов. Сонографически опухоли представляли собой внутристеночные образования с нечеткими неровными контурами и неоднородной структурой. Рост опухоли сопровождался нарушением целостности слизистого слоя и отсутствием перистальтики на уровне поражения стенки желудка. Неоднородность эхоструктуры саркомы выражалась в появлении в изоэхогенной опухоли мелких гипер- и анэхогенных включений. Лишь в одном наблюдении лейомиосаркома имела признаки доброкачественной опухоли, но ее размер был менее 3 см. Ультразвуковые признаки лейомиосаркомы представлены в табл. 3.

Липомы представлены небольшим количеством наблюдений – всего 5 случаев. Все опухоли имели экзогастральный рост, неправильную округлую форму, гипоэхогенную характеристику и однородную структуру. Слизистая желудка над липомами была сохранена. В процессе ультразвукового исследования больных с липомами, отмечалось, что при изменении положения тела больного или компрессии датчиком, форма новообразований менялась, по-видимому, вследствие их малой плотности.

Достоверное предоперационное определение такого опасного осложнения ДНОЖ, как малигнизация, является чрезвычайно важным для адекватного хирургического лечения, поскольку из трех основных способов терапии онкологических заболеваний (химиотерапия, лучевая терапия, оперативное вмешательство и их различных комбинаций) хирургический метод пока не имеет достойных конкурентов. С целью определения стадии злокачественного процесса при малигнизации ДНОЖ нами проводилось УЗИ органов живота и при этом во всех 16 случаях были обнаружены метастазы в лимфоузлы брюшной полости.

Из табл. 3 следует, что характерными УЗ признаками лейомиосаркомы являются утолщение стенки желудка в зоне локализа-

ции опухоли, нечеткость, неровность контуров и неоднородная эхоструктура внутристеночного образования. Со стороны желудка: нарушение целостности слизистой и дифференциации слоев стенки, а также ригидность стенки и отсутствие перистальтики в зоне локализации опухоли.

Таблица 3

Ультразвуковые признаки лейомиосаркомы желудка (n=16)

Ультразвуковой признак	Частота симптома	
	n	%
Утолщение стенки желудка в зоне локализации опухоли	16	100,0
Отсутствие дифференциации слоев стенки желудка	15	93,8
Наличие объемного образования в стенке желудка	16	100,0
Нечеткость, неровность контуров внутристеночного образования	15	93,8
Нарушение целостности слизистого слоя над опухолью	15	93,8
Гипоэхогенная характеристика образования	–	–
Изоэхогенная характеристика образования	12	75,0
Гиперэхогенная характеристика образования	4	25,0
Однородная эхоструктура образования	1	6,3
Неоднородная эхоструктура образования	15	93,8
Ригидность стенки желудка	15	93,8
Отсутствие перистальтики желудка в зоне локализации опухоли	15	93,8

Сопоставление данных рентгено-эндоскопического и ультразвукового исследований показало преимущества УЗИ при диагностике ДНОЖ. Так, с помощью сонографии была возможна дооперационная визуализация состояния стенки желудка под неизменённой слизистой, что особенно важно при диагностике доброкачественного опухолевого процесса [1, 2, 4].

У 8 пациентов имело место расхождение эндоскопических и ультразвуковых заключений, когда при сонографии желудка диагностировались эндофитные опухоли, а при эндоскопии опухоли отсутствовали. Однако при проведении повторного прицельного эндоскопического исследования, с учетом донных УЗИ, во всех 8 случаях удалось обнаружить наличие доброкачественной опухоли, подтвержденное во время операции и гистологического исследования. В девяти ситуациях при эндоскопическом и рентгенологическом исследованиях диагноз новообразования желудка был сомнителен. Проведение УЗИ по предложенной нами методике с использованием в качестве контрастного вещества взвеси сернокислого бария позволило диагностировать ДНОЖ.

В 4 случаях результаты УЗИ позволили отвергнуть диагноз рака желудка, заподозренного при рентгенологическом исследовании, что в последующем совпало с операционными данными.

Достоинством ультрасонографии желудка в отличие от эндоскопического и рентгенологического методов явилась возможность оценки глубины и распространённости инвазии опухоли по слоям стенки органа. Сопоставление данных УЗИ, рентгенологического и эндоскопических исследований с результатами хирургических вмешательств показало, что данные сонографии о протяжённости опухолевого процесса по стенкам и отделам желудка максимально соответствовали истинной картине.

Полученные нами результаты показывают, что обнаружение при ультразвуковом исследовании утолщения стенки желудка (более 7 мм), независимо от протяжённости процесса, является показанием к эндоскопическому исследованию с проведением гастробиопсии из участка, указанного при УЗИ, даже при отсутствии видимой патологии со стороны слизистой органа.