# КЛИНИКО-МОРФОЛОГИЧЕСКИЕ ПАРАЛЛЕЛИ ХОРИОКАРЦИНОМЫ ПОД ВОЗДЕЙСТВИЕМ СОЧЕТАННОЙ ХИМИОТЕРАПИИ

**Ю.С. Сидоренко, Г.А. Неродо, В.А. Иванова, Е.М. Непомнящая**

*ФГУ Ростовский научно-исследовательский онкологический институт Росздрава, Ростов-на-Дону*

***CLINICOMORPHOLOGICAL PARALLELS OF CHORIOCARCINOMA UNDER THE ACTION OF COMBINED CHEMOTHERAPY***

***Yu.S. Sidorenko, G.A. Nerodo, V.A. Ivanova, Ye.M. Nepomnyashchaya***

*Rostov Research Oncological Institute, Russian Agency for Health Care, Rostov-on-Don*

*The paper summarizes the results of treatment in patients with uterine trophoblastic choriocarcinoma, who have been followed up at the Department of Gynecology, Rostov Research Oncological Institute, since 1976. Combined chemotherapy (autoblood chemotherapy + endolymphatic chemotherapy) is shown to result in significant tumor pathomorphism and to provide a noticeable clinical effect.*

Долгое время опухоли трофобласта относили или к раковым опухолям, или к саркомам. В настоящее время к трофобластическим неоплазиям относят пузырный занос (частичный, полный), инвазивный пузырный занос, хориокарциному, трофобластическую опухоль плацентарного ложа и эпителиоидную трофобластическую опухоль [1, 2]. Однако такая классификация оказалась неполной, так как в нее не вошли состояния, при которых после удаления пузырного заноса сохранялся высокий уровень хорионического гонадотропина (ХГ), что указывало на наличие в организме трофобластической опухоли, не подтвержденной при гистологическом исследовании [3—5].

Опухоль трофобласта — опухоль женских половых органов, обладающая способностью синтезировать ХГ. Величина его экскреции в большинстве случаев прямо пропорциональна объему активной опухолевой ткани: чем выше уровень ХГ, тем больше опухолевая масса и тем хуже прогноз заболевания. К факторам риска относят уровень ХГ более 1000 мМЕ/л, критическим считают уровень свыше 100 000 мМЕ/л. Факторы риска, определенные группой экспертов ВОЗ, дали клиницистам дополнительные возможности в плане выработки адекватной тактики ведения больных. Раннее выявление трофобластических неоплазий в целом и хориокарциномы в частности, учет факторов риска при составлении плана лечения, адекватность и системность курсов химиотерапии (ХТ) являются обязательными для успешного лечения [6].

Терапия неметастатических форм трофобластической болезни даже при плохом прогнозе заболевания чаще всего оказывается успешной, но до настоящего времени результаты лечения больных III и IV стадиями хориокарциномы матки (ХКМ) не всегда удовлетворяют врачей. Поиск новых возможностей воздействия на неблагоприятный в прогностическом плане тип ХКМ остается актуальным.

Гинекологическое отделение Ростовского научно-исследовательского онкологического института занимается проблемой патологии трофобласта с 1976 г. [7—9].

На основании собственных результатов лечения наиболее эффективным и наименее токсичным мы считаем введение цитостатиков на аутокрови, дополняемое при распространенных процессах эндолимфатическим введением противоопухолевых препаратов (сочетанная ХТ).

Непосредственные результаты полихимиотерапии у больных трофобластической ХКМ I—II стадий с плохим прогнозом и высоким риском развития резистентности отражены в табл. 1.

Непосредственные результаты сочетанной ХТ распространенных форм ХКМ III—IV стадий, представленные в табл. 2, подтверждают высокую эффективность сочетанной полихимиотерапии (ПХТ).

Гистологическому исследованию подвергался материал, полученный у больных после выскабливании полости матки, гистероскопии и гистерэктомии.

Патоморфоз ХКМ оценивали на тканевом, клеточном и ультраструктурном уровнях; патоморфоз на клеточном уровне — по наличию в опухоли дистрофически измененных клеток. Дистрофическим изменениям придается большое значение, поскольку одним из возможных путей редукции опухоли является постепенное развитие в опухолевых клетках своеобразных некробиотических и дистрофических процессов с последующим рассасыванием детрита. В качестве критериев повреждающего действия противоопухолевой терапии рассматривали вакуолизацию ядра и цитоплазмы, карио- и цитолизис, кариопикноз, кариорексис; митотическую активность.

При макроскопическом исследовании нелеченых ХКМ опухоль чаще всего имела вид губчатого мягкого узла с нечеткими границами, выступающего в полость матки, нередко в области трубного угла. Реже наблюдалась диффузная форма опухоли в толще стенки матки. Размеры опухоли достигали от 3 до 5 см в диаметре. В связи с чередованием очагов некроза и кровоизлияний цвет

Таблица **1**. *Результаты лечения ХКМ (число больных) I—II стадии*

| Стадия | Симптомы | Курс химиотерапии 1-й абс. | 1-й % | 2-й абс. | 2-й % | 3-й абс. | 3-й % | После лечения абс. | После лечения % |
|---|---|---|---|---|---|---|---|---|---|
| I | Прекращение кровянистых выделений | 27 | 75 | 9 | 25 | — | — | 36 | 100,0* |
| | Исчезновение болей | 36 | 100 | — | — | — | — | 36 | 100,0* |
| | Нормализация размеров тела матки | 18 | 50 | 12 | 33,3 | 3 | 8,3 | 33 | 91,7±4,5* |
| | Нормализация уровня ХГ | 5 | 13,9 | 23 | 63,9 | 8 | 22,2 | 36 | 100,0* |
| | Восстановление менструального цикла | 4 | 11,1 | 15 | 41,7 | 10 | 27,8 | 29 | 80,6±6,5* |
| | Отрицательное УЗИ | 19 | 52,8 | 16 | 44,4 | 1 | 2,8 | 36 | 100,0* |
| II | Прекращение кровянистых выделений | 5 | 71,4 | 2 | 28,6 | — | — | 7 | 100,0* |
| | Исчезновение болей | 7 | 100 | — | — | — | — | 7 | 100,0* |
| | Нормализация размеров тела матки | 3 | 42,8 | 4 | 57,1 | — | — | 7 | 100,0* |
| | Регрессия метастатических узлов | 5 | 71,4 | 2 | 28,6 | — | — | 7 | 100,0* |
| | Нормализация титра ХГ | 2 | 28,6 | 4 | 57,1 | 1 | 14,3 | 7 | 100,0* |
| | Восстановление менструального цикла | — | — | 3 | 42,8 | 2 | 28,6 | 5 | 71,4±17,0 |
| | Отрицательное УЗИ | — | — | 4 | 57,1 | 3 | 42,8 | 7 | 100,0* |

Здесь и в табл. 2: $p<0,05$ по сравнению с показателями до лечения.

опухоли был пестрым: темно-багровый или темно-коричневый с желтыми вкраплениями.

При гистологическом исследовании наблюдалась инвазия опухолевыми клетками миометрия, в ткани опухоли и по их периферии имелась слабая лимфоплазмоцитарная инфильтрация (см. рисунок, *а*).

После проведения сочетанной ХТ макроскопически опухоль в большинстве случаев не визуализировалась. На ее месте наблюдались лишь инт-

Таблица **2**. *Результаты лечения ХКМ (число больных) III—IV стадии*

| Стадия | Симптомы | Курс химиотерапии 1-й абс. | 1-й % | 2-й абс. | 2-й % | 3-й абс. | 3-й % | 4-й абс. | 4-й % | После лечения абс. | После лечения % |
|---|---|---|---|---|---|---|---|---|---|---|---|
| III | Прекращение кровянистых выделений | 9 | 75 | 3 | 25 | — | — | — | — | 12 | 100,0* |
| | Исчезновение болей | 7 | 58,3 | 1 | 8,3 | — | — | — | — | 8 | 66,7±13,1 |
| | Нормализация размеров тела матки | 2 | 16,7 | 6 | 50 | 4 | 33,3 | — | — | 12 | 100,0* |
| | Нормализация титра ХГ | — | — | 3 | 25 | 5 | 41,7 | 2 | 16,7 | 10 | 83,3* |
| | Восстановление менструального цикла | — | — | 2 | 16,7 | 5 | 41,7 | 2 | 16,7 | 9 | 75±12,5 |
| | Отрицательное УЗИ | 1 | 8,3 | 5 | 41,7 | 6 | 50 | — | — | 12 | 100,0* |
| | Регрессия метастатических узлов | 2 | 16,7 | 5 | 41,7 | 4 | 33,3 | 1 | 8,3 | 12 | 100,0* |
| IV | Прекращение кровянистых выделений | 1 | 50 | — | — | — | — | — | — | 1 | |
| | Исчезновение болей | 1 | 50 | — | — | — | — | — | — | 1 | |
| | Нормализация размеров тела матки | — | — | 1 | 50 | 1 | 50 | — | — | 2 | |
| | Регрессия метастатических узлов | — | — | 1 | 50 | — | — | — | — | 1 | |
| | Нормализация титра ХГ | — | — | — | — | 1 | 50 | — | — | 1 | |
| | Восстановление менструального цикла | — | — | — | — | 1 | 50 | — | — | 1 | |
| | Отрицательное УЗИ | — | — | — | — | 1 | 50 | — | — | 1 | |

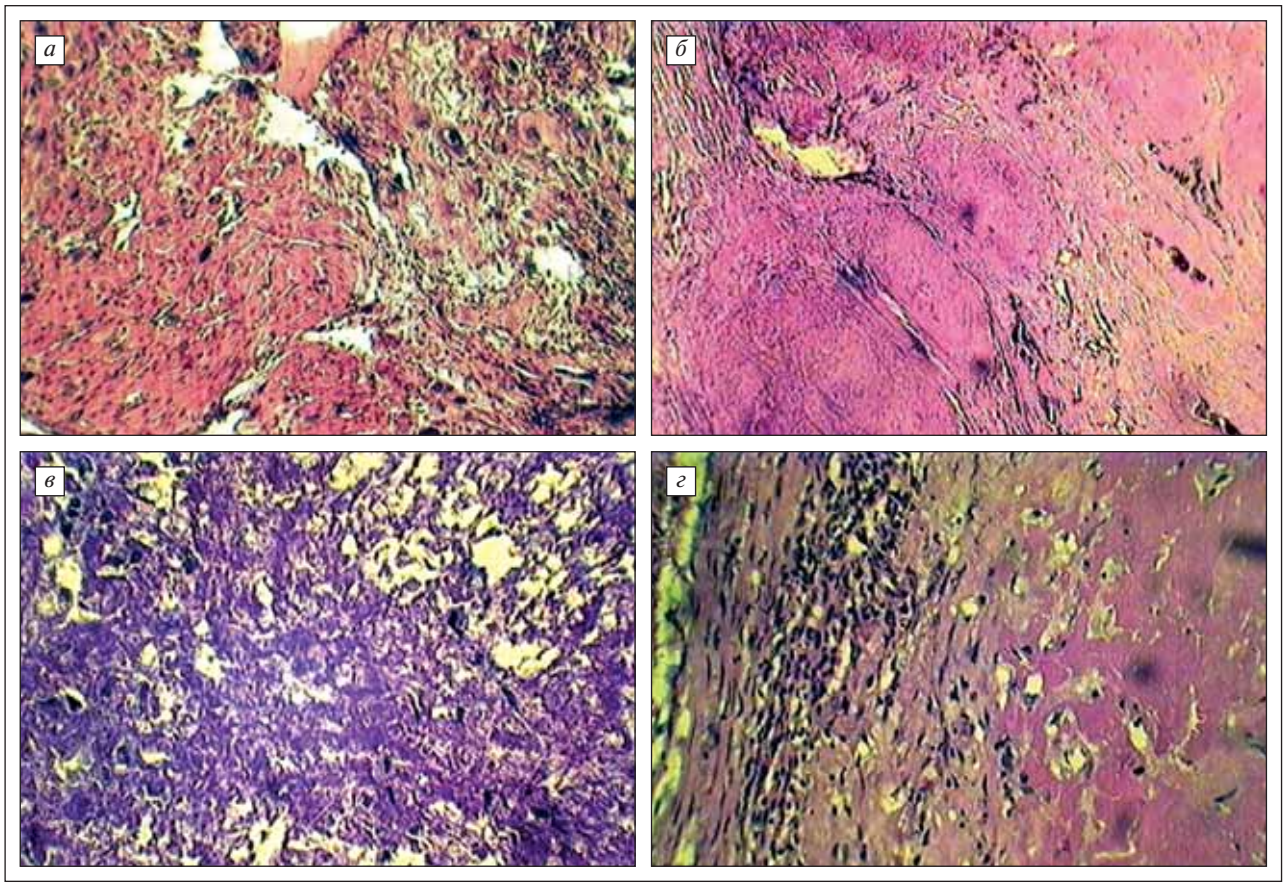


*ХКМ без лечения и под воздействием сочетанной ХТ. Гематоксилин и эозин (а, б, г), ШИК-реакция (в)*
*а — нелеченая ХКМ; инвазия опухолевыми клетками миометра. Среди опухолевых клеток и по периферии слабая лимфоплазмоцитарная инфильтрация, × 100; б — ХКМ после сочетанной ХТ. Склероз и гиалиноз в опухоли с одиночными дистрофически измененными опухолевыми клетками, × 200; в — ХКМ после сочетанной ХТ. Резко положительная ШИК-реакция, грубые уплотненные ретикулиновые волокна, × 100; г — ХКМ после сочетанной ХТ. Выраженная лимфоплазмоцитарная инфильтрация по периферии гиалиновых масс, образовавшихся на месте погибшей опухоли, × 100*



рамуральные очаги склероза бело-серого цвета с коричневым оттенком с вкраплениями едва различимых участков желтого цвета — некрозов. Таким образом, на месте опухолей определялись образования в форме рубцов неправильной формы, состоящих из более плотной ткани по сравнению с окружающим миометрием.

При гистологическом исследовании на месте опухоли определялись очаги склероза и гиалиноза с небольшими участками некротически измененных тканей. Встречались единичные клетки с резко выраженными дистрофическими изменениями или их небольшие скопления, либо клетки-«тени» (см. рисунок, *б*). ШИК-реакция была резко положительной, выявлялись грубые, уплотненные волокна (см. рисунок, *в*). По периферии отмечалась выраженная диффузная инфильтрация сегментоядерными лейкоцитами, лимфоидными и плазмоцитарными элементами, иногда — макрофагами (см. рисунок, г).

Данные о митотической активности и характере патологических митозов представлены в табл. 3.

Проведенное морфометрическое исследование выявило, что в опухолях до лечения митотическая активность была достаточно высокой и составила в среднем 48,1 0/00. Большинство из наблюдавшихся митозов были патологическими — 56,3% случаев. Наиболее часто наблюдались отставание хромосом в метафазе — 28,3% случаев, а также к-митозы — 16,4%. После применения СПХТ количество митозов было снижено в 4 раза (до 12 0/00). В то же время доля патологических митозов значительно возросла и составила 80%, причем 48,1% из них приходилось на к-митозы, что объясняется токсическим действием химиопрепаратов на опухолевые клетки. После сочетанной ХТ ни в одной опухоли делящихся клеток обнаружено не было. Некробиотические и дистрофические изменения в клетках ХКМ отражены в табл. 4.

В интактных ХКМ уровень дистрофических изменений был высоким и составил в среднем 100,7‰. Имели место кариолизис, вакуолизация цитоплазмы и вакуолизация ядра. После СПХТ более половины (595,8‰) клеток были с признаками повреждения. Преобладал кариопикноз — 248,2‰, на втором месте кариорексис — 145,1‰. После применения сочетанной ХТ в склеротизи-

Таблица **3**. *Митотическая активность (в ‰) и соотношение видов патологических митозов в хориокарциномах до лечения и под действием системной ПХТ (СПХТ)*

| Группа больных | Митотическая активность | Патологические митозы | | | Нормальные митозы |
|---|---|---|---|---|---|
| | | отставание хромосом в метафазе | к-митоз | другие | |
| Без лечения | 48,1±2,3 (100) | 13,6±0,7 (28,3) | 7,9±0,3 (16,4) | 5,6±0,2 (11,6) | 21±1,5 (43,7) |
| СПХТ | 12±0,6 (100) | 2,2±0,7 (18,4) | 5,8±0,2 (48,1) | 1,6±0,05 (13,5) | 2,4±0,2 (20) |

***Примечание.*** В скобках — процент митозов.

Таблица **4**. *Некробиотические и дистрофические изменения в клетках хориокарцином до лечения и под действием различных методов химиотерапии (‰)*

| Дистрофические изменения | Группа больных | | |
|---|---|---|---|
| | без лечения | СПХТ | сочетанная ХТ |
| Вакуолизация ядра | 15,8±0,8 | 34,7±1,4 | 8,1±0,4 |
| Вакуолизация цитоплазмы | 19,5±1 | 45,8±3,1 | 11,9±0,7 |
| Кариолизис | 20,2±1,1 | 37,4±1,9 | 15,4±0,5 |
| Кариорексис | 6,7±0,3 | 145,1±8,3 | 315,1±17,2 |
| Кариопикноз | 10,8±0,5 | 248,2±13,5 | 647,2±36 |
| Цитолизис | 27,7±1,3 | 84,6±3,9 | 2,3±0,1 |
| Всего... | 100,7±5,9 | 595,8±30,1 | 1000 |

Таблица **5**. *Структурные компоненты ХКМ без лечения и под действием различных методов ХТ (%)*

| Группа больных | Структурный компонент опухоли | | |
|---|---|---|---|
| | паренхима | фибринозно-гемморагические массы/фиброз/гиалиноз | очаги некроза |
| Без лечения | 44,7±2,1 | 45,5±2,7 | 9,8±0,3 |
| СПХТ | 15,3±0,8 | 45,8±2,8 | 38,9±2,1 |
| Сочетанная ХТ | 0,9±0,01 | 95,6±5,1 | 3,2±0,1 |

рованных массах наблюдались одиночные клетки или мелкие их комплексы с выраженными признаками повреждения.

Площади структурных компонентов ХКМ представлены в табл. 5.

В интактных ХКМ паренхима опухоли и поля фибринозно-геморрагических масс занимали примерно одинаковую площадь — 44,7 и 45,5% соответственно. Очаги некроза встречались в паренхиме и составили 9,8%.

После СПХТ площадь, занимаемая жизнеспособной паренхимой, сократилась почти в 3 раза за счет значительного увеличения очагов некрозов в опухоли. Массы уплотненного фибрина составили примерно такую же долю в опухоли (45,8%), какую в интактных ХКМ занимали фибринозно-геморрагические массы (45,5%). Это можно объяснить тем, что в фибринозно-геморрагических массах на месте лизированных эритроцитов произошло выпадение фибриновых масс с последующим превращением их в фибриноид.

После применения сочетанной ХТ площадь паренхимы в опухолях составила 0,9%, основную часть ХКМ занимали поля склероза с признаками гиалиноза — 95,6%.

Таким образом, под действием сочетанной ХТ отмечался патоморфоз опухоли, заключавшийся в необратимых некробиотических и дистрофических процессах, очаговой лимфоцитарной инфильтрации, отражавшей иммунный статус, подавлении митотической активности. Обнаруженные морфологические изменения полностью коррелировали с клиническим течением заболевания.



## ЛИТЕРАТУРА


1. Толокнов Б.О., Лактионов К.П., Гарин А.М. и др. Хориокарцинома матки. М.; 2000.
2. Cheung A.N. Pathology of gestational trophoblastic diseases. Best Pract Res Clin Obstet Gynaecol 2003;17(6):849—68.
3. Bagshawe K.D. Treatment of high-risk choriocarcinoma. J Reprod Med 1984;29:813—20.
4. Benjapibal M., Wataganara T., Senawong S. et al. The correlation of beta-subunit human chorionic gonadotropin level in the serum and first morning urine of patients with gestational trophoblastic disease. J Med Assoc Thai 2001;84(7):1000—5.
5. Herbst H., Horn L.C., Loning T. Trophoblast lesions and trophoblast tumors. Pathologe 1999;20(1):72—81.
6. Rodabaugh K.J., Bernstein M.R., Goldstein D.P., Berkowitz R.S. Natural history of postterm choriocarcinoma. J Reprod Med 1998;43(1):75—80.
7. Иванова В.А. Эндолимфатическая полихимиотерапия в лечении больных хориокарциномой матки. Автореф. дис. ... канд. мед. наук. Ростов н/Д; 1986.
8. Иванова В.А., Селезнева Г.М., Федотова Т.А. Эффективность комбинированной химиотерапии при хориокарциноме в зависимости от метода лечения. В кн.: Пути повышения качества жизни онкологических больных. М.; 1999. с. 137—9.
9. Иванова В.А. Оптимизация методов лечения хориокарциномы матки Автореф. дис. ... докт. мед. наук. Ростов н/Д; 2006.