УДК 616-007.43

А.А. Виноградов, А.Н. Плеханов, Л.В. Борбоев, А.И. Товаршинов, И.А. Ольховский

КЛИНИКО-МОРФОЛОГИЧЕСКАЯ ХАРАКТЕРИСТИКА СЛУЧАЕВ РЕЦИДИВОВ ПОСЛЕ АЛЛОПЛАСТИКИ ПОСЛЕОПЕРАЦИОННЫХ ВЕНТРАЛЬНЫХ ГРЫЖ

НУЗ «Отделенческая клиническая больница на ст. Улан-Удэ ОАО «РЖД», Улан-Удэ
Бурятский государственный университет, Улан-Удэ

В данной статье приводится клинико-морфологическая характеристика случаев рецидивов после аллопластики послеоперационных вентральных грыж у оперированных нами пациентов, характеризуются способы профилактики рецидивов грыж.

Ключевые слова: *грыжа, рецидив, аллопластика*

THE CLINICAL-MORPHOLOGICAL CHARACTERISTIC OF CASES OF RELAPSES AFTER ALLOPLASTICS POSTOPERATIVE PERITONEAL HERNIAS

A.A. Vinogradov, A.N. Plehanov, L.V. Borboev, A.I. Tovarshinov, I.A. Olhovsky

Department Clinical Hospital Ulan-Ude station of Russian Railway ltd, Ulan-Ude
The Buryat State University, Ulan-Ude

In given article the clinical-morphological characteristic of cases of relapses after alloplastics postoperative peritoneal hernias in operated by us patients is resulted, ways of preventive maintenance of relapses of hernias are characterized.

Key words: *hernia, relapse, alloplastics*

Лечение послеоперационных и рецидивных вентральных грыж является сложной проблемой герниологии [1, 2, 5, 8, 9]. До применения синтетических имплантируемых материалов частота рецидивов после операций достигала 45 % (в среднем 23,6 %). Применение современных имплантов позволяет сократить частоту рецидивов в 10 и более раз [4, 3, 6, 7].

Цель работы — оценить клинико-морфологическую картину рецидивов после аллопластики послеоперационных вентральных грыж у оперированных нами пациентов, дать характеристику способам профилактики рецидивов.

МЕТОДИКА

С ноября 2004 г. в нашем отделении оперировано 135 пациентов с послеоперационными, рецидивными и большими вентральными грыжами. Из них мужчин 32, женщин 103. Средний возраст пациентов составил 52,3 года. Размеры грыжевых ворот колебались от 5 × 5 до 25 × 20 см.

Использовалась полипропиленовая монофиламентная сетка фирмы «Линтекс» (г. Санкт-Петербург) размерами от 6 × 11 до 30 × 30 см^2. У 33 пациентов произведена изолирующая интраабдоминальная пластика, у 92 с расположением сетки в мышечно-апоневротических слоях передней брюшной стенки и предбрюшинно, у 10 больных — надапоневротическая пластика. В том числе в 28 случаях выполнена комбинированная пластика. Непосредственных послеоперационных осложнений не было, кроме двух случаев сером после надапоневротической пластики, которые были купированы пункционно.

Из числа оперированных нами больных мы получили 2 рецидива через 2 года после операций по поводу срединных послеоперационных вентральных грыж в мезогастрии у двух женщин 45 и 53 лет. У одной из них произошел рецидив после изолирующей интраабдоминальной пластики, у второй — после пластики с предбрюшинным расположением протеза. Обе пациентки были прооперированы нами повторно, при дальнейшем наблюдении в течение трех лет рецидивов у них не возникло. Макроскопически во время повторных операций сформированный рубец представлял собой плотноватую, эластичную, похожую на апоневроз ткань толщиной 3—5 мм, в случае с интраабдоминальным расположением протеза рубец со стороны брюшной полости был покрыт брюшиной, выраженного спаечного процесса между ним и отграничивающим его от брюшной полости сальником не было. В случае интраабдоминального расположения протеза грыжевые ворота «прошли» через рубец с сеткой, что при дальнейшем анализе было расценено как повреждение сетки иглой при первой аллопластике, либо прорывом структуры сетки фиксирующей лигатурой с последующим формированием рецидива грыжи в месте повреждения. В случае с предбрюшинным расположением протеза рецидив возник сбоку от одного из краев сетки, что мы также расценили как дефект техники операции, сетке не был дан достаточный припуск за края грыжевых ворот, либо сетка была фиксирована редкими лигатурами. Оба рецидива были получены на начальных этапах освоения методики. Участки ткани рубца с краев грыжевых ворот в обоих случаях забирались

на морфологическое исследование. В случае интраабдоминального расположения волокна сетки окружены гранулематозным инфильтратом из одно- и многоядерных макрофагов и лимфоцитов, в склерозированных грануляциях. Фиброз кольцевидно-сплошной, колагеногенез выражен хорошо. В случае предбрюшинного расположения протеза гранулематозный инфильтрат соответствует предыдущему, фиброз кольцевидный, включающий группы волокон сетки с участками бесклеточного строения. В целом фиброз менее выражен, чем в первом случае.

Последний год в клинике стали отдавать предпочтение облегченным комбинированным сеткам «Випро» и «Ультрапро». При интраабдоминальном расположении импланта, идеальным вариантом является использование четырехслойной комбинированной сетки «Proceed». По литературным данным использование ее является наиболее безопасным и морфологически обоснованным.

В ранее проведенном эксперименте крысы породы Vistar были разделены на 3 группы, которым полипропиленовая сетка имплантировалась над апоневрозом, предбрюшинно и интраабдоминально соответственно. Вмешательства выполнялись под наркозом в лаборатории БАВ БНЦ СО РАН. Материал для исследования забирался через 1 и 3 месяца. При морфологическом исследовании наиболее выраженный рост соединительной ткани в рубце наблюдался при надапоневротической и предбрюшинной локализации сетки. При надапоневротической имплантации макрофагальная реакция, пролиферация фибробластов, коллагеногенез отмечались на более ранних сроках.

По сравнению с экспериментальным морфологическим материалом наибольшее структурное сходство с вариантом предбрюшинного расположения протеза у крыс — на втором сроке исследования (рис. 1, 2).

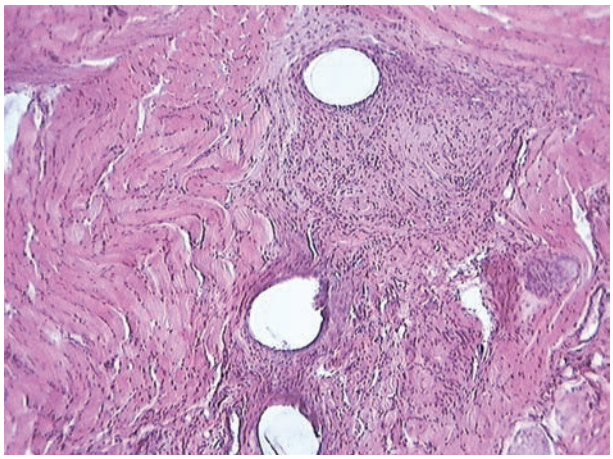

Рис. 1. На 2 срок исследования (через 3 месяца после имплантации у крыс) при предбрюшинном расположении наблюдается полное заполнение ячеек сетчатого эндопротеза фибробластами и коллагеновыми волокнами с образованием рубца. Кровеносные капилляры, необходимые для роста фибробластов и синтеза коллагена, из-за ненадобности редуцируются. Окраска гематоксилин-эозином, ув. × 10.

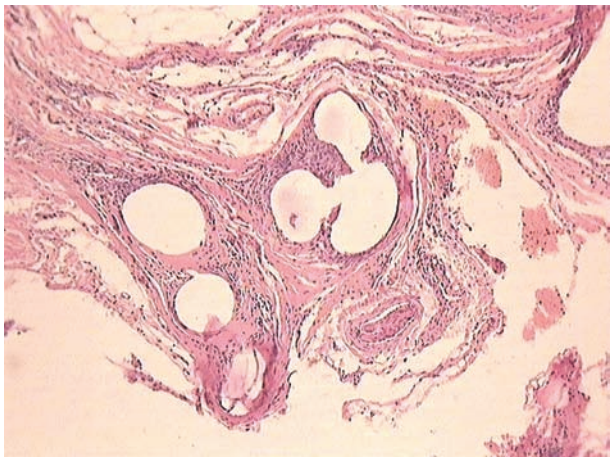

Рис. 2. Предбрюшинное расположение сетчатого полипропиленового протеза у человека через 2 года после имплантации. Волокна сетки окружены гранулематозным инфильтратом из одно- и многоядерных макрофагов и лимфоцитов, в склерозированных грануляциях. Фиброз кольцевидно-сплошной, колагеногенез выражен хорошо. Окраска гематоксилин-эозином, ув. × 10.

РЕЗУЛЬТАТЫ

Результаты морфологического исследования в клинике и эксперименте в зависимости от места расположения сетчатого полипропиленового протеза несколько разнятся, хотя имеет место хорошее формирование рубца и при интраабдоминальной пластике в человеческих тканях. Пожалуй, лишь два случая рецидивов в нашей практике не позволяют сделать окончательных выводов в отношении морфологической обоснованности способа размещения протеза, тем более, что в обоих случаях имело место недостаточное соблюдение техники операций.

ВЫВОДЫ

Комбинированная пластика является наиболее предпочтительной, поскольку удается восстановить целостность передней брюшной стенки собственными тканями, укрепляя ее имплантируемой сеткой.

Важными моментами в хирургической технике, препятствующими рецидивам грыж являются:

- бережное обращение с сеткой во время операции;
- применение атравматического шовного материала (желательно монофиламентного полипропилена на колющей игле);
- наложение отдельных узловых через 1 — 1,5 см швов, а не непрерывного шва;
- наложение двух рядов швов для лучшей фиксации сетки, один из которых расположен по периметру сетки у ее краев, второй по краю грыжевых ворот, при этом заступ сетки за края грыжевых ворот должен быть не менее 5 см, а ткани для фиксации не были бы легко смещаемыми;
- имплант должен тесно и ровно прилежать к окружающим тканям, недопустимо его гофрирование, чрезмерное растяжение;
- соблюдение принципа ненатяжной пластики;

• по возможности применение комбинированных способов пластики, максимальное использование местных тканей, восстановление естественных анатомо-топографических отношений и реконструкция, а не коррекция передней брюшной стенки;

• наиболее рациональным является использование облегченных комбинированных сеток «Випро» и «Ультрапро».

Выбор способа пластики определялся индивидуально в зависимости от размеров грыжевых ворот, характера ранее перенесенных операций, состояния местных тканей, грыжевого мешка и других факторов, порой определяемых только во время операции. Для профилактики рецидивов грыж необходимо придерживаться ряда приемов хирургической техники, описанных выше, использовать для имплантации современные комбинированные материалы.

ЛИТЕРАТУРА

1. Атлас оперативной хирургии грыж / В.Н. Егиев, К.В. Лядов и др. — М.: Медпрактика, 2003. — 228 с.

2. Комплексное лечение больных с послеоперационной вентральной грыжей / В.И. Белоконев, З.В. Ковалева, А.В. Вавилов и др. // Хирургия. — 2008. — № 2. — С. 42—47.

3. Мошкова Т.А. Новые аспекты аллопластики грыж брюшной стенки: Дис. ... докт. мед. наук / Т.А. Мошкова. — Санкт-Петербург, 2008. — 301 с.

4. Ненатяжная герниопластика / Под ред. В.Н. Егиева. — М.: БИНОМ, Лаборатория знаний, 2005. — 144 с.

5. Патогенез и хирургическое лечение послеоперационных вентральных грыж / В.И. Белоконев, Т.А. Федорина, З.В. Ковалева и др. — Самара: Перспектива, серия «Трудные вопросы хирургии», 2005. — 204 с.

6. Перспективы аллогерниопластики в лечении послеоперационных и рецидивных грыж. / А.А. Виноградов, А.Н. Плеханов, А.И. Товаршинов, И.А. Ольховский и др. // Сибирский медицинский журнал. — 2009. — № 6. — 72—74 с.

7. Современное состояние и перспективы герниологии: Материалы межрегиональной конференции, 11—12 сентября 2008 г., Калининград // Герниология. — М.: Медпрактика.

8. Тимошин А.Д. Хирургическое лечение паховых и послеоперационных грыж передней брюшной стенки / А.Д. Тимошин, А.В. Юрасов, А.А. Шестаков. — М.: Изд-во «Триада—Х», 2003. — 144 с.

9. Тоскин К.Д. Грыжи брюшной стенки / К.Д. Тоскин, В.В. Жебровский. — М.: Изд-во «Медицина», 1990. — 269 с.

Сведения об авторах

Виноградов Алексей Анатольевич – врач-хирург хирургического отделения НУЗ Отделенческая клиническая больница на ст. Улан-Удэ, 670031, г. Улан-Удэ, ул. Трубачеева 144а-77, 8(3012)62-99-81, e-mail: winogradow.a@yandex.ru.
Плеханов Александр Николаевич – д.м.н., профессор, заведующий кафедрой факультетской хирургии медицинского факультета БГУ, главный врач НУЗ Отделенческая клиническая больница на ст. Улан-Удэ, 670001, г. Улан-Удэ, ул. Комсомольская 1б, тел./факс 8(3012) 28-35-03, e-mail: plehanov.a@mail.ru.
Борбоев Леонид Владимирович – старший преподаватель кафедры факультетской хирургии медицинского факультета БГУ, 670001, г. Улан-Удэ, ул. Комсомольская 1б, тел. 8(3012) 28-24-59, e-mail: borboev@mail.ru.
Товаршинов Александр Искрович – к.м.н., доцент кафедры факультетской хирургии медицинского факультета БГУ, 670001, г. Улан-Удэ, ул. Комсомольская 1б, тел. 89148427065, e-mail: tovarschinov.a@mail.ru.
Ольховский Игорь Александрович – старший преподаватель кафедры факультетской хирургии медицинского факультета БГУ, 670001, г. Улан-Удэ, ул. Комсомольская 1б, тел. 8(3012) 28-24-07.