М.Р. Кременчугская[1, 2], Е.И. Барлетова[1], К.Ю. Мухин[1], Л.Ю. Глухова[1]

[1]Институт детской неврологии и эпилепсии им. Святителя Луки, [2]отделение психоневрологии и психосоматической патологии ФГБУ «Научный центр здоровья детей» РАМН, Москва

Клиника и диагностика вегетативных эпилептических аур

***Цель** исследования: уточнение характера клинических проявлений вегетативных эпилептических аур (ВА), выявление клинико-электроэнцефалографических и нейровизуализационных соотношений.*

***Пациенты и методы.** Обследовано 18 пациентов (8 – мужского пола, 41% и 10 – женского, 59%) в возрасте от 9 до 27 лет (в среднем – 18±5 лет). Обследование включало анализ данных анамнеза, клинико-неврологическое исследование, длительный видео-электроэнцефалографический мониторинг и магнитно-резонансную томографию головного мозга.*

***Результаты исследования.** У большинства больных (12 пациентов, 67%) симптомы ВА соответствовали критериям абдоминальной. У остальных пациентов клинические проявления ауры напоминали вегетативные пароксизмы по типу панических атак. Интериктальные патологические изменения электроэнцефалограммы (ЭЭГ) были представлены в лобных отделах у 4 (22%) больных, в височных – у 6 (33%), в лобно-височных – у 7 (39%), как в левом, так и в правом полушарии без достоверных различий. В 1 случае на ЭЭГ патологических изменений не выявлено. При МРТ у 13 (72%) пациентов определялись структурные изменения, в большинстве случаев имеющие потенциально эпилептогенный характер.*

***Заключение**. Клинические симптомы ВА дают информацию о локализации первичного патологического очага. Необходимо дифференцировать ВА с пароксизмальными состояниями неэпилептической природы. Вегетативные феномены эпилептического генеза помогают в изучении функциональной организации вегетативной нервной системы.*

***Ключевые слова:** эпилепсия, эпилептическая вегетативная аура, электроэнцефалография, видео-электроэнцефалографический мониторинг, магнитно-резонансная томография.*

Контакты**: Марина Ревдитовна Кременчугская **markrem@nm.ru

The clinical presentation and diagnosis of epileptic autonomic auras

M.R. Kremenchugskaya[1,2], E.I. Barletova[1], K.Yu. Mukhin[1], L.Yu. Glukhova[1]

[1]Saint Luke Institute of Pediatric Neurology and Epilepsy, [2]Department of Psychoneurology and Psychosomatic Pathology, Research Center for Children's Health, Russian Academy of Medical Sciences, Moscow

***Objective**: to refine the pattern of clinical manifestations of epileptic autonomic auras (EAA) and to reveal clinical, electroencephalographic, and neuroimaging ratios.*

***Patients and methods**. Eighteen patients (8, 41% men and 10, 59% women) aged 9 to 27 years (mean 18±5 years) were examined. The examination encompassed analysis of history data, clinical and neurological studies, long-term video-assisted electroencephalographic monitoring, and magnetic resonance imaging (MRI) of the brain.*

***Results**. In most patients (n = 12, 67%), the symptoms of EAA corresponded to the criteria for abdominal one. In the other patients, the clinical manifestations resembled autonomic paroxysms as attacks of panic. Interictal pathological changes on an electroencephalogram (EEG) were present in the frontal, temporal, and frontotemporal regions in 4 (22%), 6 (33%), and 7 (39%) patients, respectively, as well as in both the left and right hemispheres without significant differences. Pathological EEG changes were not found in one case. MRI detected that 13 (72%) patients had structural changes that were potentially eliptogenic.*

***Conclusion**. The clinical symptoms of EAA give information on the site of a primary pathological focus. It is necessary to differentiate EAA from non-epileptic paroxysmal states. The autonomic phenomena of epileptic genesis help study the functional organizations of the autonomic nervous system.*

***Key words:** epilepsy, autonomic epileptic aura, electroencephalography, video-assisted electroencephalographic monitoring, magnetic resonance imaging.*

Contact**: Marina Revditovna Kremenchugskaya **markrem@nm.ru

Эпилептическая аура – короткий фокальный эпилептический приступ, протекающий при сохранном сознании и сопровождающийся субъективными ощущениями пациента [1–4].

Одним из наиболее сложно диагностируемых видов эпилептических аур являются вегетативные ауры (ВА) – субъективные ощущения, возникающие в результате иктальной активизации вегетативной нервной системы. При этом отсутствуют объективные признаки поражения вегетативной нервной системы в межприступном периоде [5–7].

Клинические проявления ВА могут быть связаны с ощущением нарушения терморегуляции: чувство жара, холода, озноба, дрожи; объективно может выявляться покрас-

нение или побледнение кожи лица, шеи. Возможны пилоэректорные пароксизмы – «мурашки» на коже с приподниманием волосяного покрова, а также приступы, сопровождающиеся изменением диаметра зрачков, причем мидриаз может быть асимметричным [8]. Данный вид приступов редко возникает в виде изолированной ауры и чаще входит в структуру сложных парциальных припадков [9].

Выделяют ВА, проявляющиеся ощущениями, связанными с внутренними органами (дыхательная, сердечно-сосудистая, желудочно-кишечная, мочевая, половая системы). Респираторные ауры проявляются короткими эпизодами апноэ, гиперпноэ, затрудненного дыхания. Кардиоваскулярные ауры характеризуются внезапным появлением тахикардии, брадикардии, сердечной аритмии; повышением или понижением артериального давления, иногда в сочетании с бледностью или гиперемией лица. В редких случаях, в том числе у детей младенческого возраста, возможна иктальная остановка сердца, что может привести к синдрому внезапной смерти у больных эпилепсией (SUDEP) [2, 10]. Особым видом вегетативно-висцеральной ауры является аура с возникновением императивного позыва на мочеиспускание [8].

Среди ВА чаще всего встречаются желудочно-кишечные или эпигастральные ауры. Обычно они описываются как неясные ощущения около мечевидного отростка, которые часто поднимаются к шее или голове. Для эпигастральных аур также характерны повышение перистальтики кишечника, урчание в животе, отхождение газов, изжога, тошнота, реже рвота. У 50% больных с данным типом ауры наблюдается «восходящее эпилептическое ощущение», описанное H. Gastaut и R. Broughton [11].

Известно, что такие иктальные проявления, как апноэ, брадикардия, усиление перистальтики пищевода и кишечника, обусловлены раздражением миндалевидного тела (амигдалы) [12].

Ощущение нарушения терморегуляции, а также кардиоваскулярные ауры связывают с раздражением передней части поясной (цингулярной) борозды, а возможно, и дополнительной сенсомоторной зоны [9, 13]. Очаги в инсулярной области нередко вызывают желудочно-кишечные ауры с гиперсаливацией, а также специфические приступы, характеризующиеся неприятным ощущением в области гортани, чувством сжатия гортани и затруднением вдоха [14]. Есть мнение, что многие ВА вызваны раздражением орбитофронтальной коры с распространением возбуждения на медиобазальные отделы височной доли [15].

Основная иктогенная зона при абдоминальной ауре – область островка. Кроме того, имеет значение раздражение медиобазальных отделов височной доли. Установлено, что абдоминальная аура ассоциируется с палеокортикальной височной эпилепсией в 74% случаев, а если она трансформируется в аутомоторный приступ, то этот показатель возрастает до 98% [16]. Кроме того, описаны случаи возникновения болезненной абдоминальной ауры при лобной эпилепсии [7].

ВА, в том числе абдоминальные, в большинстве случаев не имеют латерализационного значения. Вместе с тем указывается, что аура в виде императивного позыва на мочеиспускание обусловлена раздражением височного палеокортекса субдоминантного полушария [17]. На очаг в субдоминантном полушарии указывает сочетание абдоминальной ауры с иктальной рвотой [18].

Диагностика ВА может быть значительно затруднена в тех случаях, когда ауры возникают изолированно от других видов приступов или являются единственным проявлением эпилепсии. При дифференциальной диагностике необходимо также принимать во внимание возможность появления подобных вегетативных симптомов при пароксизмах неэпилептической природы – панические атаки, гипервентиляционные кризы, нейрогенные обмороки. Кроме того, иктальные вегетативные проявления могут сопровождать другие симптомы эпилептического приступа и отражать его вегетативное обеспечение, являясь по сути вторичными.

В некоторых случаях ВА могут ассоциироваться с выраженным чувством страха, сложными эмоциональными переживаниями, что также затрудняет их дифференциацию с психовегетативными пароксизмами неэпилептического генеза.

Объективные сложности возникают у пациентов раннего детского возраста или у больных со сниженным интеллектом и значительным нарушением речевой функции [19].

С целью уточнения характера клинических проявлений ВА, выявления их клинико-электроэнцефалографических и нейровизуализационных соотношений нами была обследована группа больных с фокальными формами эпилепсии, у которых имелись периодически возникающие необычные вегетативные проявления. Необходимым условием включения в использование являлось отсутствие у пациентов выраженных вегетативных расстройств, как пароксизмальных, так и перманентных, в интериктальном периоде.

Пациенты и методы. Обследовано 18 пациентов (8 – мужского пола, 41% и 10 – женского, 59%) в возрасте от 9 до 27 лет (в среднем – 18±5 лет).

Всем пациентам проведено комплексное обследование, включавшее анализ данных анамнеза, клинико-неврологическое исследование, длительный видео-электроэнцефалографический мониторинг (ВЭМ) и магнитно-резонансную томографию (МРТ) головного мозга. ВЭМ выполняли в лаборатории ВЭМ (зав. – к.м.н. М.Б. Миронов) и лаборатории сна и эпилепсии (зав. – к.м.н. Л.Ю. Глухова) Института детской неврологии и эпилепсии; МРТ – на базе отделения лучевой диагностики Республиканской детской клинической больницы г. Москвы (зав. отделением – д.м.н. А.А. Алиханов).

Для детального анализа клинических проявлений ауры использовали информацию, полученную как от самих больных, так и от их окружения. Такой подход позволил точно дифференцировать ВА у всех пациентов.

Результаты исследования. На основании комплексного обследования у 11 (61%) пациентов диагностирована симптоматическая фокальная эпилепсия (СФЭ) и у 7 (39%) – криптогенная фокальная эпилепсия (КФЭ).

У всех больных, помимо ВА, в структуре заболевания отмечались фокальные приступы с моторными проявлениями и/или нарушением уровня сознания – диалептические, аутомоторные, версивные, гемиконвульсивные, тонические, клонические. В 10 (56%) случаях наблюдалась их вторичная генерализация.

У достоверного большинства больных (13 пациентов, 72%) ауры возникали изолированно от приступов другого характера.

Таблица 1. *Клиническая характеристика адбоминальных аур*

№	Пациент	Пол	Возраст, годы	ФЭ	Описание ауры	
					со слов пациента	со слов окружающих
1.	Д. Р.	М.	9	СВЭ	Неприятное ощущение в животе	Нет внешних проявлений
2.	К. А.	Ж.	24	СВЭ	Восходящие неприятные ощущения в животе	Нет внешних проявлений
3.	Л. И.	Ж.	14	КВЭ	Боль в животе	Жалуется на боль в животе, держится руками за живот
4.	М. А.	Ж.	15	КВЭ	Неприятное ощущение в животе	Нет внешних проявлений
5.	Н. Д.	Ж.	23	КВЭ	Тошнота, боль в животе	Нет внешних проявлений
6.	П. И.	Ж.	27	СВЭ	Неприятное ощущение в животе	Появление озноба, похолодание дистальных отделов конечностей
7.	С. Р.	Ж.	17	СВЭ	Болезненное ощущение в животе, которое поднимается вверх	Нет внешних проявлений
8.	С. А.	М.	12	КЛЭ	Неприятные ощущения в верхней части живота, «как будто печет»	Прижимает руки к животу
9.	У. Л.	М.	14	СВЭ	Неприятное ощущение в животе	Нет внешних проявлений
10.	Х. Е.	Ж.	18	СВЭ	Дискомфорт в области живота с восхождением	Замирает на несколько секунд
11.	К. И.	М.	20	СЛЭ	Неприятные ощущения в животе, тошнота, «что-то неприятное подкатывает ко рту»	Нет внешних проявлений
12.	С. Р	М.	15	СВЭ	Неприятное ощущение в животе	Нет внешних проявлений

Примечание. Здесь и в табл. 2: ФЭ – фокальная эпилепсия, СВЭ – симптоматическая височная, СЛЭ – симптоматическая лобная эпилепсия, КВЭ – криптогенная височная, КЛЭ – криптогенная лобная эпилепсия.

Таблица 2. *Клинические проявления ВА с различными симптомами*

№	Пациент	Пол	Возраст, годы	ФЭ	Описание ауры	
					со слов пациента	со слов окружающих
1.	В. Е.	Ж.	15	КВЭ	Ощущение «дурноты», мелькание мушек перед глазами	Жалуется на ухудшение состояния, старается присесть
2.	С. П.	М.	23	СЛЭ	Ощущение «дурноты», потемнение в глазах, тошнота	Отходит в сторону, приседает
3.	Я. Л.	М.	21	СВЭ	Учащенное сердцебиение, потемнение в глазах и тяжесть в голове	Старается прилечь или присесть
4.	Ф. В.	М.	17	СЛЭ	Учащенное дыхание, чувство нехватки воздуха, непонятные ощущения в голове	Жалуется на ухудшение состояния
5.	К. Д.	Ж.	13	КВЭ	Неприятные ощущения в области сердца	Останавливается, жалуется на боль в сердце
6.	Р. Т.	Ж.	18	КВЭ	Неприятные ощущения в груди	Сообщает о загрудинной боли

Большинство (12 пациентов, 67%) описывали ауры как внезапно возникающие неприятные ощущения в животе, чаще – в верхней его части, при этом 4 из них отметили перемещение данных ощущений вверх, к горлу, а 2 указали на возникающую в это же время тошноту. Родственники больных в 2 случаях отмечали, что во время переживания ауры больные держались руками за живот, в 1 случае аура сопровождалась внешними проявлениями озноба, еще в 1 – кратковременным «замиранием» (табл.1).

У 6 (33%) пациентов клинические проявления ауры напоминали вегетативные пароксизмы по типу панических атак с разнообразными ведущими симптомами: липотимия, гипервентиляция, учащенное, усиленное сердцебиение, кардиалгия. Во всех случаях окружающие отмечали, что во время переживания аур больные старались себя обезопасить (табл. 2).

При длительном ВЭМ у 17 (94%) пациентов выявлялись интериктальные патологические феномены. Региональные замедления зарегистрированы на электроэнцефалограммах (ЭЭГ) у 6 (33%) пациентов, региональная эпилептиформная активность – у 11 (61%): из них у 3 – в структуре регионального замедления, а у 1 больной она имела тенденцию к латерализации в пределах всей соименной гемисферы. У 1 пациентки ЭЭГ соответствовала варианту возрастной нормы.

На ЭЭГ у больных с ВА интериктальная патологическая активность регистрировалась в левом полушарии в 7 (41%) наблюдениях, в правом полушарии – в 10 (59%), достоверных отличий по этим показателям не получено.

Эпилептиформная активность и/или региональные замедления были представлены в лобных отделах у 4 (24%) больных, в височных – у 6 (35%), в лобно-височных – у 7 (41%), у 1 больной – также в пределах соименной гемисферы. Достоверных различий этих показателей не получено (рис. 1).

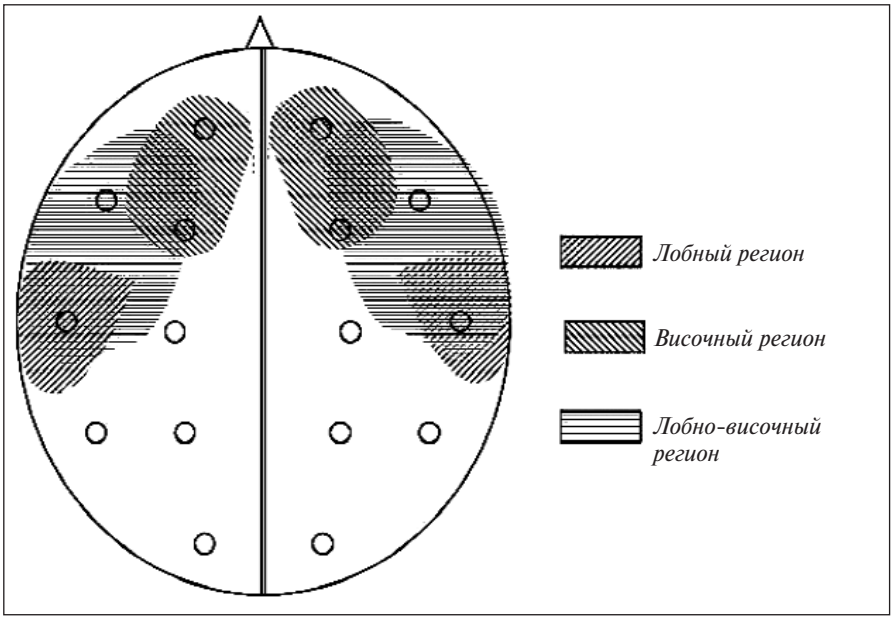

Рис. 1. *Локализация интериктальной патологической активности на ЭЭГ у пациентов с ВА*

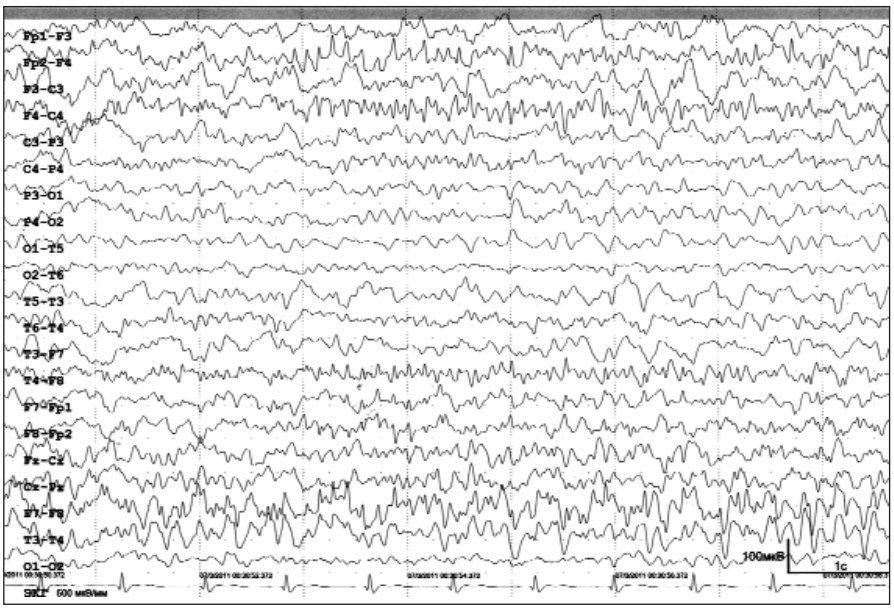

Рис. 2. *Больной Ф. 17 лет. СВЭ. Во время ВЭМ зарегистрирован фокальный приступ, который клинически проявлялся неприятными ощущениями в животе; иктальная ЭЭГ характеризовалась появлением региональной ритмической быстроволновой активности (fast activity) в виде острых волн частотой 8–10 Гц в правой лобно-височной области*

У пациента 17 лет во время ВЭМ зарегистрирован эпизод вегетативной ауры (неприятные ощущения в животе). На ЭЭГ данному событию соответствовало появление низкоамплитудной ритмической быстроволновой активности в правой лобно-височной области (рис. 2). У данного пациента интериктально обнаруживалась эпилептиформная активность в том же регионе, в отдельных случаях с распространением на симметричные отделы противоположного полушария.

При МРТ у 13 (72%) пациентов выявлены структурные изменения, при этом у 12 больных они носили потенциально эпилептогенный характер: опухоли, глиозные, кистозно-глиозные или атрофические изменения, фокальная кортикальная дисплазия, локализующиеся в височной доле одного из полушарий или в палеокортикальных образованиях (гиппокамп, оперкулярно-инсулярная зона, поясная извилина). Пример эпилептогенного нарушения представлен на рис. 3.

Обсуждение. Вегетативные проявления пароксизмального характера имеют большую клиническую вариабиль-

Рис. 3. *Больная П., 27 лет. СВЭ (абдоминальные ауры, аутомоторные приступы). Высокоразрешающая МРТ по программе эпилептологического сканирования. Очаг глиоза в правом гиппокампе*

ность и требуют тщательной верификации. У больных с эпилепсией во многих случаях клинический характер ауры достаточно четко указывает на отделы коры, в которых возникает эпилептический разряд.

Диагностика эпилептических аур затруднительна, так как основана на субъективных ощущениях пациента. Проблема с описанием своих ощущений во время ауры зачастую возникает у детей дошкольного возраста или пациентов со сниженным интеллектом. В большинстве случаев пациенты забывают приступ, но помнят ауру. Этот факт подтвержден исследованием, выявившим взаимосвязь между сохранением воспоминаний и степенью тяжести самого приступа [20]. Для уточнения клинических проявлений ВА, помимо сведений, полученных от больных, необходимо активно расспрашивать очевидцев приступа, обращая внимание на стереотипные поведенческие реакции, внешние проявления эмоциональных переживаний, болевое поведение. Это имеет особое значение, когда ауры возникают изолированно от приступов другого характера, что, по нашим данным, отмечалось в достоверном большинстве случаев (72%).

Эпилептическая природа вегетативных пароксизмов должна иметь документальное подтверждение: выявление эпилептиформных изменений на ЭЭГ синхронно с внезапно возникшими ощущениями пациента или появление ауры непосредственно перед диалептическим или моторным приступом [4].

Большое значение для диагностики ЭА имеет длительный ВЭМ. Проведение исследования требует от врача особого внимания к пациенту, а также специфического сценария. Необходимо, чтобы во время записи больные, испытывающие необычные ощущения, четко указывали на них врачу, как можно более подробно описывали свои переживания. Когда речевой контакт с пациентом затруднен (недостаточное развитие речи у детей, значительное снижение интеллекта), врач должен внимательно наблюдать за его поведением. Косвенными признаками внутренних переживаний пациента во время вегетативных приступов могут быть немотивированные действия (например, рефлекторное подтягивание ног к животу при эпигастральных аурах).

Ретроспективная оценка результатов исследования позволяет точно соотнести данные эпизоды с изменениями на ЭЭГ и дать им наиболее полную оценку. Если во время исследования не удается зарегистрировать ауру, немаловажное значение имеют также общая оценка ЭЭГ в период проведения исследования, выявление и интерпретация интериктальной эпилептиформной активности. В нашем исследовании патологическая активность на ЭЭГ выявлена в достоверном большинстве случаев (94%). Необходимо подчеркнуть, что у трети больных патологические изменения на ЭЭГ были представлены не типичными эпилептиформными феноменами, а устойчивыми региональными замедлениями. Учитывая это, следует указать, что для точной верификации диагноза необходим ВЭМ с внедрением дополнительных сфеноидальных и глубинных электродов. По данным исследования, проведенного на базе Cleveland Clinic Foundation (Ohio, USA) [20], лишь у 19% пациентов с височной формой эпилепсии выявлены иктальные изменения на ЭЭГ без внедрения инвазивных электродов. При проведении ВЭМ с использованием инвазивных электродов вероятность выявления эпилептиформной активности при ауре повышалась до 28%.

В заключение следует особо подчеркнуть, что изучение ВА имеет как клиническое, так и научное значение. Клиницистам следует учитывать, что разнообразные клинические симптомы ВА дают информацию о локализации первичного патологического очага, а также иметь в виду, что необходимо тщательно дифференцировать ВА и пароксизмальные состояния неэпилептической природы. Лучшее знание вегетативных проявлений эпилепсии может разъяснить патофизиологию таких серьезных осложнений, как синдром внезапной смерти или отек легких при эпилепсии. Кроме того, вегетативные феномены эпилептического генеза помогают в изучении функциональной организации вегетативной нервной системы.

ЛИТЕРАТУРА

1. Броун Т., Холмс Г. Эпилепсия. Клиническое руководство. М.: Бином, 2006;288 с.
2. Карлов В.А. Эпилепсия у детей и взрослых, женщин и мужчин. Рук-во для врачей. М.: Медицина, 2010; 718 с.
3. Luders H.-O., Noachtar S. Epileptic seizures. Pathophysiology and clinical semiology. N.Y.: Churchill Livingstone, 2000;796.
4. Luders H.-O., Noachtar S. Atlas of epileptic seizures and syndromes. Philadelphia: W.B. Saunders Company, 2001;204.
5. Мухин К.Ю., Петрухин А.С., Глухова Л.Ю. Эпилепсия. Атлас электроклинической диагностики. М.: Альварес Паблишинг, 2004;305–13;407–15.
6. Эпилепсия и судорожные синдромы у детей: руководство для врачей. Под ред. П.А. Темина, М.Ю. Никоноровой. 2-е изд. М.: Медицина, 1999;656 С.
7. Rona S. Auras: Localizing and lateralizing value. In: Textbook of Epilepsy Surgery H.O. L?ders (ed.). London/New York: Informa Healthcare, 2008;432–42.
8. Wieser H.G. The phenomenology of limbic

seizures In: The epileptic focus. H.G.Wieser (ed.). London: J.L., 1987;113–6.
9. Arzimanoglou A., Guerrini R., Aicardi J. Aicardi's epilepsy in children. 3rd ed. Lippincott, Philadelphia, 2004;114–75.
10. Smaje J.C., Davidson C., Teasdale G.M. Sino-atrial arrest due to temporal lobe epilepsy. J Neurol Neurosurg Psychiatry 1987;50:112–3.
11. Gastaut H., Broughton R. Epileptic Seizures: clinical and electrographic features, diagnosis and treatment. Illinois: Springfield, 1972;268 p.
12. Fish D.R., Gloor P., Quesney F.L. et al. Clinical reponses to electri¬cal brain stimulation of the temporal and frontal lobes in patients with epilepsy. Pathophysiological implications. Brain 1993;116:397–414.
13. Pool J.L., Ransohoff H. Autonomic effects on stimulating the rostral portion of the cingulate gyrus in man. J Neurophysiol 1949;12:385–92.
14. Mazzola L., Isnard J., Mauguiere F. Somatosensory and pain responses to stimulation of the second somatosensory area (SII) in humans. A comparison with Sl and insular responses. Cerebral Cortex 2006;16(7):960–8.
15. Munari C., Tassi L., Di Leo M. et al. Video-stereo-electroencephalographic investigation of orbitofrontal cortex. Ictal electroclinical patterns. Advances in Neurol 1995;66:273–95.
16. Henkel A., Noachtar S., Pfander M. et al. The localizing value of the abdominal aura and its evolution: a study in focal epilepsies. Neurology 2002;58(2):271–6.
17. Loddenkemper T., Foldvary N., Raja S. et al. Ictal urinary urge: further evidence for lateralization to the nondominant hemisphere. Epilepsia 2003;44(1):124–6.
18. Kotagal P., Luders H.-O., Williams G. et al. Psychomotor seizures of temporal lobe onset: analysis of symptom clusters and sequences. Epilepsy Res 1995;20(1):49–67.
19. Мухин К.Ю., Миронов М.Б., Барлетова Е.И. Эпилептические ауры: клинические характеристики и топическое значение. М., 2011;54 с.
20. So N.K. Epileptic auras. In: The Treatment of Epilepsy: Principles and Practice. E. Wyllie (ed.). London: Jea and Febiger, 1993; 228.

М.А. Домашенко, М.Ю. Максимова, М.А. Лоскутников, А.А. Никонов, В.В. Брюхов, А.С. Суслин, М.В. Древаль, Р.Н. Коновалов

ФГБУ «Научный центр неврологии» РАМН, Москва

Механизмы реперфузии при внутривенной тромболитической терапии у пациентов с ишемическим инсультом

Системный (внутривенный) тромболизис рекомбинантным активатором тканевого плазминогена (rt-PA) является доказанным эффективным методом лечения определенной категории пациентов с ишемическим инсультом (ИИ) в течение первых 4,5 ч после развития неврологической симптоматики. Основным механизмом улучшения функционального состояния пациентов на фоне системного тромболизиса является достижение реперфузии ишемизированного участка головного мозга. Представлены результаты внутривенной тромболитической терапии у 60 пациентов с ИИ (18 женщин и 42 мужчины, средний возраст – 61 год). Обсуждаются различные механизмы реперфузии при системном тромболизисе, которые не ограничиваются реканализацией закупоренной тромбом или эмболом артерии, а являются более чем в половине случаев отражением системного эффекта тромболитика и включают активизацию коллатерального кровотока, постепенную реканализацию и др.

Ключевые слова: *ишемический инсульт, системный тромболизис, реперфузия, реканализация.*
Контакты*: Максим Алексеевич Домашенко* ***mdomashenko@gmail.com***

The mechanisms of reperfusion during in stroke patients treated with intravenous thrombolysis

M.A. Domashenko, M.Yu. Maksimova, M.A. Loskutnikov, A.A. Nikonov, V.V. Bryukhov, A.S. Suslin, M.V. Dreval, R.N. Konovalov
Neurology Research Center, Russian Academy of Medical Sciences

Systemic (intravenous) thrombolysis with recombinant tissue plasminogen activator (rt-PA) is a proved effective treatment modality in a certain group of patients with ischemic stroke (IS) in the first 4.5 hours after the onset of neurological symptoms. The main mechanism for improving functional outcomes in patients treated with intravenous thrombolysis is reperfusion of an ischemic brain portion. The results of intravenous thrombolytic therapy are shown in 60 IS patients (18 women and 42 men; mean age 61 years). Different mechanisms of reperfusion during systemic thrombolysis, which are not confined to thrombus- or embolus-occluded artery recanalization, but are a portrait of the systemic effect of the thrombolytic drug and include collateral blood flow activation, gradual recanalization, etc.

Key words: *ischemic stroke, systemic thrombolysis, reperfusion, recanalization.*
Contact*: Maksim Alekseyevich Domashenko* ***mdomashenko@gmail.com***

Современная стратегия лечения больных в остром периоде ишемического инсульта (ИИ) включает так называемую специфическую терапию, под которой подразумевают прежде всего те или иные методы реперфузии, базисную терапию, а также вторичную профилактику и раннюю реабилитацию [1–5].

В многочисленных экспериментальных и клинических исследованиях подтверждено, что терапевтическая ре-