

Клиническое наблюдение: стромальная опухоль предстательной железы у пациента 22 лет

В.Б. Матвеев, А.И. Карселадзе, Б.Ш. Камолов, А.В. Хачатурян, Н.Л. Чебан
ФГБУ «РОНЦ им. Н.Н. Блохина» РАМН, Москва

Контакты: Александр Владимирович Хачатурян centerforward@mail.ru

Стромальная опухоль предстательной железы (СОПЖ) неопределенного злокачественного потенциала относится к группе редких опухолей. Этиология, патогенез, а также факторы риска развития данной опухоли неизвестны. До настоящего времени в литературе описано менее 100 наблюдений СОПЖ. К основным жалобам пациентов с СОПЖ относятся: жалобы на затрудненное мочеиспускание или дефекацию, наличие крови в моче или сперме.

В статье описывается клиническое наблюдение пациента И., 22 лет, которому 23.12.2009 в отделении урологии ФГБУ РОНЦ им. Н.Н. Блохина РАМН выполнено оперативное вмешательство в объеме удаления СОПЖ. Приводятся данные предоперационного обследования, техника операции, результаты динамического наблюдения на протяжении 3 лет от момента операции.

Ключевые слова: предстательная железа, стромальная опухоль, опухоль предстательной железы у молодых пациентов

Prostatic stromal tumor: a case in a 22-year-old patient

V.B. Matveev, A.I. Karseladze, B.Sh. Kamolov, A.V. Khachaturyan, N.L. Cheban
N.N. Blokhin Russian Cancer Research Center, Russian Academy of Medical Sciences, Moscow

Prostatic stromal tumor (PST) of uncertain malignant potential belongs to a group of rare tumors. The etiology, pathogenesis, and risk factors of this tumor are unknown. Up to now, there have been less than 100 reports of PST in the literature. The major complaints of patients with PST include difficult urination or defecation, blood in urine or semen.

The paper describes a case of Patient I. aged 22 years who underwent PST removal at the Department of Urology, N.N. Blokhin Russian Cancer Research Center, Russian Academy of Medical Sciences, on December 23, 2009. It gives the data of preoperative examination, surgical techniques, and the results of a follow-up within 3 years after surgery.

Key words: prostate, stromal tumor, prostatic tumor in young patients

Стромальная опухоль предстательной железы (СОПЖ) неопределенного злокачественного потенциала относится к группе редких опухолей, до настоящего времени в литературе описано менее 100 наблюдений. Этиология, патогенез, а также факторы риска развития данной опухоли неизвестны. М. Негави и соавт. в работе, объединившей 43 наблюдения, описывают СОПЖ как опухоль, растущую из клеток стромы предстательной железы (ПЖ), возникающую как в периферических, так и в переходных зонах ПЖ.

Возраст пациентов находился в диапазоне от 27 до 83 лет, при этом большинство были старше 50 лет. К основным жалобам больных с СОПЖ относятся: жалобы на затрудненное мочеиспускание или дефекацию, наличие крови в моче или сперме.

При гистологическом анализе подобные опухоли характеризуются повышенной клеточностью с наличием клеточной атипии, без саркоматозной трансформации. В клетках опухоли определяется увеличение ядра с наличием гиперхромазии, также возможна мультинуклеация. Для уточнения гистогенеза опухоли проводится иммуногистохимическое (ИГХ) исследование с использованием антител к виментину, десми-

ну, общему и гладкомышечному актинам, миогенину, рецепторам эстрогена и прогестерона.

Y. Kakuta и соавт. в 2005 г. описали пациента 57 лет, обратившегося к урологу с жалобами на поллакиурию. При обследовании выявлено повышение уровня ПСА до 5,42 нг/дл, в левой периферической зоне ПЖ – узел плотноэластичной консистенции 2,0 см в диаметре. Была выполнена радикальная простатэктомия, при наблюдении на протяжении 1 года прогрессирования заболевания или метастазов не выявлено [1].

На благоприятный прогноз у больных СОПЖ указывали Tavora и соавт. в работе, опубликованной в 2009 г., однако в исследовании М. Негави и соавт. показано, что у 7 из 43 пациентов СОПЖ была диагностирована в сочетании с саркомой ПЖ либо прогрессировала в данный вид опухоли [2].

J.M. Laturus и соавт. в 2010 г. описали пациента 53 лет, которому в 2008 г. была выполнена трансуретральная резекция ПЖ в связи с острой задержкой мочеиспускания. При гистологическом анализе удаленного материала диагностирована СОПЖ. Больной на протяжении 13 мес проходит контрольные обследования в клинике, при которых выполняется биопсия

ПЖ для своевременного выявления возможного перерождения СОПЖ в саркому ПЖ [3].

Приводим описание клинического случая в нашей практике.

Пациент И., 22 лет, в сентябре 2009 г. проходил профилактическое обследование в ГБ г. Череповец. При проведении трансабдоминального ультразвукового исследования (УЗИ) диагностирована опухоль ПЖ размерами 5,5 × 3,0 × 5,5 см. Больной направлен для дообследования в отделение урологии РОНЦ им. Н.Н. Блохина РАМН.

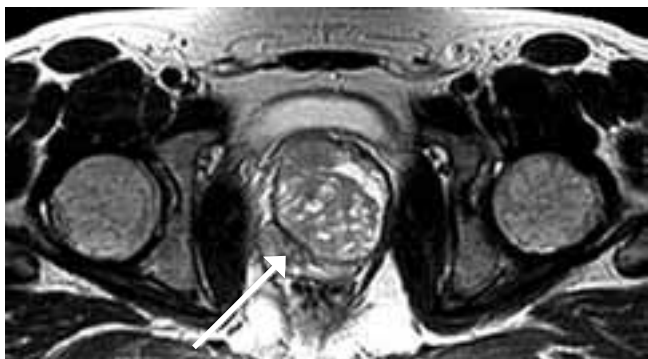

Рис. 1. МРТ ПЖ на этапе предоперационного обследования (стрелкой указана опухоль)

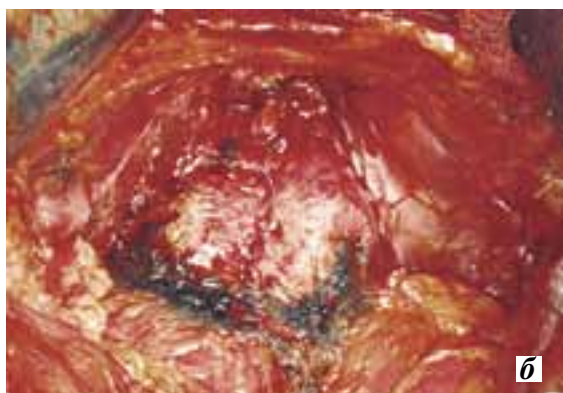
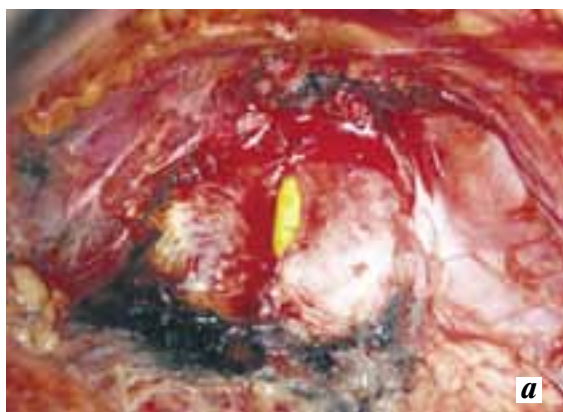

Рис. 2. Операционное поле после удаления опухоли из ПЖ: а — виден катетер Фолея, б — после ушивания

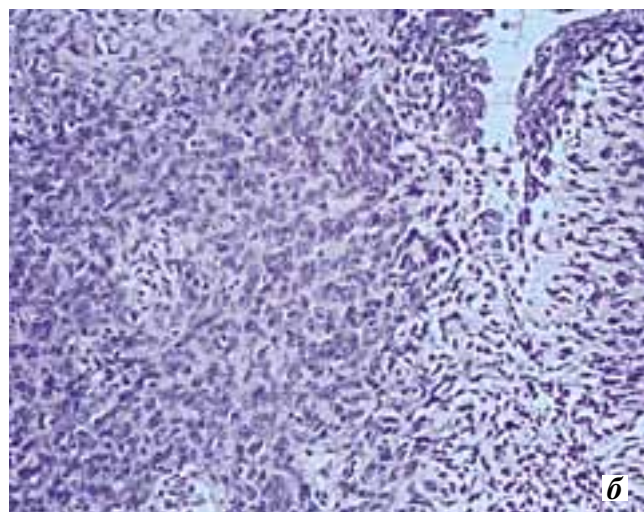
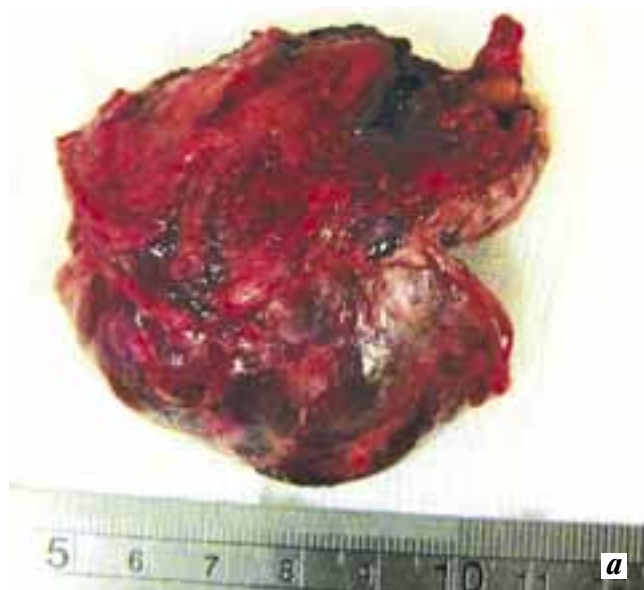

Рис. 3. Удаленный макропрепарат (а) и его гистологическое строение (б)

Данные обследования: уровень общего ПСА 1,06 нг/мл; при трансректальном УЗИ (ТРУЗИ) — ПЖ размерами 5,5 × 6,3 × 4,9 см, в правой периферической зоне ПЖ — узловое образование размерами 5,5 × 3,0 × 5,5 см.

При магнитно-резонансном исследовании малого таза в проекции ПЖ определяется опухолевый узел неоднородной структуры с четким контуром, размеры узла 5,7 × 5,5 × 5,5 см (рис. 1). Передняя поверхность узла прилежит к мочевому пузырю и поддавливает его. Увеличенных лимфатических узлов в паховых и подвздошных областях не определяется. Семенные пузырьки — без патологии.

Проведение дообследования наличие отдаленных метастазов не подтвердило.

23.12.2009 г. больному выполнено оперативное вмешательство в объеме удаления опухоли ПЖ. При проведении операции на первом этапе выполнена двусторонняя

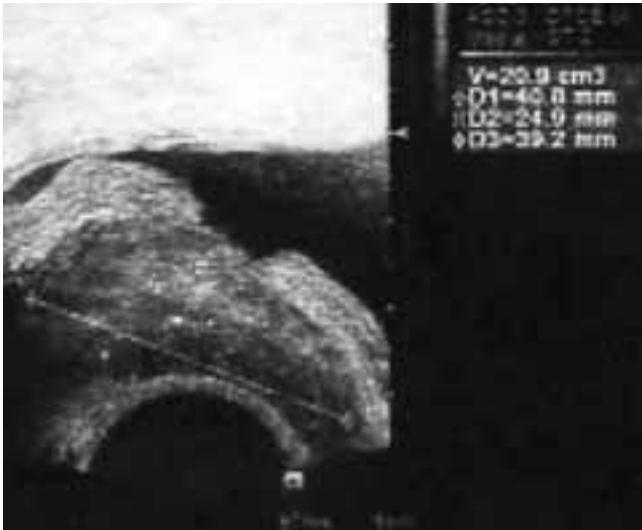


Рис. 4. Фрагмент ТРУЗИ спустя 3 года после операции

тазовая лимфаденэктомия, при ревизии по передней поверхности ПЖ определяется опухолевый узел до 5,0 см в диаметре, плотноэластичной консистенции.

Шейка мочевого пузыря рассечена на границе с ПЖ с 9 до 3 ч. Проведена резекция опухолевого образования в пределах здоровых тканей с иссечением передней стен-

ки уретры. Целостность уретры восстановлена атравматическими узловыми швами.

Послеоперационный период протекал гладко, страховые дренажи, установленные в полость малого таза, удалены на 5-е и 8-е сутки после операции. Уретральный катетер удален на 19-е сутки после операции. Мочеиспускание пациента соответствует норме.

Выполнено гистологическое и ИГХ-исследования удаленного опухолевого узла (рис. 3). Заключение: гистологическое строение опухоли и ее клеточный иммунофенотип соответствует СОПЖ неопределенного злокачественного потенциала. Опухоль удалена в пределах неизменных тканей ПЖ и шейки мочевого пузыря. Во всех удаленных лимфатических узлах — гиперплазия реактивного характера.

Пациент выписан из отделения урологии в удовлетворительном состоянии на 26-е сутки после операции.

При очередном контрольном обследовании, проведенном в ноябре 2012 г., спустя 3 года после выполненной операции, отмечены размеры ПЖ 4,0 × 2,4 × 3,9 см, объем 20 см³, узловых образований в ПЖ не определяется (рис. 4).

Пациент не предъявляет каких-либо жалоб на самочувствие, потенция и мочеиспускание соответствуют возрасту.

ЛИТЕРАТУРА

1. Kakuta Y., Kobayashi Y., Tanaka M. et al. A case of prostatic stromal tumor of uncertain malignant potential. Hinyokika Kyo 2005;51(12):843–6; discussion 846–7.
2. Herawi M., Epstein J.I. Specialized stromal tumors of the prostate: a clinicopathologic study of 50 cases. Am J Surg Pathol 2006;30(6):694–704.
3. Laturmus J.M., Gebhard M., Sommerauer M. et al. Stromal tumour of uncertain malignant potential of the prostate (STUMP) — a case report. 2010;41(3):197–9.