Р.В. Денисова[1], Е.И. Алексеева[1, 2], Т.В. Слепцова[1]

[1] Научный центр здоровья детей РАМН, Москва
[2] Первый Московский государственный медицинский университет им. И.М. Сеченова

Клинический случай применения тоцилизумаба у пациента с системным ювенильным идиопатическим артритом

Контактная информация:
Денисова Рина Валериановна, кандидат медицинских наук, старший научный сотрудник ревматологического отделения Научного центра здоровья детей РАМН
Адрес: 119991, Москва, Ломоносовский проспект, д. 2/62, **тел.:** (499) 134-14-94, **e-mail:** denisovarv@yandex.ru
Статья поступила: 30.07.2012 г., **принята к печати:** 03.08.2012 г.

В статье приведен случай успешного применения препарата моноклональных антител к рецепторам интерлейкина 6 (тоцилизумаб) при тяжелом системном варианте ювенильного идиопатического артрита, резистентном к стандартной противоревматической терапии. Лечение тоцилизумабом в короткие сроки обеспечило быстрое снижение активности болезни, восстановление функции периферических суставов, повышение качества жизни пациента. Препарат предотвратил неуклонное прогрессирование инвалидизации ребенка и индуцировал развитие клинико-лабораторной ремиссии заболевания.
Ключевые слова: *дети, системный ювенильный идиопатический артрит, тоцилизумаб.*

Системный артрит — вариант ювенильного идиопатического артрита (сЮИА), который протекает с широким спектром внесуставных симптомов: фебрильной лихорадкой, миоперикардитом, пневмонитом, полисерозитом [1]. У 50% пациентов с сЮИА, несмотря на проводимую терапию нестероидными противовоспалительными средствами и глюкокортикоидами, прогрессируют деструктивные изменения в суставах, рецидивируют экстраартикулярные проявления, неуклонно нарастает инвалидизация. Следует отметить, что глюкокортикоиды не контролируют течение заболевания, не предотвращают прогрессирование костно-хрящевой деструкции и инвалидизации пациентов, а их длительное применение приводит к развитию тяжелых, часто необратимых последствий, в частности синдрому Кушинга, низкорослости, задержки полового развития, надпочечниковой недостаточности, остеопороза, катаракты и гормонозависимости [1–3]. Иногда длительный активный воспалительный процесс, т. н. цитокиновый шторм, у пациентов с сЮИА приводит к формированию такого грозного жизнеугрожающего осложнения, как синдром активации макрофагов [4, 5].

В связи с вышесказанным внедрение в практику новых лекарственных препаратов для лечения тяжелого сЮИА — одна из важных и актуальных проблем современной ревматологии. Таким препаратом является тоцилизумаб — рекомбинантное гуманизированное моноклональное антитело к человеческому рецептору интерлейкину (ИЛ) 6. Это цитокин, играющий ведущую роль в развитии экстраартикулярных симптомов болезни. Ниже приводится клиническое наблюдение эффективного применения тоцилизумаба у больного сЮИА.

Пациент Данила Л., 10 лет, болен с 2006 г. Заболел в возрасте 6 лет. В дебюте отмечалась фебрильная лихорадка, пятнисто-папулезная сыпь, лимфаденопатия, гепатомегалия, воспалительные изменения в правом коленном и голеностопном суставах, высокие лабораторные показатели активности воспалительного процесса (СОЭ 56 мм/ч при норме 0–12 мм/ч, С-реактивный белок — +++). В стационаре по месту жительства был

R.V. Denisova[1], E.I. Alekseyeva[1, 2], T.V. Sleptsova[1]

[1] Scientific Centre of Children Health, RAMS, Moscow
[2] I.M. Setchenov First Moscow State Medical University

A history case of tocilizumab usage in a patient with systemic juvenile idiopathic arthritis

The article represents a history case of successful usage of tolicizumab (anti-interleukin 6 monoclonal antibodies) in treatment of severe systemic juvenile idiopathic arthritis, resistant to previous standard antirheumatic therapy. Tocilizumab treatment led to distal joints function restoration and improvement of life quality in a short period of time. The drug prevented the continued progression of incapacitating injury and induced the clinical and laboratory remission of the disease.
Key words: *children, systemic juvenile idiopathic arthritis, tocilizumab.*

установлен диагноз: «Юношеский артрит с системным началом». Мальчику проводили пульс-терапию метилпреднизолоном, были назначены нестероидные противовоспалительные средства, сульфасалазин в дозе 30 мг/кг массы тела в сут. Терапия индуцировала ремиссию болезни, которая сохранялась в течение 2 лет. Однако после перенесенной ветряной оспы вновь развилось обострение заболевания, характеризующееся повышением температуры до фебрильных цифр 3 раза в сут, лимфаденопатией, высокими лабораторными показателями активности болезни, наличием воспалительных изменений в лучезапястных и коленных суставах. В стационаре по месту жительства сульфасалазин был отменен, назначен метотрексат в дозе 10 мг/м^2 стандартной поверхности тела в нед, проводились пульс-терапия метилпреднизолоном, внутривенные инфузии иммуноглобулина человеческого нормального, внутрисуставное введение бетаметазона. Терапия оказывала временное положительное действие. В связи с сохраняющейся активностью процесса, на 3-й год от начала болезни (в 2009 г.) мальчик был направлен в ревматологическое отделение Научного центра здоровья детей РАМН (НЦЗД РАМН).

При поступлении в отделение состояние ребенка было расценено как тяжелое. Отмечались ежедневные подъемы температуры тела до фебрильных цифр. Суставной синдром носил полиартикулярный характер, имели место воспалительные изменения в лучезапястных, коленных и голеностопных суставах. Движения в суставах были ограничены и болезненны. Ребенка беспокоила утренняя скованность продолжительностью до 60 мин. Обращали на себя внимание бледность кожных покровов, «тени» под глазами. При обследовании (табл.) в клиническом анализе крови выявлены лейко- и тромбоцитоз, значительное ускорение СОЭ, гипохромная анемия. В иммунологическом анализе крови — повышение сывороточной концентрации С-реактивного белка более чем в 10 раз. По данным рентгенологического исследования коленных суставов обнаружен околосуставной остеопороз. Диагноз «Юношеский артрит с системным началом» (согласно МКБ-10 — М08.2) не вызывал сомнений.

Согласно разработанному в ревматологическом отделении НЦЗД РАМН протоколу лечения тяжелого сЮИА больному было начато внутривенное введение метотрексата в дозе 50 мг/м^2 стандартной поверхности тела в нед. Инфузии проводили 1 раз в нед в течение 5 последовательных нед. После 4 инфузий метотрексата состояние ребенка улучшилось: купировалась лихорадка, уменьшилась выраженность болевого синдрома и экссудативных изменений в суставах. Однако после 5-го внутривенного введения метотрексата вновь начались подъемы температуры до 39°С, длительность утренней скованности увеличилась до 120 мин, наросли экссудативные изменения в коленных суставах (рис. 1 а–г). По данным контрольного клинического и иммунологического анализов крови, активность ревматоидного процесса не снижалась (см. табл.). Признаки агрессивного течения заболевания (полиартикулярный суставной синдром, высокая иммунологическая активность, неэффективность терапии метотрексатом в высоких дозах) послужили основанием для назначения пациенту терапии генно-инженерным биологическим препаратом рекомбинантного гуманизированного моноклонального антитела к рецептору ИЛ 6 тоцилизумабом.

Необходимо заметить, что выбор препарата был неслучайным, поскольку именно с гиперпродукцией ИЛ 6 связывают развитие таких внесуставных проявлений ювенильного артрита, как лихорадка и тромбоцитоз [6, 7].

Таблица. Динамика клинических и лабораторных показателей активности системного ювенильного идиопатического артрита на фоне терапии тоцилизумабом у пациента Данилы Л., 10 лет

Показатели	До начала пульс-терапии метотрексатом	Длительность терапии тоцилизумабом					
		Фон через 5 нед лечения мт	1-й день	4-я нед	26-я нед	52-я нед	104-я нед
Температура тела, °С	39,4	39,0	36,7	36,6	36,6	36,6	36,6
Длительность утренней скованности, мин	60	120	Нет	Нет	Нет	Нет	Нет
Число суставов с активным артритом	6	6	6	0	0	0	0
Индекс функциональной недостаточности по опроснику CHAQ, баллы	2,25	2,2	1,7	0,25	0	0	0
СОЭ, мм/ч	65	70	55	3	5	2	3
Гемоглобин, г/л	88	85	90	128	130	130	135
Эритроциты, $\times 10^{12}$/л	3,8	3,7	3,8	4,4	4,25	4,5	4,9
Тромбоциты, $\times 10^{9}$/л	688	754	722	228	235	270	252
Лейкоциты, $\times 10^{9}$/л	13,6	12,24	10,8	4,96	5,7	4,8	6,06
СРБ (мг%), норма до 0,8	12	13	10	< 0,8	< 0,8	< 0,8	< 0,8
IgG (г/л), норма 5,72–14,74	14,2	17,4	–	12,8	14,2	10,8	9,22
Рост, см	122	122	122	122	129	130	135
Вес, кг	23	22,5	22,5	23	25	25,5	30
% улучшения по критериям АКР$_{педи}$	–	–	–	90	90 Неактивная болезнь	Ремиссия болезни	Ремиссия болезни

Примечание. МТ — метотрексат; АКР$_{педи}$ — Американская коллегия ревматологов.

Рис 1а. Функциональная способность лучезапястных суставов до назначения терапии тоцилизумабом

Рис 1б. Воспалительные изменения в коленных суставах (больше в правом) до назначения терапии тоцилизумабом

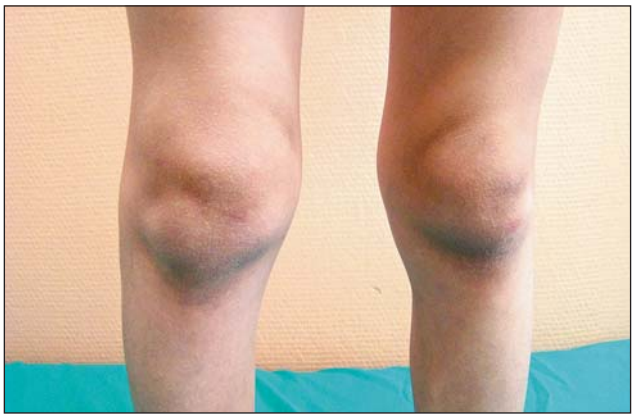

Рис 1в. Воспалительные изменения в голеностопных суставах до назначения терапии тоцилизумабом

Рис 1г. Функциональная способность правого коленного сустава до назначения терапии тоцилизумабом

Кроме того, ИЛ 6 стимулирует продукцию гепатоцитами белков острой фазы воспаления (С-реактивного белка, амилоида А, гаптоглобина и фибриногена), а также конкурентно ингибирует синтез альбумина и трансферрина [8]. Одним из тяжелых внесуставных симптомов сЮИА является анемия, которая развивается в результате стимуляции ИЛ 6 секреции гепатоцитами гепсидина. Гепсидин уменьшает интенсивность всасывания железа в кишечнике и ингибирует его высвобождение из макрофагов, что и является причиной развития дефицита железа для эритропоэза [9–12]. В нормальных концентрациях ИЛ 6 усиливает синтез адренокортикотропного гормона и кортизола, а также продукцию гормона роста и прокальцитонина [12, 13]. В повышенных концентрациях ИЛ 6, наоборот, блокирует выработку этих гормонов, что приводит к развитию усталости, сонливости, депрессии, когнитивных расстройств и отставанию в росте у детей с ювенильным артритом [12–14]. С активностью этого цитокина также ассоциируется развитие амилоидоза, грозного осложнения данного заболевания.

Тоцилизумаб (Актемра, Ф. Хоффманн-Ля Рош Лтд., Швейцария) — гуманизированное моноклональное антитело к рецептору ИЛ 6 [15]. Препарат зарегистрирован в Европе и США для лечения ревматоидного артрита и сЮИА [16, 17], в Российской Федерации — по показаниям ревматоидный артрит и сЮИА, а в Японии также для лечения полиартикулярного варианта ЮИА.

Основанием для регистрации препарата для лечения сЮИА стали положительные результаты ряда клинических исследований по оценке эффективности и безопасности терапии тоцилизумабом у детей с системным артритом [18–26].

В настоящее время продолжается международное 5-летнее многоцентровое рандомизированное двойное слепое плацебоконтролируемое исследование по оценке эффективности и безопасности тоцилизумаба у пациентов с сЮИА (TENDER) [27, 28]. Опубликованы результаты исследования, полученные к 12 и 52-й нед наблюдения. В исследование включены дети в возрасте от 2 до 17 лет с установленным диагнозом «Системный артрит» по критериям ILAR (International League of Associations for Rheumatology), с персистирующими признаками активности болезни в течение последних 6 мес, с недостаточной эффективностью терапии глюкокортикоидами, нестероидными противовоспалительными средствами, с лихорадкой и активным артритом. Исследование состоит из 2 фаз: 12-недельной двойной слепой рандомизированной плацебоконтролируемой и открытой (общая продолжительность исследования, как указано выше, составит 5 лет). В 1-й фазе больные, рандомизированные в группу 1, лечились тоцилизумабом (n = 75), в группу 2 — плацебо (n = 37). В открытую фазу включили детей, которые не выбыли из 1-й фазы исследования. В этой части исследования все пациенты получают тоцилизумаб в открытом режиме. Во всех фазах препарат вводят внутривенно капельно каждые 2 нед в дозе 8 мг/кг массы тела у пациентов с массой тела 30 кг и больше и в дозе 12 мг/кг массы тела у пациентов с массой тела менее 30 кг. Эффективность лечения оценивают по педиатрическим критериям Американской коллегии ревматологов.

Таким образом, в исследование включено 112 детей с сЮИА. Все пациенты ранее лечились иммунодепрессантами, глюкокортикоидами, большинство получали другие генно-инженерные биологические препараты (анакинру — 54 человека, блокаторы ФНО α — 81). У больных зафиксирована высокая степень активности болезни, о чем свидетельствовали высокие показатели СОЭ (57 ± 34 мм/ч) и сывороточной концентрации

С-реактивного белка (166 ± 349 мг/л), активный артрит (число суставов с активным артритом и число суставов с нарушением функций составило 19 ± 16). Лихорадка выше 37,5°С в течение 14 дней, предшествующих скринингу, отмечена у 62 (55%) из 112 детей.

По завершении двойной слепой фазы 30% улучшение по критериям $АКР_{педи}$ и отсутствие лихорадки (первичная конечная точка) имело место у 64 (85%) из 75 детей, лечившихся тоцилизумабом, и лишь у 9 (24%), получавших плацебо. Улучшение по критериям $АКР_{педи}$ 50, 70 и 90% установлено у 85, 71 и 37% из 75 детей, лечившихся тоцилизумабом, соответственно, и лишь у 11, 8 и 5% из 37 детей в группе плацебо ($p < 0,001$) [27, 28].

В завершающую открытую фазу было включено 110 детей, 88 из них продолжали лечиться тоцилизумабом к 52-й нед наблюдения. Через 52 нед 30% улучшение по педиатрическим критериям АКР и отсутствие лихорадки отмечалось у 77 (88%) детей. 70 и 90% улучшение зарегистрировано у 78 (89%) и 57 (65%) детей, соответственно. Число суставов с активным артритом снизилось до 3 ± 7, а число суставов с нарушением функций — до 7,5 ± 11,7. Число детей с лихорадкой выше 37,5°С сократилось до 8 (9%), индекс функциональной недостаточности по опроснику CHAQ уменьшился с 1,7 ± 0,9 до 0,7 ± 0,8, оценка активности болезни по визуальной аналоговой шкале, по мнению врача и родителей/пациента, снизилась с 64,9 ± 22,3 и 58,7 ± 24,4 до 9,7 ± 12,8 и 12,6 ± 18,5, соответственно.

Необходимо отметить, что суточная доза глюкокортикоидов была снижена с 0,3 ± 0,2 до 0,06 ± 0,08 мг/кг в сут, а у 48% пациентов их удалось отменить.

Анализ безопасности терапии тоцилизумабом показал, что было зарегистрировано 33 серьезных нежелательных побочных эффекта у 25 пациентов. Из них 13 были оценены как связанные с лечением тоцилизумабом. К ним относились: повышение активности печеночных трансаминаз у 2 пациентов, ангионевротический отек — у 1 ребенка, крапивница — у 1, синдром активации макрофагов — у 1, легочная гипертензия — у 1, гастроэнтерит — у 1, септический артрит — у 1, средний отит — у 1, панникулит — у 1, фаринготонзиллит — у 1, инфекция верхних дыхательных путей — у 1 и ветряная оспа также у 1 больного. Зафиксировано 15 случаев серьезных инфекционных нежелательных явлений, 6 из них были связаны с терапией тоцилизумабом. Все нежелательные явления разрешились, и пациенты продолжили участие в исследовании. Во время открытой фазы 12 детей выбыли из исследования: 4 в связи с развитием серьезных нежелательных эффектов, 4 — в связи с отсутствием эффекта. Один пациент умер от напряженного пневмоторакса, не связанного с лечением тоцилизумабом.

Таким образом, результаты исследований продемонстрировали высокую эффективность и безопасность тоцилизумаба у детей с сЮИА, что позволило инициировать лечение этим препаратом в ревматологическом отделении НЦЗД РАМН.

Пациенту Даниле Л., пребывающему на лечении в НЦЗД, препарат вводился внутривенно в дозе 10 мг/кг массы тела 1 раз в 4 нед. Назначение препарата было одобрено Ученым советом, Локальным этическим и Формулярным комитетом НЦЗД РАМН. Родители ребенка подписали информированное согласие на применение тоцилизумаба.

Анализ темпов развития терапевтического эффекта тоцилизумаба показал, что уже после первого введения купировалась лихорадка, мальчик стал более активным, через 1 нед от начала лечения исчезла утренняя скован-

Рис 2а. Функциональная способность лучезапястных суставов на фоне терапии тоцилизумабом

Рис 2б. Отсутствие воспалительных изменений в коленных суставах на фоне терапии тоцилизумабом

Рис 2в. Отсутствие воспалительных изменений в голеностопных суставах на фоне терапии тоцилизумабом

Рис 2г. Функциональная способность правого коленного сустава на фоне терапии тоцилизумабом

ность, к 4-й нед купировались экссудативные изменения в пораженных суставах, восстановился объем движений в них (рис. 2 а–г). Через 4 нед нормализовались лабораторные показатели активности заболевания (см. табл.). Через 1 мес у пациента был зарегистрирован статус неактивной болезни, а через 7 мес — стадия ремиссии. В течение 2 лет мальчику проводятся внутривенные инфузии тоцилизумаба в дозе 10 мг/кг массы тела 1 раз в 4 нед. Ремиссия болезни сохраняется в течение всего периода наблюдения. За 2 года терапии пациент вырос на 13 см и прибавил в весе 8 кг (см. табл.).

На фоне терапии тоцилизумабом были зарегистрированы случаи нейтропении в первые дни после инфузии. В связи с развитием нейтропении (минимальное число нейтрофилов составило $0{,}4–1{,}3\times10^9$/л) метотрексат был отменен. Отмечалось 3 эпизода рецидивирования герпетической инфекции.

ЗАКЛЮЧЕНИЕ

Представленный клинический случай демонстрирует тяжелое быстропрогрессирующее течение сЮИА, характеризующееся лихорадкой, полиартикулярным поражением суставов, быстрой инвалидизацией, низким качеством жизни, неэффективностью терапии метотрексатом. Назначение человеческого моноклонального антитела к рецептору ИЛ 6 обеспечило снижение клинических и лабораторных показателей активности процесса, достижение ремиссии болезни, полное восстановление функции суставов, повышение качества жизни.

Следует акцентировать внимание на отсутствии серьезных нежелательных эффектов на введение тоцилизумаба. Полученные результаты свидетельствуют том, что выбор препарата был правильным и еще раз подтверждают его высокую эффективность при лечении сЮИА.

СПИСОК ЛИТЕРАТУРЫ

1. Cassidy J.T., Petty R.E. Juvenile idiopathic arthritis / In: Cassidy J.T., Petty R.E. (eds). Textbook of pediatric rheumatology, 5th edn. *Philadelphia: WB Saunders*. 2005.
2. Алексеева Е.И., Валиева С.И., Бзарова Т.М. Эффективность и безопасность повторных курсов лечения ритуксимабом тяжелого рефрактерного ювенильного ревматоидного артрита. *Вопросы современной педиатрии*. 2009; 8 (5): 14–25.
3. Алексеева Е.И., Литвицкий П.Ф. Ювенильный ревматоидный артрит. Этиология. Патогенез. Клиника. Алгоритмы диагностики и лечения. Руководство для врачей, преподавателей, научных сотрудников / под общ. ред. акад. РАМН, проф. Баранова А.А. *М*. 2007. 368 с.
4. Kelly A., Ramanan A.V. Recognition and management of macrophage activation syndrome in juvenile arthritis. *Curr. Opin. Rheumatol*. 2007; 19: 477–481.
5. Cortis E., Insalaco A. Macrophage activation syndrome in juvenile idiopathic arthritis. *Acta Paediatr.* 2006; 95 (Suppl.): 38–41.
6. Veldhuis G.J., Willemse PH.B., Sleijfer D.T. et al. Toxicity and efficacy of escalating dosages of recombinant human interleukin-6 after chemotherapy in patients with breast cancer or non-small-cell lung cancer. *J. Clin. Oncol*. 1995; 13: 2585–2593.
7. Rothwell N.J., Busbridge N.J., Lefeuvre R.A., Hardwick A.J. Interleukin-6 is a centrally acting endogenous pyrogen in the rat. *Can. J. Physiol. Pharmacol.* 1991; 69: 1465–1469.
8. Castell J.V., Gomez-Lechon M.J., David M. et al. Recombinant human interleukin-6 (IL-6/BSF-2/HSF) regulates the synthesis of acute phase proteins in human hepatocytes. *FEBS Lett*. 1988; 232: 347–350.
9. Nemeth E., Rivera S., Gabayan V. et al. IL-6 mediates hypoferremia of inflammation by inducing the synthesis of the iron regulatory hormone hepcidin. *J. Clin. Invest.* 2004; 113: 1271–1276.
10. Ikebuchi K., Wong G.G., Clark S.C. et al. Interleukin-6 enhancement of interleukin-3-dependent proliferation of multipotential hemopoietic progenitors. *Proc. Natl. Acad. Sci. USA*. 1987; 84: 9035–9039.
11. Kimura H., Ishibashi T., Uchida T. et al. Interleukin 6 is a differentiation factor for human megakaryocytes *in vitro. Eur. J. Immunol.* 1990; 20: 1927–1931.
12. Tsigos C., Papankolaou D.A., Defensor R. et al. Dose-effects of recombinant human interleukin-6 on pituitary hormone secretion and energy expenditure. *Neuroendocrinology*. 1997; 66: 54–62.
13. Heliovaara M.K., Teppo A.M., Karonen S.L. et al. Plasma IL-6 co ncentration is inversely related to insulin sensitivity, and acute phase proteins associate with glucose and lipid metabolism in healthy subjects. *Diabetes Obes. Metab*. 2005; 7: 729–736.
14. Cutolo M., Straub R.H. Circadian rhythms in arthritis: hormonal effects on the immune/inflammatory reaction. *Autoimmun. Rev*. 2008; 7: 223–228.
15. Nishimoto N., Kishimoto T. Humanized antihuman IL-6 receptor antibody, tocilizumab. *Handb. Exp. Pharmacol*. 2008; 181: 151–160.
16. European Medicines Agency. RoActemra (tocilizumab): summary of product characteristics [online]. Available from URL: http://www.emea.europa.eu/humandoes/PDFs/EPAR/RoActemra/H-955-PI-en.pdf [accessed 2009 Mar 23]
17. Chugai Pharmactutical Co. Actemra, a humanized antihuman IL-6 receptor monoclonal antibody obtained approval for indications of rheumatoid arthritis, polyarticular-course juvenile idiopathic arthritis and systemic-onset juvenile idiopathic arthritis [media release]. Available from URL: http://www.chugai-pharm.co.jp [accessed 2008 Sep 24]
18. Imagawa T., Ozawa R., Miyamae T. et al. Efficacy and safety in 48-week treatment of tocilizumab in children with polyaticular course JIA with polyarticlar or olygoarticular onset. *Ann. Rheum. Dis*. 2007; 66 (II): 550.
19. Yokota S., Imagawa T., Miyamae T. Safety and efficacy of up to three years of continuous tocilizumab therapy in children with systemic-onset juvenile idiopathic arthritis [SAT0536]. *Ann. Rheum. Dis*. 2009; 68 (3): 715.
20. Inaba Y., Aoki C., Ozawa R. Radiologic evaluation of large joints during tocilizumab treatment in children with systemic juvenile idiopathic arthritis [SAT0555]. *Ann. Rheum. Dis*. 2009; 68 (3): 720.
21. Yokota S., Imagawa T., Mori M. et al. Efficacy and safety of tocilizumab in patients with systemic-onset juvenile idiopathic arthritis: a randomized, double-blind, placebo-controlled, withdrawal phase III trial. *Lancet*. 2008; 371: 998–1006.
22. Yokota S., Miyamae T., Imagawa T. et al. Therapeutic efficacy of humanized recombinant anti-interleukin-6 receptor antibody in children with systemic-onset juvenile idiopathic arthritis. *Arthritis Rheum*. 2005; 52: 818–825.
23. Aoki C., Inaba Y., Ozawa R. Effects of tocilizumab on radiological findings in polyarticular juvenile idiopathic arthritis [OP-0145]. *Ann. Rheum. Dis*. 2009; 68 (3): 118.
24. Quartier P., Maire D., Souabni L. Efficacy and safety of tocilizumab in systemic onset juvenile idiopathic arthritis in french centers [FRI0462]. *Ann. Rheum. Dis.* 2009; 68 (3): 506.
25. Kaneko U., Imagawa T., Kishi T. Discrepancy between progression of joint damage and improvement of systemic inflammation in patients with systemic-onset juvenile idiopathic arthritis treated with tocilizumab [SAT0548]. *Ann. Rheum. Dis*. 2009; 68 (3): 719.
26. Алексеева Е.И., Денисова Р.В., Валиева С.И. и др. Эффективность и безопасность тоцилизумаба у больных тяжелым системным ювенильным идиопатическим артритом. *Вопросы современной педиатрии*. 2011; 10 (3): 24–31.
27. De Benedetti F., Brunner H., Ruperto N. et al. Efficacy and safety of tocilizumab in patients with systemic juvenile idiopathic arthritis (sJIA): 12-week data from the phase 3 tender trial [OP0273]. *Ann. Rheum. Dis*. 2010; 69 (3): 146.
28. De Benedetti F., Brunner H., Ruperto N. et al. Efficacy and safety of tocilizumab (TCZ) in patients with systemic juvenile idiopathic arthritis (sJIA): TENDER 52-Week Data [OP0006]. *Ann. Rheum. Dis*. 2011; 70 (3): 67.