

Адрес: 634012, г. Томск, ул. Киевская, 111а.
E-mail: avk@cardio-tomsk.ru.

Аптекарь Владимир Дмитриевич, докт. мед. наук, старший научный сотрудник отделения сердечной недостаточности НИИ кардиологии.

Адрес: 634012, г. Томск, ул. Киевская, 111а.
E-mail: avd@cardio-tomsk.ru.

Пушикова Елена Юрьевна, канд. мед. наук, научный сотрудник отделения сердечной недостаточности НИИ кардиологии.

Адрес: 634012, г. Томск, ул. Киевская, 111а.
E-mail: peu@cardio-tomsk.ru.

Андрянова Анна Владимировна, младший научный сотрудник отделения сердечной недостаточности НИИ кардиологии.

Адрес: 634012, г. Томск, ул. Киевская, 111а.
E-mail: andriyanovaann@mail.ru.

Синькова Маргарита Николаевна, канд. мед. наук, ассистент кафедры подготовки врачей первичного звена здравоохранения ГБОУ ВПО «Кемеровская государственная медицинская академия» Минздрава России.

Адрес: 650029, г. Кемерово, ул. Ворошилова, 22а.
E-mail: MargoV@inbox.ru.

Исаков Леонид Константинович, канд. мед. наук, ассистент кафедры подготовки врачей первичного звена здравоохранения ГБОУ ВПО «Кемеровская государственная медицинская академия» Минздрава России.

Адрес: 650029, г. Кемерово, ул. Ворошилова, 22а.
E-mail: isakovy@inbox.ru.

УДК 617-089.844

ГИБРИДНАЯ ХИРУРГИЯ ДУГИ АОРТЫ

**Б.Н. Козлов, Д.С. Панфилов, К.В. Завадовский, В.В. Саушкин, М.С. Кузнецов,
Г.Г. Насрашвили, А.В. Андрянова, В.М. Шипулин**

Федеральное государственное бюджетное научное учреждение "Научно-исследовательский институт кардиологии", Томск
E-mail: Pand2006@yandex.ru

HYBRID SURGERY OF THE AORTIC ARCH

**B.N. Kozlov, D.S. Panfilov, K.V. Zavadovsky, V.V. Saushkin, M.S. Kuznetsov, G.G. Nasrashvili,
A.V. Andriyanova, V.M. Shipulin**

Federal State Budgetary Scientific Institution "Research Institute for Cardiology", Tomsk

Цель: расширить показания для применения гибридного стент-графта "E-vita open plus". Оперативное лечение грудной аорты, используя гибридный стент-графт "E-vita open plus", демонстрирует хорошие результаты у пациентов с острым, хроническим расслоением аорты, посттравматической ложной аневризмой, синдромом "shaggy aorta". Имплантация гибридного стент-графта "E-vita open plus" показана при расслоении, аневризмах аорты, синдроме "shaggy aorta", посттравматической ложной аневризме и позволяет получить хорошие клинические результаты.

Ключевые слова: грудная аорта, аневризма аорты, расслоение аорты, синдром "shaggy aorta", посттравматическая ложная аневризма аорты, замороженный хобот слона, E-vita open plus.

The aim of the study was to extend the indications for the E-vita open plus hybrid stent graft. Surgical treatment of thoracic aorta with the E-vita open plus hybrid stent graft demonstrates the good results in patients with acute and chronic aortic dissection, posttraumatic false aneurysm, and "shaggy aorta" syndrome. Implantation of the E-vita open plus hybrid stent graft is indicated in aortic dissection, aortic aneurysms, "shaggy aorta" syndrome, and posttraumatic false aneurysm and provides good clinical results.

Key words: thoracic aorta, aortic dissection, "shaggy aorta" syndrome, posttraumatic false aneurysm, frozen elephant trunk procedure, E-vita open plus.

Введение

Разнообразие заболеваний грудной аорты предполагает различные хирургические подходы, в том числе с использованием гибридных технологий. Проведение операций с использованием гибридного кондуита "E-vita open plus" позволяет проводить одномоментно эндовас-

кулярный этап для проксимальной части нисходящей аорты и открытый этап – для дуги и восходящей аорты [1]. Имеются публикации о применении кондуита при расслоении грудной аорты, аневризмах дуги и проксимальной части нисходящей аорты, а также единичные сообщения при редких заболеваниях аорты [2–4].

Острое расслоение аорты. Острое расслоение грудной аорты является безотлагательным состоянием, требующим операции [5]. Смертность от расслоения аорты типа А достигает 80% к концу второй недели. Летальность от осложненного течения диссекции типа В составляет 70% к концу первого месяца [6]. Хирургическое лечение данных состояний является основным и не имеет альтернатив.

На сегодняшний день опубликованы результаты успешного лечения острого расслоения грудной аорты типа А с помощью гибридного стент-графта “E-vita open plus”. Частота инсульта в послеоперационном периоде регистрируется в 4,9% случаев, спинальной ишемии – в 5,1%, дисфункции почек – в 5,2%. Летальность составляет 7,7% случаев [7–9]. Главной целью имплантации данного стент-графта при расслоении аорты является закрытие разрывов интимы, исключение из кровотока ложного канала путем его компрессии кондуитом, установленным в истинный просвет, что впоследствии способствует тромбированию ложного канала (рис. 1) [3, 9]. Тромбоз ложного канала предотвращает дальнейшее расширение аорты. Однолетняя выживаемость оперированных пациентов составляет 85,6%, а пятилетняя выживаемость – 71,5% случаев [9, 10]. Свобода от второго хирургического этапа на торакоабдоминальной аорте составляет 96%, от эндоваскулярного этапа – 91% случаев за пятилетний период наблюдения [11].

Расслоение грудной аорты типа В является показанием для стентирования нисходящей аорты [12]. Однако в случаях увеличения диаметра аорты в зоне прикрепления стента (более 40 мм) ангуляции дуги аорты или наличия расслоения в левой подключичной артерии с дополнительными разрывами интимы в дистальном направлении могут значительно осложнять эндоваскулярное лечение и требуют использования альтернативных процедур. Наличие анатомических противопоказаний для эндоваскулярного лечения является показанием для методики “замороженного хобота слона” с использованием гибридного стент-графта. Кроме того, одномоментное протезирование восходящего отдела и дуги аорты у пациентов с расслоением аорты типа В препятствует ретроградному расслоению аорты, которое является редким осложнением эндоваскулярного лечения, но имеет высокую летальность (27–70%) [12, 13].

Процедура “замороженного хобота слона” является лучшей альтернативой при расслоении аорты типа В, осложненной ретроградной диссекцией, и позволяет снизить общую летальность до 10–30% [13]. Данная технология является незаменимой при диссекции аорты типа В в сочетании с аневризмой восходящего отдела и дуги аорты [14].

Хроническое расслоение грудной аорты. Традиционно хирургическое лечение хронического расслоения аорты проводят с применением техники “хобота слона” с последующим проведением открытого вмешательства на торакоабдоминальной аорте [15].

Операция “хобот слона” предусматривает максимальное возможное иссечение интимы в дистальном направлении, что дает возможность перфузировать истинный и ложный канал. Одновременно с этим сводится на нет возможность тромбоза ложного канала [4, 7].

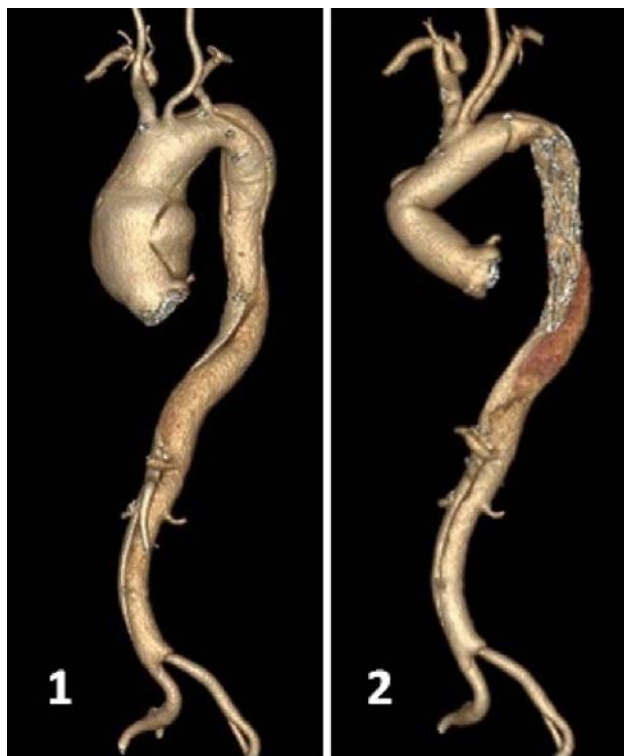


Рис. 1. Острое расслоение грудной аорты типа А. Собственное наблюдение. 1 – до операции. Расслоение начинается проксимальной фенестрацией на уровне сино-тубулярного соединения и распространяется на всем протяжении аорты, заканчиваясь на уровне подвздошных артерий дистальной фенестрацией. 2 – после операции. Проксимальная фенестрация ликвидирована, определяется тромбоз ложного канала на всем протяжении грудной аорты

Двухэтапная тактика имеет удовлетворительные результаты, однако она до сих пор ассоциируется с увеличенной смертностью после двух больших процедур и высоким уровнем интервальной смертности (16–25%). Известно, что операция “хобот слона” сопровождается неврологическими осложнениями и высоким уровнем среднесрочной летальности [8, 14].

Эти недостатки могут быть уменьшены с использованием техники “замороженного хобота слона” [7, 10].

Имплантация гибридного стент-графта у пациентов с хроническим расслоением характеризуется хорошими результатами [3]. На уровне брюшной аорты всегда имеются множественные фенестрации, обеспечивающие сообщение между ложным и истинным каналами, поэтому дооперационная мальперфузия органов брюшной полости не является препятствием для данной процедуры. Как правило, утолщенная фиброзная пластина не позволяет ликвидировать ложный канал в результате стентирования истинного канала. Несмотря на большое количество разрывов интимы, лишь в 10% случаев отмечается расширение брюшной аорты. Данная категория пациентов свободна от открытой операции на торакоабдоминальной аорте в 87%, а эндоваскулярного лечения – в 76% случаев в течение 5 лет [3, 4, 7, 11, 14].

Аневризма дуги и нисходящей аорты. Имеются пуб-

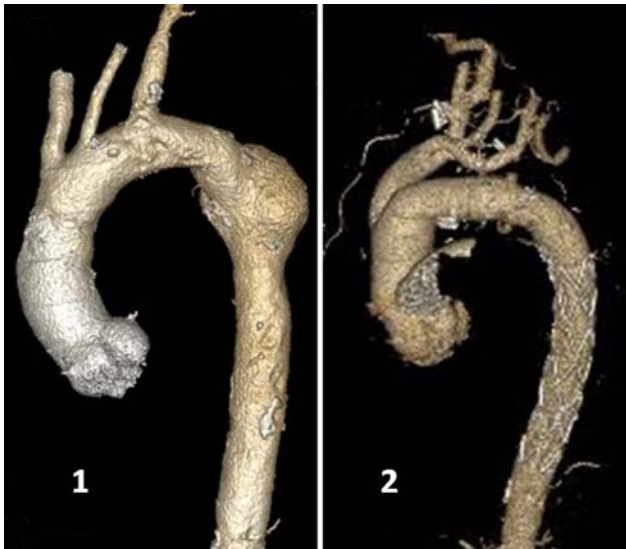

Рис. 2. Аневризма грудной аорты. Собственное наблюдение. 1 – до операции. Аневризма в проксимальной части нисходящего отдела аорты с явлениями атероматозного перерождения стенки дуги аорты, 2 – после операции. Аневризма “выключена” из кровотока, выполнено протезирование дуги с дебрингом супраоральных сосудов

ликация, освещающая вопрос реконструкции атеросклеротических аневризм дуги и нисходящего отдела аорты с использованием техники “замороженного хобота слона”. Однако существуют некоторые особенности имплантации гибридного стент-графта у данных пациентов. Необходимо наличие подходящей “зоны посадки” дистальной части гибридного кондукта. Также необходимо, чтобы конduit превышал общий размер аорты на уровне дистальной зоны имплантации на 10–20% [3, 11]. На основании дооперационных инструментальных данных важно определить хирургическую стратегию. Захват аневризмой дуги и проксимальной части нисходящей аорты предполагает выполнение реконструкции открытым способом одномоментно с установкой стент-графта в нисходящую аорту. Таким образом, конduit “E-vita open plus” позволяет исключить из кровотока аневризму дуги и проксимальной части нисходящей аорты с очагами распада атероматозных масс в нисходящей аорте (рис. 2). При распространении аневризмы на весь нисходящий отдел реконструкцию проксимальных отделов аорты дополняют эндоваскулярной установкой стент-графта в дистальную часть нисходящей аорты, которая требуется, по данным литературы, у 11% пациентов [11, 16].

“Shaggy aorta” синдром. Крайней степенью атеросклеротического поражения аортальной стенки является так называемый синдром “shaggy aorta” [17]. Синдром характеризуется выраженным атероматозным изменением стенки аорты на большой площади, пристеночным тромбозом аорты разной степени фиксации и рецидивирующей макро- и микроэмболией с ишемическим повреждением вовлеченных тканей и органов. Медикаментозная терапия данной патологии не дает положительного эффекта, а назначение антикоагулянтной терапии противопоказано у этих пациентов вследствие развития мас-

сивной рецидивирующей тромбоэмболии. Для профилактики этого состояния хирургическое лечение признается наиболее эффективным [17–19]. Некоторые авторы опубликовали свой успешный эндоваскулярный опыт лечения синдрома “shaggy aorta” [18, 20].

Известно, что при манипуляциях на аорте во время стентирования грудного отдела существует риск развития неврологических осложнений (инсульт, спинальная ишемия), а также развитие почечной недостаточности вследствие материальной эмболии [12]. Также в процессе эндоваскулярных манипуляций вероятно новая диссекция, а также разрыв стенки аорты [21].

Наиболее рациональным подходом в лечении пациентов с синдромом “shaggy aorta”, сочетанного с другими заболеваниями грудной аорты (например, аневризмой), является использование гибридного стент-графта “E-vita open plus”. Такой подход позволяет одноэтапно произвести резекцию аневризмы с протезированием измененного сегмента аорты, фиксировать флотирующие тромбы и атероматозные массы в нисходящем отделе аорты гибридным стент-графтом, что позволяет профилактировать тромбоэмболические осложнения (рис. 3). Данная тактика позволяет отказаться от второго этапа лечения проксимальной части нисходящей аорты. Пациенты с наличием флотирующих тромбов дистальнее места установки стент-графта во избежание дистальной эмболии считаются кандидатами на эндоваскулярный этап лечения.

Ложная аневризма нисходящей аорты. Тупая травма аорты вследствие автотравмы, падения встречается в 0,3% случаев. Естественное течение данного состояния приводит к смерти 85–90% пациентов в результате разрыва аорты. У выживших пациентов формируется ложная аневризма аорты с высоким риском ее разрыва [22, 23].

Оперативное лечение остается предпочтительным методом, но наряду с этим сопровождается высокой летальностью. В эндоваскулярную эру удалось сократить послеоперационную смертность этой категории пациентов [22–25].

В качестве альтернативного варианта лечения ложных аневризм аорты может быть выполнена реконструкция грудной аорты с использованием техники “замороженного хобота слона”. Преимуществом данной техники, в отличие от традиционной процедуры “хобота слона”, является ускоренное тромбирование полости ложной аневризмы [26].

Осложненные случаи ложных аневризм аорты с вовлечением в патологический процесс органов грудной клетки требуют тактики одноэтапного гибридного вмешательства, что позволяет реконструировать грудную аорту с использованием стент-графта и выполнять ревизию поврежденных органов. Данный подход является адекватным и позволяет в полном объеме выполнить комплекс мероприятий, направленных на восстановление нормальной функции травмированных органов (рис. 4).

Выводы

Технология “замороженного хобота слона” с использованием гибридного стент-графта “E-vita open plus” показана при остром и хроническом расслоении аорты,

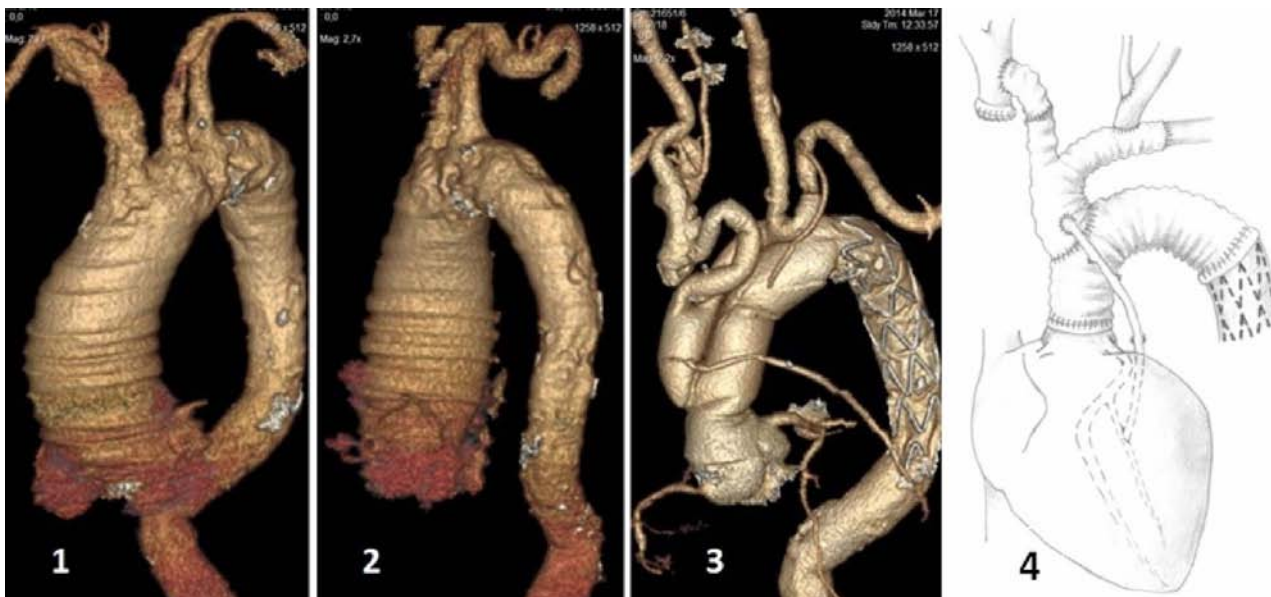

Рис. 3. “Shaggy aorta” синдром. Собственное наблюдение. 1, 2 – дооперационная картина грудной аорты. Определяется атероматозный распад бляшек в области дуги и нисходящей аорты, что проявляется “изъеденностью” внутренних контуров стенки аорты. 3 – послеоперационная картина. Имплантированный гибридный стент-графт “E-vita open plus” плотно прижимает атероматозные бляшки к стенке аорты, 4 – схема операции

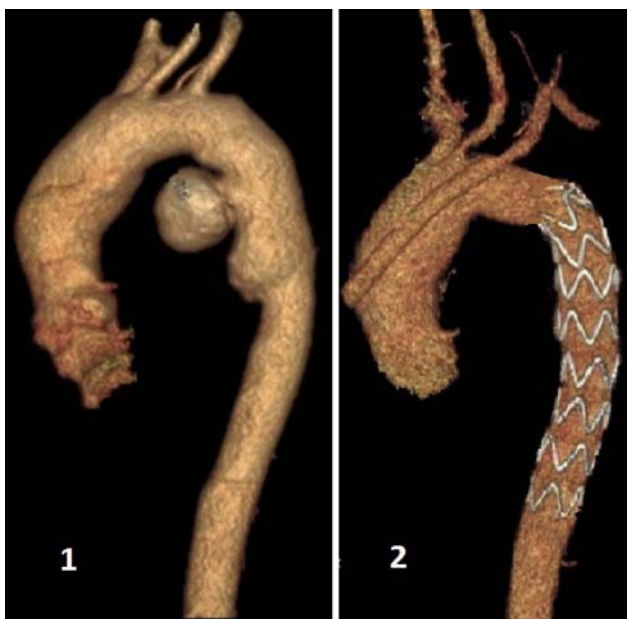


Рис. 4. Ложная посттравматическая аневризма нисходящей аорты. Собственное наблюдение. 1 – дооперационная картина. Определяется полость посттравматической ложной аневризмы в проксимальном отделе нисходящей аорты. 2 – послеоперационная картина. Полость ложной аневризмы нисходящей аорты не функционирует

аневризматической трансформации грудной аорты, а также синдроме “shaggy aorta”, посттравматической ложной аневризме аорты и позволяет получить удовлетворительные клинические результаты.

Литература

1. Schoenhoff F.S., Schmidli J., Eckstein F.S. et al. The frozen elephant trunk: An interesting hybrid endovascular-surgical technique to treat complex pathologies of the thoracic aorta // *J. Vasc. Surg.* – 2007. – Vol. 45. – P. 597–599.
2. Kokotsakis J., Anagnostakou V., Kratimenos T. et al. Frozen Elephant Trunk: a technique which can be offered in complex pathology to fix the whole aorta in one setting [Electronic resource] // *J. of Cardiothorac. Surgery.* – 2011. – Vol. 6. – P. 66 – URL: <http://www.cardiothoracicsurgery.org/content/6/1/66> (дата обращения 25.03.2015).
3. Damberg A., Schalte G., Autschbach R. et al. Safety and pitfalls in frozen elephant trunk implantation // *Ann. Cardiothorac. Surg.* – 2013. – Vol. 2(5). – P. 669–676.
4. Jakob H. Frozen elephant trunk in acute type I dissection – a personal view // *Ann. Cardiothorac. Surg.* – 2013. – Vol. 2(5). – P. 640–641.
5. Hagan P.G., Nienaber C.A., Isselbacher E.M. et al. The international registry of acute aortic dissection (IRAD): new insights into an old disease // *JAMA.* – 2000. – Vol. 283(7). – P. 897–903.
6. Criado F.J. Aortic dissection. A 250-year perspective // *Texas Heart Institute Journal.* – 2011. – Vol. 38(6). – P. 694–700.
7. Di Eusanio M., Pantaleo A., Murana G. et al. Frozen elephant trunk surgery – the Bologna’s experience // *Ann. Cardiothorac. Surg.* – 2013. – Vol. 2(5). – P. 597–605.
8. Leontyev S., Misfeld M., Daviewala P. Early- and medium-term results after aortic arch replacement with frozen elephant trunk techniques – a single center study // *Ann. Cardiothorac. Surg.* – 2013. – Vol. 2(5). – P. 606–611.
9. Tian D.H., Wan B., Di Eusanio M. et al. A systematic review and meta-analysis on the safety and efficacy of the frozen elephant trunk technique in aortic arch surgery // *Ann. Cardiothorac. Surg.* – 2013. – Vol. 2(5). – P. 581–591.
10. Kourliouros A., Vecht J., Kakouros N. et al. Frozen elephant trunk as an effective alternative to open and hybrid two-stage procedures for complex aortic disease // *Hellenic J. Cardiol.* – 2011. – Vol. 52. – P. 337–344.

11. Tsagakis K., Dohle D., Benedik J. et al. Overall Essen's experience with the E-vita open hybrid stent graft system and evolution of the surgical technique // Ann. Cardiothorac. Surg. – 2013. – Vol. 2(5). – P. 612–620.
12. Esposito G., Bichi S. Pitfalls in the hybrid approach of type B aortic dissection with arch involvement // Ann. Cardiothorac. Surg. – 2014. – Vol. 3(4). – P. 431–435.
13. Di Eusano M., Pantaleo A., Cefarelli M. et al. Frozen elephant trunk surgery in type B aortic dissection // Ann. Cardiothorac. Surg. – 2014. – Vol. 3(4). – P. 400–402.
14. Di Bartolomeo R., Di Marco L., Armaro A. et al. Treatment of complex disease of the thoracic aorta: the frozen elephant trunk technique with the E-vita open prosthesis // Eur. J. Cardiothorac. Surg. – 2009. – Vol. 35. – P. 671–676.
15. Borst H.G., Walterbusch G., Schaps D. Extensive aortic replacement using “elephant trunk” prosthesis // Thorac. Cardiovasc. Surg. – 1983. – Vol. 31. – P. 37–40.
16. Preventza O., Al-Najjar R., LeMaire S.A. et al. Total arch replacement with frozen elephant trunk technique // Ann. Cardiothorac. Surg. – 2013. – Vol. 2(5). – P. 649–652.
17. Hollier L.H., Kazmier F.J., Ochsner J. et al. “Shaggy” aorta syndrome with atheromatous embolization to visceral vessels // Ann. Vasc. Surg. – 1991. – Vol. 5. – P. 439–444.
18. Hori D., Yuri K., Noguchi K. Case report: successful endovascular treatment of saccular thoracic aneurysm with “shaggy aorta” // Ann. Thorac. Cardiovasc. Surg. – 2012. – Vol. 18. – P. 536–539.
19. Illuminati G., Bresdola L., D'Urso A. Simultaneous stent grafting of the descending aorta and aortofemoral bypass for “shaggy aorta” syndrome // Can. J. Surg. – 2007. – Vol. 50(5). – P. E1–E2.
20. Igarashi T., Takase S., Satokawa H. et al. Thoracic endovascular aortic repair with visceral arteries intermittent clamp technique for descending thoracic aortic aneurysm with shaggy aorta // Ann. Vasc. Surg. – 2013. – Vol. 27(7). – P. 974.e11–974.e14.
21. Scali S., Feezor R., Chang C. et al. Safety of elective management of synchronous aortic disease with simultaneous thoracic and aortic stent graft placement // J. Vasc. Surg. – 2012. – Vol. 56(4). – P. 957–964.
22. Jakimowicz T., Rowinski O., Galazka Z. et al. Endovascular repair of traumatic thoracic aortic rupture: a single centre experience // Kardiologia Polska. – 2013. – Vol. 71(12). – P. 1273–1278.
23. Li P.S., Tsai C.L., Lin T.C. et al. Endovascular treatment for traumatic thoracic aortic pseudoaneurysm: a case report [Электронный ресурс] // J. Cardiothorac. Surg. – 2013. – Vol. 8(36). – P. 1–4 – URL: <http://www.cardiothoracicsurgery.org/content/8/1/36> (дата обращения 01.04.2015).
24. Nagy K., Fabian T., Rodman G. et al. Guidelines for the diagnosis and management of blunt aortic injury. An east practice management guidelines workgroup [Электронный ресурс] // Eastern association for the surgery of trauma. – URL: <http://www.east.org> (дата обращения 05.04.2015).
25. Zhou W., Zhou W., Qiu J. Endovascular repair of an aortic arch pseudoaneurysm with double chimney stent grafts: a case report [Электронный ресурс] // J. of Cardiothorac. Surg. – 2013. – Vol. 8(80). – P. 1–5. – URL: <http://www.cardiothoracicsurgery.org/content/8/1/80> (дата обращения 05.04.2015).
26. Kokotsakis J., Tassopoulos D., Tfofi J. et al. Surgical repair of distal arch pseudoaneurysm from ruptured penetrating aortic ulcer with the frozen elephant trunk technique [Электронный ресурс] // J. of Cardiothorac. Surg. – 2014. – Vol. 9(68). – P. 1–4. – URL: <http://www.cardiothoracicsurgery.org/content/9/1/68> (дата обращения 05.04.2015).

Поступила 14.04.2015

Сведения об авторах

Козлов Борис Николаевич, докт. мед. наук, ведущий научный сотрудник отделения сердечно-сосудистой хирургии НИИ кардиологии.

Адрес: 634012, г. Томск, ул. Киевская, 111а.

E-mail: bnkozlov@yandex.ru.

Панфилов Дмитрий Сергеевич, канд. мед. наук, врач-хирург отделения сердечно-сосудистой хирургии НИИ кардиологии.

Адрес: 634012, г. Томск, ул. Киевская, 111а.

E-mail: pand2006@yandex.ru.

Завадовский Константин Валерьевич, докт. мед. наук, ведущий научный сотрудник лаборатории радионуклидных методов исследования НИИ кардиологии.

Адрес: 634012, г. Томск, ул. Киевская, 111а.

E-mail: konstz@cardio.tsu.ru.

Саушкин Виктор Вячеславович, канд. мед. наук, младший научный сотрудник лаборатории радионуклидных методов исследования НИИ кардиологии.

Адрес: 634012, г. Томск, ул. Киевская, 111а.

Кузнецов Михаил Сергеевич, канд. мед. наук, старший научный сотрудник отделения сердечно-сосудистой хирургии НИИ кардиологии.

Адрес: 634012, г. Томск, ул. Киевская, 111а.

E-mail: kms@cardio.tsu.ru.

Насрашвили Георгий Гивиевич, младший научный сотрудник отделения сердечно-сосудистой хирургии НИИ кардиологии.

Адрес: 634012, г. Томск, ул. Киевская, 111а.

E-mail: ngg5@yandex.ru.

Андрянова Анна Владимировна, младший научный сотрудник отделения сердечной недостаточности НИИ кардиологии.

Адрес: 634012, г. Томск, ул. Киевская, 111а.

Шипулин Владимир Митрофанович, докт. мед. наук, профессор, руководитель отделения сердечно-сосудистой хирургии НИИ кардиологии.

Адрес: 634012, г. Томск, ул. Киевская, 111а.

E-mail: shipulin@cardio.tsu.ru.