



УДК 616.71-007.234:615.22

## ФАРМАКОЛОГИЧЕСКАЯ КОРРЕКЦИЯ ЭКСПЕРИМЕНТАЛЬНЫХ ОСТЕОПОРОТИЧЕСКИХ ПЕРЕЛОМОВ ЭНАЛАПРИЛОМ И ЛОЗАРТАНОМ

**А.В. ФАЙТЕЛЬСОН<sup>1</sup>****М.В. ПОКРОВСКИЙ<sup>2</sup>****О.С. ГУДЫРЕВ<sup>2</sup>****Г.М. ДУБРОВИН<sup>1</sup>****А.В. ИВАНОВ<sup>1</sup>****Д.С.Р. РАДЖКУМАР<sup>1</sup>****А.Ш. ВАНЯН<sup>2</sup>****Р.А. НАРЫКОВ<sup>2</sup>****О.М. ПОКРОВСКАЯ<sup>2</sup>**

<sup>1)</sup> Курский государственный  
медицинский университет

<sup>2)</sup> Белгородский государственный  
национальный исследовательский  
университет

e-mail: vladimirfaitelson@gmail.com

В эксперименте на самках белых крыс линии Вистар изучалось остеопротективное действие эналаприла и лозартана на моделях остеопоротических переломов. Было выявлено, что консолидация экспериментальных остеопоротических переломов протекает на фоне сниженного уровня микроциркуляции в костной ткани, данное обстоятельство негативно отражается на результатах сращения переломов. Эналаприл и лозартан предотвращали снижение уровня микроциркуляции в костной мозоли, а также увеличивали количество сращений экспериментальных переломов.

Ключевые слова: остеопороз, микроциркуляция, эндотелиальная дисфункция, ингибитор ангиотензин-превращающего фермента, блокатор ангиотензиновых рецепторов, интрамедуллярная фиксация.

**Введение.** В связи с увеличением продолжительности жизни населения планеты ожидается значительный рост частоты остеопоротических переломов[1]. С каждым годом растет число проводимых оперативных вмешательств по поводу переломов костей в метаэпифизарных зонах длинных трубчатых костей с применением разнообразных имплантантов, включая использование эндопротезов крупных суставов на фоне травматической патологии и ортопедических заболеваний. По имеющимся данным, на каждые пять операций первичного эндопротезирования приходится одно реэндопротезирование, что чаще всего связано с развитием асептической нестабильности на фоне остеопоротических нарушений в костной ткани [6]. Достаточно сказать, что смертность при характерном для этого заболевания переломе шейки бедра в течение первых 6 месяцев после перелома достигает 30% [9].

Значительную роль в процессах консолидации переломов и репаративной регенерации костной ткани играет кровоснабжение кости [5, 14]. Микроциркуляторное русло костной ткани существенно отличается от сосудов других тканей организма. Внутрикостные капилляры имеют только эндотелий и не имеют мышечного и соединительнотканного слоев, и именно через эндотелий происходит вся гуморальная регуляция обмена между различными медиаторами и факторами, способствующими восстановлению костной ткани [2, 13]. Следовательно, можно думать, что одной из причин ухудшения регионарного кровоснабжения костной ткани является эндотелиальная дисфункция, которая посредством негативного влияния на микроциркуляцию может приводить к нарушению процессов консолидации переломов, особенно на фоне остеопоротических нарушений.

В ходе проведенных нами исследований выявлены положительные остеопротективные эффекты у ингибитора ангиотензинпревращающего фермента (АПФ) эналаприла и блокатора ангиотензиновых (АТ) рецепторов лозартана на модели экспериментального остеопороза [8]. Данные результаты свидетельствуют о целесообразности продолжения изучения влияния этих веществ на консолидацию переломов на фоне остеопороза.

**Цель исследования:** оценка влияния ингибитора АПФ эналаприла и блокатора АТ<sub>1</sub>-рецепторов лозартана на качество репаративных процессов при экспериментальных остеопоротических переломах проксимального метафиза бедренной кости.

**Материалы и методы.** Опыты проводили на 80 самках белых крыс линии Вистар массой 200-300 г. Все манипуляции в эксперименте выполнялись под наркозом (внутрибрюшинным введением раствора хлоралгидрата в дозе 300 мг/кг). Остеопоротические переломы моделировали через восемь недель после билатеральной овариэктомии, так как за это время формировались генерализованные остеопоротические изменения костей скелета [8]. На 57 сутки у животных производили моделирование и остеосинтез переломов проксимального метафиза правой бедренной кости, после чего животных содержали в виварии еще четыре недели.

Для проведения исследования животные были разделены на 4 группы: I – контрольная – интактные животные после остеотомии проксимального метафиза бедра (n – 20);

II – животным выполнялась овариэктомия, и через восемь недель моделировался перелом проксимального метафиза бедра (n – 20);

Все это время (12 недель) крысам данных групп ежедневно внутривенно вводили в качестве плацебо 1% крахмальный клейстер.

III – животным выполнялась овариэктомия, и через восемь недель моделировался перелом проксимального метафиза бедра, в течение всего периода внутривенно вводился эналаприл 0,5 мг/кг ежедневно однократно в сутки (n – 20);

IV – животным производилась овариэктомия, через восемь недель моделировался перелом проксимального метафиза бедра, в течение всего периода внутривенно вводился лозартан 6 мг/кг ежедневно однократно в сутки (n – 20).

На 29-й день после остеосинтеза переломов у крыс измеряли уровень микроциркуляции в межотломковой зоне в случае сращения перелома, а также макроскопически и рентгенологически оценивали качество консолидации переломов.

**Результаты.** Результаты лазерной доплеровской флоуметрии (ЛДФ) [8] в группах крыс с экспериментальными переломами показали, что при сращении переломов на фоне генерализованного остеопороза средний уровень микроциркуляции в межотломковой зоне был достоверно ниже, чем у крыс без остеопороза (рис. 1). Это соответствует данным, полученным при проведении ЛДФ у крыс без переломов [8]. Следовательно, консолидация остеопоротических переломов протекает на фоне сниженного уровня кровотока в зоне перелома, что может негативно отразиться на результатах сращения остеопоротических переломов.

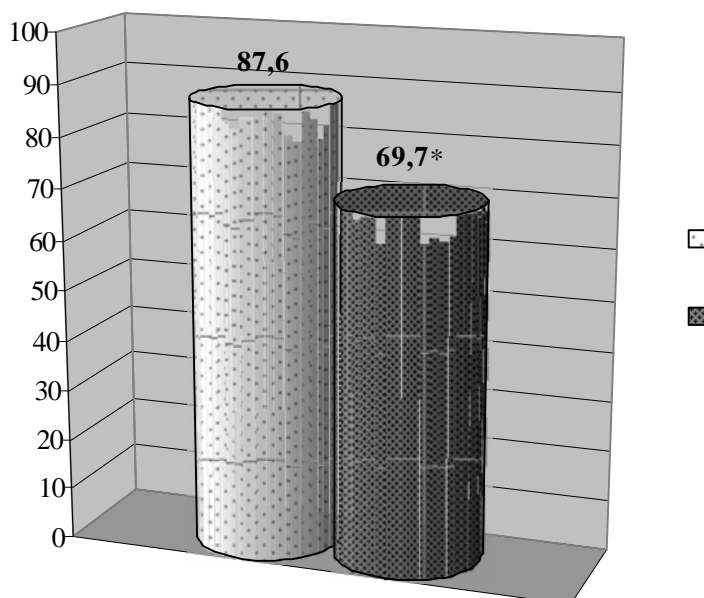


Рис. 1. Уровень микроциркуляции в межотломковой зоне проксимального метафиза бедра через четыре недели после перелома.

\* –  $p < 0,05$  по сравнению с группой животных с переломом бедренной кости

При макроскопической оценке зоны перелома проксимального метафиза бедра у крыс выявили, что у большинства животных в обеих группах через четыре недели после

перелома и остеосинтеза отмечались признаки формирования костной мозоли. Однако, наблюдались случаи неудовлетворительных результатов консолидации переломов.

В группе крыс с переломами бедра без остеопороза в четырех случаях из 20 наблюдалось несращение перелома и развитие тугого ложного сустава (рис. 2). Ложные суставы развивались у крыс, диаметр просвета костномозгового канала бедра у которых незначительно превышал диаметр спицы, фиксирующей перелом, то есть 1 мм. Это допускало наличие подвижности спицы по оси бедренной кости и, соответственно, костных отломков относительно друг друга, что и явилось причиной несращения переломов у данных крыс. Тем не менее, опороспособность правой нижней конечности у всех этих животных была сохранена в полном объеме.

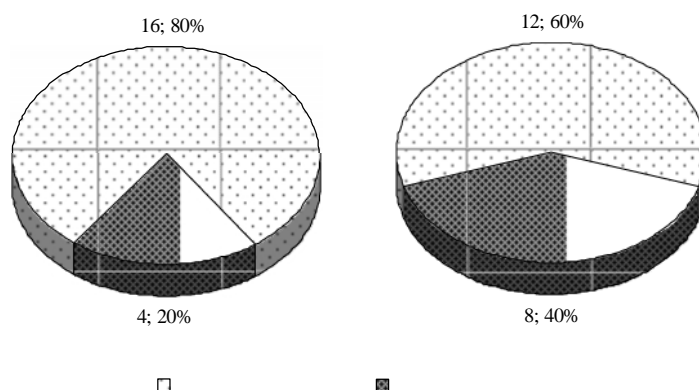


Рис. 2. Результаты консолидации экспериментальных переломов проксимального метафиза бедра через четыре недели после моделирования

В группе крыс с остеопоротическими переломами бедра число неудовлетворительных результатов было вдвое больше (восемь против четырех из 20) (рис. 3). У этих животных отмечалась значительная подвижность интрамедуллярно введенной спицы и отсутствие консолидации перелома: спица свободно перемещалась по костномозговому каналу бедренной кости, приводя к нестабильности в зоне перелома. Прижизненно у половины (четырех) крыс это проявлялось в нарушении опороспособности конечности. Подобное явление можно объяснить тем, что, наряду с генерализованным остеопорозом в результате билатеральной овариэктомии, на «качество» бедренной кости, также влиял металлический имплантат, увеличивая скорость развития и степень выраженности остеопороза в непосредственной близости от места введения спицы.

Рентгенологическое исследование бедренных костей с экспериментальными переломами у крыс обеих групп проводилось после макроскопического исследования. При изучении рентгенограмм оценивали качественные и количественные критерии консолидации переломов. Во всех случаях удовлетворительных результатов консолидации переломов отмечали рентгенологические признаки сращения – отсутствие диастаза между костными отломками, сохранение оси бедренной кости, формирование костной мозоли. При несращении переломов у крыс с остеопорозом на рентгенограммах бедренных костей наблюдали деформацию сегмента конечности, угловые и ротационные смещения отломков относительно друг друга, наличие диастаза между костными отломками, отсутствие признаков формирования костной мозоли (рис. 3). У животных без остеопороза с несросшимися переломами при рентгенологическом исследовании также обнаружили незначительный диастаз между костными отломками, отсутствие формирования костной мозоли, однако ось бедренной кости была сохранена и ротационные смещения отломков отсутствовали.

Количественные характеристики качества консолидации экспериментальных переломов по данным рентгенографии совпадали с таковыми при макроскопической оценке в обеих группах. Таким образом, заживление экспериментальных остеопоротических переломов ввиду снижения кровоснабжения зоны перелома протекает хуже, что выражается в большем числе неудовлетворительных результатов.

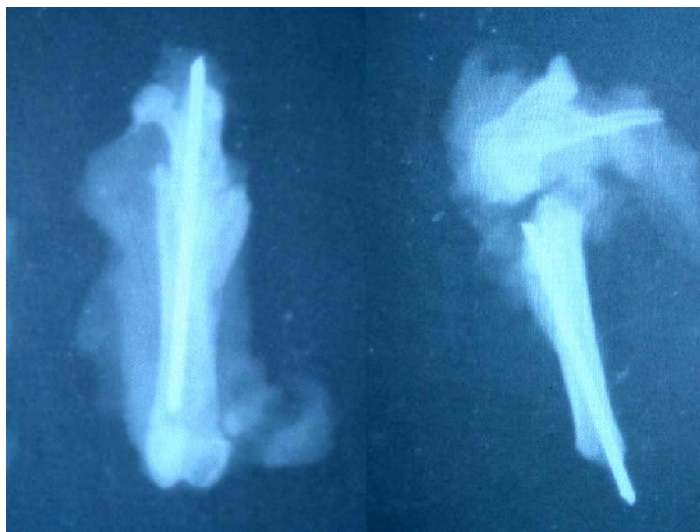

Рис. 3. Примеры рентгенограмм бедренных костей крыс через четыре недели после моделирования и остеосинтеза перелома.

Слева – консолидация перелома у крысы без остеопороза;  
справа – несращение перелома у животного с остеопоротическим переломом бедра

Согласно дизайну эксперимента, в двух группах крыс, получавших в качестве лечения эналаприл 0,5 мг/кг и лозартан 6 мг/кг, животным в течение восьми недель после билатеральной овариэктомии вводили исследуемые препараты в соответствующих дозах. На 57-е сутки после операции моделировали переломы проксимального метафиза правой бедренной кости, стабилизировали их посредством интрамедуллярного остеосинтеза спицей Киршнера и вводили препараты в тех же дозировках еще в течение четырех недель. На 29-й день после переломов посредством ЛДФ производили оценку микроциркуляции в межотломковой зоне сросшихся переломов, а также визуальный и рентгенологический анализ качества и количества сращения переломов.

Установили, что эналаприл 0,5 мг/кг и лозартан 6 мг/кг через четыре недели после экспериментального остеопоротического перелома проксимального метафиза бедренной кости у крыс положительно влияли на средний уровень микроциркуляции в межотломковой зоне (рис. 4). При этом у крыс, получавших эналаприл 0,5 мг/кг, превышение среднего уровня микроциркуляции над таковым у животных с переломами бедра без остеопороза статистической значимости не имело ( $p=0,088$ ). В свою очередь, среднее значение микроциркуляции в зоне перелома у крыс, получавших лозартан 6 мг/кг, было достоверно выше такового у крыс с переломами бедренной кости без остеопороза ( $p=0,0001$ ) и выше, чем у крыс, получавших эналаприл 0,5 мг/кг ( $p=0,007$ ).

Следовательно, эналаприл 0,5 мг/кг и лозартан 6 мг/кг через четыре недели после моделирования остеопоротических переломов у крыс существенно повышали уровень кровоснабжения в зоне перелома бедренной кости, создавая тем самым благоприятную почву для успешной консолидации экспериментальных переломов.

При макроскопическом и рентгенологическом изучении результатов консолидации экспериментальных остеопоротических переломов обнаружили, что в результате введения исследуемых препаратов крысам через четыре недели после моделирования переломов отмечался лишь один неудовлетворительный результат: в группе крыс, получавших эналаприл 0,5 мг/кг, у одного из 20 животных наблюдалось несращение перелома с развитием тугого ложного сустава. У 20 крыс, получавших в течение четырех недель после перелома лозартан 6 мг/кг, сращение переломов наблюдалось в 100% случаев (рис. 5).

Стоит отметить, что показатели частоты сращения переломов в группах крыс, получавших эналаприл и лозартан (95% и 100% соответственно), были достоверно выше, чем в группе крыс с остеопоротическими переломами бедра (60%) ( $p=0,023$  и  $p=0,006$  соответственно). Эти данные статистически значимо не отличались от группы

крыс с переломами бедра без остеопороза ( $p=0,339$  и  $p=0,114$  соответственно). Статистической значимости в различиях по частоте консолидации переломов между двумя группами крыс, получавших лечение, также не наблюдалось.

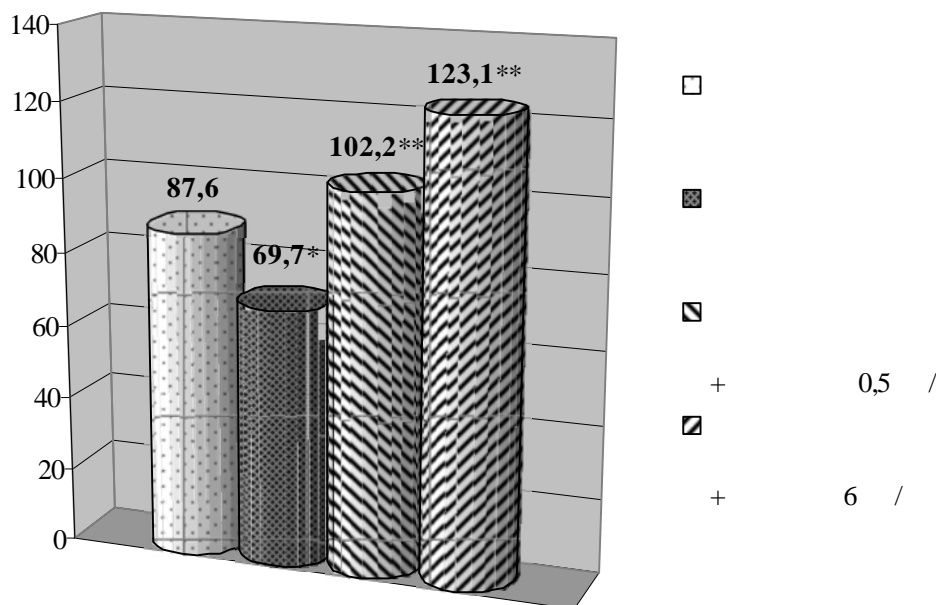


Рис. 4. Влияние эналаприла и лозартана на показатели микроциркуляции в межотломковой зоне проксимального метафиза бедра через четыре недели после перелома.

\* –  $p < 0,05$  по сравнению с группой животных с переломом бедренной кости; \*\* –  $p < 0,05$  по сравнению с группой крыс с остеопоротическим переломом бедренной кости

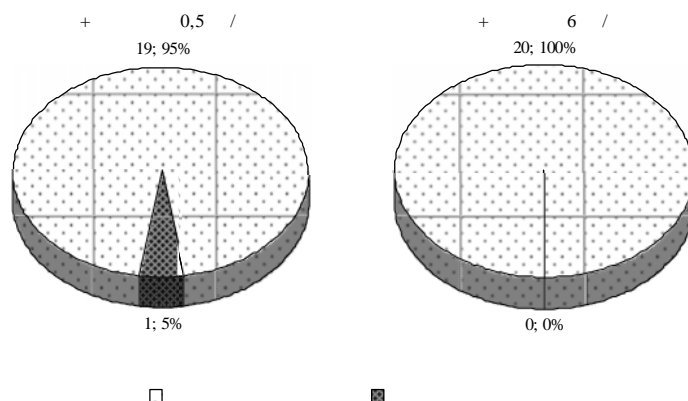


Рис. 5. Влияние эналаприла и лозартана на качество консолидации экспериментальных переломов проксимального метафиза бедра через четыре недели после их моделирования и остеосинтеза

**Обсуждение.** Ухудшение кровоснабжения костной ткани может приводить к развитию ряду остеологических заболеваний, таких как остеопороз [12, 14], на фоне которого замедляются процессы консолидации костной ткани при травматических повреждениях. Явной причиной ухудшения регионарного кровоснабжения костной ткани является дисфункция эндотелия, которая негативно влияет на микроциркуляцию в костной ткани [4, 10], тем самым вызывает нарушения процессов консолидации остеопоротических переломов.

В настоящее время ведутся перспективные исследования препаратов, обладающих эндотелиопротективными эффектами, в фармакотерапии остеопоротической патологии и переломов на ее фоне. К ярким представителям этих лекарственных веществ относятся ингибитора ангиотензинпревращающего фермента (АПФ) эналаприла и блокатора ангиотензиновых рецепторов (АТ) лозартана [8].

Ингибитор АПФ эналаприл влияет на эндотелиальную дисфункцию путем восстановления метаболизма брадикинина: блокада тканевого АПФ приводит не только к уменьшению синтеза АТ-2, но и замедлению деградации брадикинина [3]. Также под действием эналаприла возможно снижение базальной и инсулин-индуцированной секреции эндотелина-1 и увеличение продукции NO, что по нашему мнению благотворно опосредованно действует на регенерацию костной ткани [8].

Эндотелиопротективное влияние антагонистов ангиотензиновых рецепторов, в частности лозартана, реализуется, по-видимому, за счет блокады АТ1-рецепторов, что ведет к уменьшению продукции супероксидных радикалов, снижению степени связывания NO и его накоплению. Так как стимуляция АТ1-рецепторов способствует образованию супероксидов, инактивирующих NO, а стимуляция АТ2-рецепторов приводит к вазодилатации и усилению натрийуреза за счет активации системы брадикинина, NO и цГМФ, то эффект АТ-2 (усиление синтеза или инактивация NO) зависит от того, с какими рецепторами он преимущественно взаимодействует. Поэтому очевидно, что на фоне блокады АТ1-рецепторов создаются благоприятные условия для интенсифицированного функционирования свободных АТ2-рецепторов, что приводит к накоплению NO [7, 11]. Данный эффект положительно влияет на восстановление сосудистой сети в поврежденных тканях, тем самым улучшая трофику в зоне повреждения, позитивно действует на процессы консолидации переломов.

Таким образом, эналаприл 0,5 мг/кг и лозартан 6 мг/кг, оказывая эндотелиопротективное воздействие на эндотелий микроциркуляторного русла, потенцируют процессы ремоделирования и репаративной регенерации костной ткани. Вследствие этого через четыре недели после моделирования и остеосинтеза остеопоротических переломов достоверно увеличивалась частота сращения экспериментальных переломов. Изучаемые препараты оказывали статистически не различимое друг от друга положительное влияние на остеорепаративные процессы при остеопоротических переломах.

#### **Выводы:**

1. Сращение экспериментальных остеопоротических переломов проксимального метафиза бедра по сравнению с аналогичными переломами у крыс без остеопороза протекает на фоне сниженного уровня микроциркуляции в костной ткани (до 20%), что негативно отражается на результатах сращения переломов, приводя к увеличению вдвое числа неудовлетворительных исходов консолидации.
2. Эналаприл повышает показатели микроциркуляции в зоне перелома проксимального метафиза бедренной кости до значений, превышающих показатели у крыс с экспериментальными переломами на фоне остеопороза на 30%, а также увеличивает количество положительных результатов консолидации переломов.
3. Лозартан поднимает уровень микроциркуляции на 40%, а также увеличивают количество положительных результатов консолидации данных переломов. Причем влияние лозартана на микроциркуляцию в зоне перелома превосходит аналогичное воздействие эналаприла. При терапии данным препаратом сращение остеопоротических переломов наблюдалось в 100% случаев.

#### **Литература**

1. Аврунин, А.С. Формирование остеопоротических сдвигов в структуре костной ткани (Костные органы, структура костной ткани и её ремоделирование, концепция патогенеза остеопороза, его диагностика и лечение) / А.С. Аврунин, Н.В. Корнилов, А.В. Суханов. – СПб., 1998. – 68 с.
2. Брошусь, В.В. Оксид азота как регулятор защитных и гомеостатических реакций организма / В.В. Брошусь // Укр. ревматол. журн. – 2003. – № 4. – С. 3-11.
3. Майчук, Е.Ю. Современные представления об использовании ингибиторов ангиотензинпревращающего фермента для лечения артериальной гипертензии / Е.Ю. Майчук, И.В. Воеводина // Рус. мед. журн.: Кардиология. – 2005. – Т. 13, № 19. – С. 1287-1291.
4. Марков, Х.М. Оксидантный стресс и дисфункция эндотелия / Х.М. Марков // Патол. физиология и эксперим. терапия. – 2005. – № 4. – С. 5-9.
5. Насонов, Е.Л. Вторичный остеопороз: патогенез и клиническое значение при воспалительных заболеваниях суставов / Е.Л. Насонов // Остеопороз и остеопатии. – 1998. – №3. – С. 18-20.



6. Миронов, С.П. Остеопороз как медико-социальная проблема / С.П. Миронов // III конференция с международным участием «Проблема остеопороза в травматологии и ортопедии» (14-15 февраля 2006 г., г. Москва). – М. : ЦИТО им. Н.Н. Приорова, 2006. – С. 3.
7. Подзолков, В.И. Антагонисты АТ<sub>1</sub> рецепторов и состояние микроциркуляции у больных гипертонической болезнью: еще одна мишень для терапии? / В.И. Подзолков, В.А. Булатов, Е.А. Сон // Артериальная гипертензия. – 2005. – Т. 11, № 3. – С. 207-210.
8. Протективное действие эналаприла и лозартана при экспериментальном остеопорозе / О.С. Гудырев, А.В. Файтельсон, М.В. Покровский и др. // Человек и его здоровье. – 2011. – № 2. – С. 9-14.
9. Частота переломов проксимального отдела бедренной кости и дистального отдела предплечья среди городского населения России / Е.Е. Михайлов, Л.И. Беневоленская, С.Г. Аникин и др. // Остеопороз и остеопатии. – 1999. – № 3. – С. 2-6.
10. Эндотелий костных сосудов как мишень фармакологического воздействия при экспериментальном остеопорозе // А.В. Файтельсон, О.С. Гудырев, М.В. Покровский и др. // Кубанский научный медицинский вестник. – 2009. – № 5(110). – С. 116-121.
11. Angiotensin converting enzyme inhibitors and АТ<sub>1</sub>receptor antagonist restore nitric oxide synthase (NOS) activity and neuronal NOS expression in the adrenal glands of spontaneously hypertensive rats / F. Qadri, T. Arens, E.C. Schwartz et al. // Jpn. J. Pharmacol. – 2001. – Vol. 85. – P. 36-59.
12. Changes in trabecular bone, hematopoiesis and bone marrow vessels in aplastic anemia, primary osteoporosis, and old age: a comparative histomorphometric study / R. Burkhardt, G. Kettner, W. Bohm et al. // Bone. – 1987. – Vol. 8. – P. 157-164.
13. Napoli, C. Nitric oxide and atherosclerosis / C. Napoli, L.J. Ignarro // Nitric Oxide. – 2001. – Vol. 5. – P. 88-97.
14. Role of vascular factors in osteoporosis / K. Alagiakrishnan, A. Juby, D. Hanley et al. // J. Gerontol. A Biol. Sci. Med. Sci. – 2003. – Vol. 58. – P. 362-366.

## **PHARMACOLOGICAL CORRECTION OF EXPERIMENTAL OSTEOPOROTIC FRACTURES WITH ENALAPRIL AND LOSARTAN**

**A.V. FAITELSON<sup>1</sup>**  
**M.V. POKROVSKIY<sup>2</sup>**  
**O.S. GUDYREV<sup>2</sup>**  
**G.M. DUBROVIN<sup>1</sup>**  
**A.V. IVANOV<sup>1</sup>**  
**D.S.R. RAJKUMAR<sup>1</sup>**  
**A.S. VANYAN<sup>2</sup>**  
**R.A. NARYKOV<sup>2</sup>**  
**O.M. POKROVSKAYA<sup>2</sup>**

<sup>1)</sup> *Kursk State Medical University*

<sup>2)</sup> *Belgorod National Research  
University*

*e-mail: vladimirfaitelson@gmail.com*

In the experiment in female white Wistar rats studied osteoprotective effects of enalapril and losartan on the model of osteoporotic fractures. It was found that the consolidation of experimental osteoporotic fractures occurs against a background of low level of microcirculation in bone tissue; this circumstance is a negative impact on the results of fracture healing. Enalapril and losartan prevented the reduction of microcirculation in the bone callus, as well as increasing the union number of experimental fractures.

Key words: osteoporosis, microcirculation, endothelial dysfunction, angiotensin converting enzyme inhibitor, angiotensin receptors blocker, intramedullar fixation