УДК 616-002.828

ДИФФЕРЕНЦИАЛЬНАЯ ДИАГНОСТИКА ИНФИЛЬТРАТИВНО-НАГНОИТЕЛЬНЫХ ПРОЦЕССОВ ВОЛОСИСТОЙ ЧАСТИ ГОЛОВЫ – МИКОЗА, ХРОНИЧЕСКОЙ ПИОДЕРМИИ, ФОЛЛИКУЛИТА ГОФФМАНА И ПАТОМИМИИ

[1]Иванова Ю.А. (ассистент кафедры)*, [2]Сафонов Н.Е. (зав. кожно-венерологическим отделением)

[1]Алтайский государственный медицинский университет; [2]Алтайский краевой кожно-венерологический диспансер, г. Барнаул, Россия

© Иванова Ю.А., Сафонов Н.Е., 2010

В данной статье описаны случаи инфильтративно-нагноительных процессов, локализующихся на волосистой части головы, относящихся к различным нозологическим единицам, но имеющих сходную клинику. Указанные примеры представляют интерес для практикующих врачей-дерматовенерологов в связи со сложностями в дифференциальной диагностике.

Ключевые слова: микоз, патомимия, пиодермия волосистой части головы, фолликулит Гоффмана

DIFFERENTIAL DIAGNOSTICS OF INFILTRATIVELY, SUPPURATIVE PROCESSES IN THE SCALP – MYCOSES, CHRONIC PYODERMIA, FOLLICULITIS HOFFMANN AND PATHOMIMIYA

[1]Ivanova Ju.A. (assistant lecturer of the chair), [2]Safonov N.E. (head of the skin-venereal department)

[1]Altay State Medical University; [2]Altay Regional Skin-Venereal Dispensary, Barnaul, Russia

© Ivanova Ju.A., Safonov N.E., 2010

Cases of infiltratively-suppurative processes which localized on the scalp, belonging to different nosological units, but having a similar clinic have been described in this article. These examples are interesting for practicing dermatologist in connection with the difficulties in differential diagnosis between them.

Key words: Hoffmann folliculitis, mycosis, patomimiya, pyodermia of the scalp

* Контактное лицо: Иванова Юлия Александровна
Тел.: (3852) 62-40-11

ВВЕДЕНИЕ

Одним из разделов клинической дерматовенерологии являются заболевания с преимущественным поражением волосистой части головы. В силу того, что некоторые заболевания имеют сходную клиническую картину, но различаются по этиологическому фактору, необходимо проводить дифференциальную диагностику, так как выбор тактики лечения напрямую зависит от возбудителя заболевания.

Микоз волосистой части головы. Атипичные формы.

Микозы имеют повсеместное распространение и, нередко, возникают в виде эпидемических вспышек [1]. Заболевание может быть обусловлено всеми видами грибов из родов *Trichophyton* и *Microsporum* [2, 3].

Клиническая картина микозов волосистой части головы определяется экологией возбудителя (антропофильные, зоофильные или геофильные грибы), способом расположения элементов гриба в волосе (эндотриксы, эктотриксы) и степенью выраженности воспалительной реакции, развивающейся в коже в ответ на внедрение гриба.

В Российской Федерации, в том числе в Алтайском крае, наиболее часто выявляют микроспорию. Болеют преимущественно дети.

Микроспорию волосистой части головы (*Microsporia capitis*) отмечают почти исключительно у детей, взрослые больные составляют лишь 10-12%. Заражение детей чаще всего происходит в возрасте от 1 до 13, реже – 15 лет.

Возбудителями заболевания могут быть как антропофильные (*M. audouinii, M. ferrugineum* и др.), так и зоофильные (*M. canis* var. *canis*, реже – *M. canis* var. *disfortum, M. equinum*) грибы. Известны также геофильные микроспорумы (*M. gypseum*), которые в редких случаях могут быть причиной заболевания, но эпидемиологическое значение их невелико [2].

Клинические проявления заболевания развиваются после инкубационного периода, который при микроспории, вызванной *M. ferrugineum*, длится, в среднем, 4-6 недель, *M. canis* var. *canis* – 5–7 дней.

В Алтайском крае наиболее часто имеет место микроспория, вызванная *M. canis* var. *canis*, относящемуся к зоофильным грибам, и, несмотря на то, что зоофильные формы чаще протекают с выраженными признаками воспаления, при микроспории, вызванной *M. canis* var. *canis*, наоборот, инфильративно-нагноительные процессы наблюдают довольно редко, и именно поэтому их приходится дифференцировать с другими инфильтративно-нагноительными заболеваниями на волосистой части головы.

За последние 2 года нами было пролечено 5 пациентов с инфильтративно-нагноительной, себорейной, трихофитоидной и экссудативной формами микроспории. В данной статье мы приводим наиболее интересный случай инфильтративно-нагноительной микроспории. При этом очаг на волосистой

части головы возвышается над окружающей кожей, гиперемирован, на фоне значительного воспаления и инфильтрации сформировавшихся мягких узлов синюшно-красного цвета, поверхность которых была покрыта пустулами. При надавливании сквозь фолликулярные отверстия выделялся гной. Подобные клинические проявления соответствовали картине kerion Celsi (медовые соты Цельзия) – инфильтративно-нагноительной трихофитии. Волосы чаще обломаны на уровне 3–4 мм. Следует особо подчеркнуть, что при этой разновидности микроспории слабо выражен чехлик из спор гриба у корня обломанных волос. Формированию инфильтративной и нагноительной форм микроспории способствуют нерациональная (обычно местная) терапия, наличие серьезных сопутствующих заболеваний, запоздалое обращение к врачу. У данных больных могут иметь место также симптомы интоксикации [4]. В атипичных случаях нет признаков значительного воспаления и инфильтрации, однако формируются крупные очаги рубцовой атрофии и алопеции.

Для экссудативной микроспории волосистой части головы характерны выраженная гиперемия и отечность, с располагающимися на этом фоне мелкими пузырьками. Вследствие постоянного пропитывания чешуек серозным экссудатом и склеивания их между собой образуются плотные корки, при удалении которых обнажается влажная эрозированная поверхность очага.

При трихофитоидной форме микроспории на волосистой части головы рассеяны многочисленные мелкие очаги со слабым отрубевидным шелушением. Границы очагов нечеткие, островоспалительные явления отсутствуют, волосы обломаны на уровне 1–2 мм над окружающей кожей. Наряду с обломанными, встречаются здоровые волосы.

При себорейной микроспории волосистой части головы наблюдают, главным образом, разрежение волос, крупно- и мелкопластинчатое шелушение (Рис. 1, 2).

Рис. 1. Себорейная микроспория. До лечения

Рис. 2. Себорейная микроспория. После лечения

Пиодермии волосистой части головы.

Пиодермии – это группа заболеваний кожи, вызываемых гноеродными микроорганизмами, главным образом, стафилококками, стрептококками, реже – иными (псевдомоносами и др.). Дебют заболевания обычно носит острый характер, иногда, впоследствии, принимает хроническое рецидивирующее течение. В экономически развитых странах больные пиодермией составляют 1/3 среди пациентов, страдающих инфекционными заболеваниями. Безусловно, локализацию на волосистой части головы относят к редким дерматозам, однако, в Алтайском крае мы довольно часто наблюдаем таких пациентов. В детском возрасте заболеваемость пиодермиями, в целом, выше, чем у взрослых, и составляет 25–60% от общего числа заболеваний дерматозами в этом возрасте.

Фолликулит декальвирующий – это также редкая форма стафилококкового поражения волосяного мешочка, при которой хронические фолликулиты без выраженной пустулизации и изъязвления приводят к атрофии кожи и стойкому облысению. Этиология и патогенез выяснены недостаточно. Возбудителем является золотистый стафилококк, возможна также дополнительная колонизация в волосяных фолликулах грамотрицательной микробиоты [5]. К этому может приводить измененная иммунологическая реактивность организма на фоне себорейного статуса, хронической очаговой инфекции, сахарного диабета. Микробный фактор, по всей видимости, является лишь одним из патогенетических звеньев развития данного заболевания.

Несмотря на то, что чаще болеют мужчины, в редких случаях данное заболевание может протекать и у детей [6].

Болезнь характеризуется хроническим течением. На фоне застойной эритемы появляются сгруппированные фолликулярные узелки и пустулы, а также фолликулярно расположенные светло-желтые корочки и сероватые чешуйки, которые легко снимаются при поскабливании. Эти элементы сливаются и образуют четко отграниченную круглую или овальную инфильтрированную бляшку диаметром

2–3 см винно-красного цвета с плоским, безболезненным инфильтратом в основании. Постепенно в ее центральной части кожа бледнеет, истончается, становится гладкой, лишенной волос и слегка западает – развивается характерная центральная атрофия кожи. В ее пределах новые фолликулы не возникают и могут еще сохраняться единичные волоски или пучки волос. Периферическая зона очага шириной около 1 см слегка возвышена, более гиперемирована, умеренно инфильтрирована. В этой зоне располагаются многочисленные фолликулярные папулы с редкими пустулами в центре. Очаг медленно прогрессивно увеличивается по площади за счет появления по периферии новых фолликулитов. Иногда рост очага превалирует на одном из его полюсов, что приводит к формированию неправильной, асимметричной формы поражения [7, 8]. Течение процесса хроническое, продолжающееся в течение многих месяцев и лет с периодами неполной ремиссии и спонтанными обострениями.

При дерматоскопии выявляют перифолликулярные очаги воспаления с четкими границами: шелушение в центре очагов, сосуды-запятые и точечные сосуды.

Абсцедирующий и подрывающий фолликулит и перифолликулит головы Гоффмана.

Заболевание представляет собой разновидность хронической глубокой пиодермии, нередко сочетающейся с конглобатными акне и, возможно, являющейся их клинической разновидностью. Болеют преимущественно взрослые мужчины [9]. Заболевание тянется годами и начинается с появления слегка болезненных фолликулитов и перифолликулитов, которые быстро трансформируются в глубокие абсцессы. Эти абсцессы сливаются своими основаниями, вскрываются, образуя многочисленные фистулезные ходы не только на поверхности, но и в глубине кожи. В результате возникают инфильтраты округлой или неправильной вытянутой формы, имеющие тестоватую консистенцию, покрытые бледной или багрово-синюшной кожей. В области инфильтратов имеется различное количество фистулезных отверстий, из которых при надавливании выделяется гной, засыхающий в гнойно-кровянистые корки, большинство волос выпадает. Со временем инфильтраты замещаются соединительной тканью, становятся плотными, но, при обострении, часть их вновь может размягчаться с выделением гноя. Постепенно центральная часть очагов поражения заживает с образованием рубцов неправильной формы, иногда – келоидных. По периферии могут появляться свежие инфильтраты. Волосы в местах гнойного воспаления погибают, развивается стойкая алопеция.

Патомимия.

Кроме заболеваний, вызванных различными возбудителями, следует рассмотреть такую патологию, как патомимия, которая также порой вызывает сложность в диагностике при локализации на волосистой части головы.

Искусственные повреждения кожи и ее придатков, вызываемые самим больным с целью эмоциональной разрядки и ослабления тягостных ощущений, для аггравации предшествующего патологического процесса или имитации какого-то известного (в том числе профессионального) на сегодняшний день, особенно – в крупных городах, приобретают большую значимость. Патомимию рассматривают как проявление психических нарушений при тяжелых психопатиях, эндогенных и органических психозах с аффективными нарушениями, расстройствами сенестезии, бредоподобными или галлюцинаторно-параноидными переживаниями [10]. Часто патомимией страдают люди из социально-неблагополучных семей, в том числе и дети, воспитанные в домах-интернатах или семьях с неблагоприятным микроклиматом.

Клиническая картина патомимий чрезвычайно разнообразна: от банальных ожогов до глубоких язвенно-некротических поражений, от пузырьковых высыпаний или подкожных кровоизлияний, создающих впечатление геморрагического васкулита, до тяжелых патологических процессов, имитирующих всевозможные, в том числе и редкие, дерматозы. Высыпания располагаются чаще всего на лице, верхних и нижних конечностях и других бросающихся в глаза участках кожного покрова, но отсутствуют, как правило, в труднодоступных для руки больного участках, например на спине. Показательны резкие границы очагов поражения с неизмененной кожей вокруг, а также иногда специфические очертания поражений (в зависимости от формы использованных раздражителей), следы подтеков при искусственных ожогах сильными кислотами или щелочами и выраженный (чаще всего ложный) полиморфизм высыпаний.

Ниже приведены наблюдения за последние 2 года различных инфильтративно-нагноительных и воспалительных процессов на коже волосистой части головы пациентов, находившихся на лечении в стационаре Алтайского краевого кожно-венерологического диспансера (ККВД).

Наблюдение №1

Больной Г., 25 лет, шофер, поступил на стационарное лечение в ККВД с жалобами на болезненность и выделение гнойной жидкости из узлов на коже волосистой части головы. Из анамнеза болезни известно, что в течение 5 лет служил в армии на Дальнем Востоке, высыпания появились в последние 2 года службы. Неоднократно обращался во время службы в медицинскую часть, лечение было малоэффективным.

Из анамнеза жизни. Хронические заболевания отрицает, травм, операций, гемотрансфузий не было. Туберкулез, венерические заболевания отрицает. Вредные привычки: выкуривает 1 пачку сигарет в день, алкоголь употребляет умеренно. Аллергию на лекарственные препараты, пищевые продукты отрицает.

Объективно. Общее состояние удовлетворительное. Телосложение правильное, питания умеренного. Дыхание везикулярное, хрипов нет, ЧД – 18 в мин. Тоны сердца ясные, ритмичные ЧСС – 70 уд. в мин., АД – 120/80 мм рт.ст. Живот мягкий, безболезненный. Печень, селезенка не увеличены. Симптом Пастернацкого отрицательный с обеих сторон. Стул и диурез в норме.

Процесс был локализован на волосистой части головы, преимущественно в области темени и затылка. На эритематозном фоне видны гнойные инфильтраты, рубцы, корки, с выпадением волос над ними. Единичные узлы небольших размеров от 0,5–1 см, плотные, мягкие на ощупь, свищевых ходов нет. Над узлами рост волос не сохранен, на месте регрессирующих элементов – гипертрофические узлы.

Лабораторные данные при поступлении.

Общий анализ крови: Hb –134 г/л, л. – $5{,}0 \cdot 10^9$/л, э. – 1%; с. – 58%, лимф. – 36%, мон. – 5%, СОЭ – 21 мм/ч.

ИФА на сифилис – отрицательно.

Биохимический анализ крови: билирубин общ. – 7,2 ммоль/л; билирубин прям – 1,2 ммоль/л; билирубин не прям. – 6,0 ммоль/л; общий холестерин – 2,7 ммоль/(ч-л); креатинин – 90 мкмоль/л; глюкоза – 3,5 ммоль/л; щелочная фосфотаза – 308 МЕ/л; С-реактивный белок – отрицат.; АСТ – 0,13 МЕ/л; АЛТ – 0,09 МЕ/л.

Общий анализ мочи: уд. вес – 1024; л. – 0-1 в п/зр.; эпит. плоский – 0-1 в п/зр.

При бактериологическом исследовании выявили *Staphylococcus aureus* и *Staphylococcus epidermidis*, высоко чувствительные к цефтриаксону, доксициклину, канамицину, офлоксацину и клиндамицину.

На основании клинических и лабораторных исследований у больного был диагностирован абсцедирующий подрывающий фолликулит и перифолликулит Гоффмана.

Было назначено следующее лечение: преднизолон 40 мг в сут. (4 табл. – утро; 4 табл. – после обеда); аевит – по 1 табл. × 3 раза в день; трихопол – по 1 табл. × 3 раза в день; бензилпенициллина натриевая соль по 500 ЕД 4 раза в сутки внутримышечно; затем цефтриаксон – 1,0 г в день; реамберин – 400,0 внутривенно капельно через день №3; эрозии промывали 3% раствором водорода пероксида, на их поверхность – краска кастелани; на эрозии и воспалительные узлы – присыпка банеоцин.

В результате лечения высыпания регрессировали, инфильтрация и болезненность значительно уменьшились, гнойные выделения полностью исчезли (Рис.3).

Рис. 3. Подрывающий фолликулит и перифолликулит Гоффманна

Наблюдение №2

Больная В. поступила в краевой кожно-венерологический диспансер 27.04.2010 года с жалобами на высыпания на волосистой части головы.

Анамнез заболевания. Со слов матери, впервые очаг появился в теменной доли на волосистой части головы в виде шелушения, без четких границ в диаметре 4 см. При обращении к врачу по месту жительства было назначено местное лечение мазью синафлан 1 раз в день, однако через неделю очаг увеличился в размерах в три раза. Была проведена коррекция лечения – мазь гидрокортизон + серная мазь (3:1) 1 раз в день в течение 2 недель. Состояние улучшилось, шелушение уменьшилось. Затем была назначена мазь «Ям» 1 раз в день, 3 недели. На фоне проводимой терапии в зоне очага появились везикулезные высыпания, также в области лобной, затылочной и височной появились очаги шелушения округлой формы до 6 см в диаметре, на поверхности которых также были мелкие везикулы.

Из анамнеза жизни. Хронические заболевания отрицает, на учете у узких специалистов не состоит. Аллергологический анамнез не отягощен.

При поступлении в диспансер общее состояние было удовлетворительным. Температура – 36,7 °С. Телосложение правильное, питание умеренное. Тоны сердца ясные, ритмичные, пульс – 75 уд./мин., АД – 110/70 мм рт.ст. Дыхание везикулярное, хрипов нет. ЧД – 17/минуту. Живот при пальпации мягкий, безболезненный. Печень по краю реберной дуги. Симптом поколачивания отрицательный с обеих сторон.

Локальный статус. Кожные покровы вне высыпаний обычной окраски, чистые, нормальной влажности. Тургор и эластичность в норме. Видимые слизистые оболочки розовые, без особенностей. На коже волосистой части головы в области теменной и височной долей множественные очаги сливного характера, представленные отрубевидными чешуйками, серозно-гнойными корочками. В теменной области – очаг атрофии с гладкой блестящей поверхностью и гиперемией, 4–5 см в диаметре; на коже височных, лобной и затылочной областей – отдель-

ные очаги 1–1,5 см в диаметре с серозно-гнойными и серозно-геморрагическими корочками.

Результаты дополнительных обследований.

Общий анализ крови от 28.04.10 г.: Hb – 142 г/л, л. –4.4·10⁹/л, с. – 52%, лимф. – 44%, мон. – 4%, СОЭ –7 мм/ч.

Общий анализ мочи от 28.04.10 г.: кол-во – 100 мл, уд. вес – 1009; л. – 0–1 в п/зр., эпит. плоский – 0-1 в п/зр.

Биохимический анализ крови от 28.04.10 г.: билирубин общий – 10,0 мкмоль/л, билирубин прямой – 2,0 мкмоль/л; билирубин непрямой – 8,0 мкмоль/л, общий белок – 70 г/л, креатин крови – 95 мкмоль/л, Алат – 0,26 ммоль/л, Асат – 0,20 ммоль/л, щелочная фосфатаза – 270 МЕ/л, С-реактивный белок – отрицательный.

Микроскопическое исследование чешуек с элементов на волосистой части головы на грибы от 27.04.10 г.; 07.05.10 г.: грибы не найдены, свечение в лампе Вуда сомнительное.

Культуральное исследование чешуек с очага на волосистой части головы от 15.05.10 г. Колония в диаметре 4 см, представлена плоским диском, покрытым беловатым пушком, который лучиками стелется по стенкам пробирки. Обратная сторона колонии имеет желтую окраску. При микроскопии культуры определяется септированный, бамбуковидный мицелий, одиночные гребешки, короткие спирали. Характерны веретенообразные с двойной стенкой макроконидии. По ходу мицелия – интеркалярные хламидоспоры. Микроконидий нет (колонии *Microsporum canis* var. *canis*).

На основании данных анамнеза заболевания, клинической картины и лабораторных исследований, был поставлен диагноз «микроспория волосистой части головы» (Рис. 4, 5).

Проведено лечение: ламизил по 83 мг (1/3 таблетки) 1 раз в день; наружно – мазь фунготербин, АСД фракция III тонким слоем на очаги 1 раз в день.

На фоне проводимой терапии состояние пациентки улучшилось: в зоне очагов кожа очистилась, гиперемия уменьшилась, шелушения нет.

Рис. 4. Микроспория. До лечения

Рис. 5. Микроспория. После лечения

Наблюдение №3

Больная С., 6 лет, поступила в стационар кожно-венерологического диспансера 24.02.09 г. с жалобами на высыпания на волосистой части головы.

Из анамнеза заболевания: заболела около 5 месяцев назад, когда на волосистой части головы появились зуд, корочки, шелушение. Многократно обращалась к врачу, получала амбулаторное и стационарное лечение: тавегил, тиберал, левомецитиновую мазь, белогент, местные антимикотические препараты. Однако после курсов терапии наблюдала ухудшение: очаг на голове увеличился в размере, в этой же области отмечала выпадение волос.

Обратилась в кожно-венерологический диспансер для обследования, постановки диагноза и лечения.

Из анамнеза жизни известно, что родилась в Алтайском крае, на момент поступления жила в селе Куяган, в частном доме. Хронические заболевания отрицает, на учете у узких специалистов не состоит. В 2006 году была проведена операция по поводу порока сердца.

При поступлении, общее состояние было удовлетворительным. Температура – 36,8 °С. Телосложение правильное, питание умеренное. Тоны сердца ясные, ритмичные, пульс – 73/мин., АД – 110/70 мм рт.ст. Дыхание везикулярное, хрипов нет. ЧД – 16/мин. Живот при пальпации мягкий, безболезненный. Печень по краю реберной дуги. Симптом поколачивания отрицательный с обеих сторон.

Локальный статус. Патологический процесс носил локальный характер. На волосистой части головы, в области теменной доли очаг размером 12* см, неправильной формы с серозно-гнойным и корками. Рост волос в зоне очага отсутствует. В левой височной области аналогичный очаг размером 2×2 см. Вне высыпаний кожа обычной окраски, влажности. Дермографизм стойкий розовый.

Результаты дополнительных обследований. Общий анализ крови от 25.02.09 г.: Hb –128 г/л, л. – 5,2·10⁹/л, э. – 1%, с. –50%, лимф. – 41%, мон. – 8%, СОЭ – 15 мм/ч.

Общий анализ мочи от 15.02.09 г.: кол-во – 60 мл, уд. вес – 1028, л. – 0-1 в п/зр, эпит. плоский – 0-1 в п/зр.

Биохимический анализ крови от 22.03.09 г.: билирубин общий – 10,3 мкмоль/л, билирубин прямой – 2,1 мкмоль/л, билирубин непрямой – 8,2 мкмоль/л, общий белок – 65 г/л, общий холестерин – 2,1 ммоль/л, креатин крови – 63 мкмоль/л, Алат – 0,24 ммоль/л, Асат – 0,33 ммоль/л, щелочная фосфотаза 300 МЕ/л, С-реактивный белок – отрицательный.

Микроскопическое исследование чешуек с элементов на волосистой части головы на грибы от 24.02.09 г.; 02.03.09 г.; 11.03.09 г.; 23.03.09 г.: грибы не найдены, свечения в лампе Вуда нет.

Культуральное исследование от 26.03.09 г. – роста грибов не обнаружено.

Микробиологическое исследование мазка от 19.03.09 г.: обнаружен гемолитический стрептококк 10*1. Чувствительность к карбенициллину, ампициллину, оксациллину, цефазолину, цефатоксину, цефтриаксону, цефалексину.

При дерматоскопии выявили перифолликулярные очаги воспаления с четкими границами: шелушение в центре очагов, сосуды-запятые и точечные сосуды (Рис. 6, 7).

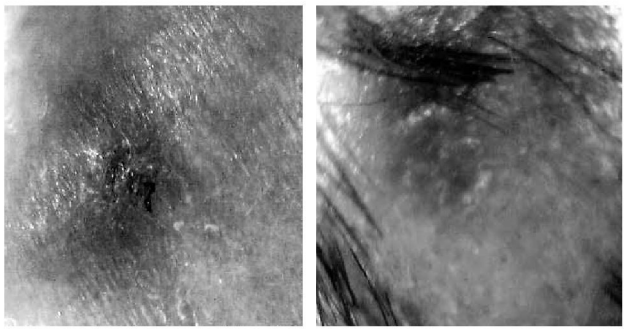

Рис. 6, 7. Перифолликулярные очаги воспаления с четкими границами. Шелушение в центре очагов, сосуды-запятые и точечные сосуды

23.03.09 г.: LE-клетки не обнаружены.

23.03.09 г. Антитела к описторхозу, токсокарозу, лямблиям не выявлены.

Анализ кала от 19.03.09 г.: острицы не обнаружены, дрожжевые грибки не обнаружены.

Копрограмма от 19.03.09 г.: дрожжевые грибки +, простейшие не обнаружены, крахмал +++, клетчатка переваренная +, остатки непереваренной пищи +.

Консультация ревматолога от 26.03.09 г., заключение: в настоящее время данных за системное заболевание нет.

На основании данных анамнеза заболевания, жизни, клинической картины и лабораторных исследований, был поставлен диагноз «хроническая пиодермия волосистой части головы: фолликулит декальвирующий».

Было назначено лечение: цефтриаксон – по 500 мг 1 раз в сутки, йогулакт – по 1 капсуле 1 раз в день, тавегил – по ½ табл. один раз в день; местно на очаг: компресс (димексид, вода 1:3, 3 таблетки метронидазола), момат – 1 раз в день.

На фоне проводимой терапии отмечали улучшение состояния пациентки: в зоне очага гиперемия уменьшилась, единичные корочки; новых элементов нет.

Рис. 8. Хроническая пиодермия волосистой части головы

Наблюдение №4

Больная М., 11 лет, поступила на стационарное лечение в ККВД с жалобами на высыпания на волосистой части головы. Считает себя больной в течение 4-5 месяцев, когда впервые появились высыпания, сопровождающиеся легким зудом. Медицинский работник в интернате обрабатывал наружно фукорцином, р-ром бриллиантового зеленого, мазью (название девочка не помнит). Улучшения от проводимого лечения не наступало.

Из анамнеза жизни известно, что девочка проживает в школе-интернате. На контакт идет с трудом, из общения стало понятно, что отношения со сверстниками складываются сложно. Жалуется, что ребята в интернате часто ее обижают.

При поступлении общее состояние больной удовлетворительное. Температура тела – 36,6 °С. Телосложения астенического, питания пониженного. В легких дыхание везикулярное, хрипов нет, ЧД – 18 в мин. Пульс – 75 в минуту, ритмичный. Артериальное давление – 110/70 мм рт.ст. Живот мягкий, безболезненный. Стул и диурез в норме.

Процесс локализован на волосистой части головы, преимущественно в теменной области, представлен 4 эрозиями размером 1–1,5 см, а также мелкими участками рубцовой атрофии. Границы очагов резкие, кожа вокруг них не изменена. По периферии мелкие серозно-гнойные чешуйки-корки. Шейные лимфатические узлы не увеличены.

При поступлении общий анализ крови: Hb –148 г/л, л. – $4{,}5 \cdot 10^9$/л, э. – 2%, с. – 58%; лимф. – 36%, м – 4%, СОЭ – 11 мм/ч.

ИФА на сифилис – отрицательно.

Общий анализ мочи: уд. вес – 1010, цвет – желтый, л. – 0-1, эпит. кл. – 0-1.

Мазки-отпечатки на клетки Т-цанка со дна эрозий – не обнаружены.

Микроскопическое исследование чешуек с элементов на волосистой части головы: нитей мицелия не обнаружено; свечения в лучах лампы Вуда нет.

Консультация детского психолога: диагноз «невротические экскориации».

Рекомендовано: психотерапия в сочетании с гипнозом, физиолечение, персен – по 1 табл. × 3 раза в сутки, наблюдение у психиатра.

Исходя из жалоб, анамнеза жизни, анамнеза болезни, ежедневного наблюдения за больной (постоянно удаляет корочки с эрозий), результатов лабораторных исследований, консультации детского психолога, можно поставить диагноз «патомимия».

Проведено лечение: цефтриаксон внутримышечно – по 1 г 1 раз в сутки, супрастин – по ½ табл. 1 раз в сутки; психотерапия в сочетании с гипнозом; электросон по седативной методике №10; персен – по 1 табл. × 3 раза в сутки, хвойно-валериановые ванны №10 через день; наружно: фукорцин на эрозии, синтомициновая эмульсия.

Рис. 9. Патомимия волосистой части головы. До лечения

На фоне проводимой терапии состояние больной значительно улучшилось. Процесс на коже полностью регрессировал, однако в дальнейшем необходимо наблюдение у врача психотерапевта во избежание рецидивов.

ЗАКЛЮЧЕНИЕ

Выбор оптимальной тактики лечения не всегда прост. Перед врачами-дерматовенерологами стоит сложная задача дифференциальной диагностики грибковой, бактериальной инфекции волосистой части головы, аутоиммунных процессов и даже психических расстройств, приводящих к кожным заболеваниям.

Для того, чтобы правильно поставить диагноз у пациентов при инфильтративно-нагноительных процессах на коже волосистой части головы, необходимо провести следующее обследование:

- подробный сбор анамнеза и выяснение времени и причины возникновения заболевания;
- полное общее клиническое обследование;
- микроскопию исследуемого материала с элементов на волосистой части головы на наличие бактерио- и микобиоты с проведением культурального исследования и определением чувствительности к антимикробным препаратам;
- дерматоскопическое исследование;
- в сомнительных случаях оправдано проведение биопсии кожи и гистологическое исследование.

ЛИТЕРАТУРА

1. *Lipozencic J., Skerlev M., Orofino-Costa R., and the Tinea capitis Study Group.* A randomized, double-blind, parallel-group, duration-finding study of oral terbinafine and open-label, high-dose griseofulvin in children with *Tinea capitis* due to *Microsporum* species // British J. of Dermatol. – 2002. – Vol.146. – P. 816-823.
2. *Аравийский Р.А., Климко Н.Н., Васильева Н.В.* Диагностика микозов. – СПб.: Изд.дом СПбМАПО, 2004. – С. 63-71.
3. *Климко Н.Н.* Микозы: диагностика и лечение. Руководство для врачей. – М., 2008. – С. 95-97.
4. *Тишендорф Ф.В.* Диагноз по внешним признакам. Атлас-справочник по клинической и дифференциальной диагностике. Перевод с нем. проф. Адаскевича В.П. – М., 2008. – С. 84-85.
5. *Йоргенсен Д.Х., Пфаллер М.А.* Микробиологический справочник для клиницистов. Перевод с англ. проф. Смирнова И.В., под ред. проф. Быкова А.С. – М., 2006. – С. 86-89.
6. *Абек Д., Бургдорф В., Кремер Х.* Болезни кожи у детей, диагностика и лечение. Перевод с англ. проф. Адаскевича В.П. – М., 2007. – С. 103-107.
7. *Короткий Н.Г., Тихомиров А.А., Сидоренко О.А.* Современная наружная и физиотерапия дерматозов. – М., 2007. – С. 125-126, 247-250.
8. *Ключарева С.В., Курганская И.Г., Пащинина Д.А. и др.* // Рос. журн. кож. и вен. болезней. – 2010. – №4. – С. 32-36.
9. *Пальцев М.А., Потекаев Н.Н., Казанцева И.А., Кряжева С.С.* Клинико-морфологическая диагностика и принципы лечения кожных болезней. – М., 2006. – С. 419-420.
10. *Кубанова А.А., Кисина В.И.* Рациональная фармакотерапия заболеваний кожи и инфекций, передаваемых половым путем. Руководство для практикующих врачей. – М., 2005. – 882 с.

Поступила в редакцию журнала 15.11.2010
Рецензент: Н.Н.Климко