Диагностика и тактика хирургического лечения при солитарных кортикальных кистозных поражениях почек у детей

Е.Н.Врублевская[1], С.Л.Коварский[1], С.Г.Врублевский[1], Е.В.Феоктистова[1], А.И.Гуревич[2], Г.С.Поддубный[1]

[1]Российский государственный медицинский университет им. Н.И.Пирогова, кафедра детской хирургии, Москва (зав. кафедрой – проф. А.В.Гераськин);
[2]Детская городская клиническая больница №13 им. Н.Ф.Филатова, Москва (главный врач – д.м.н. В.В.Попов)

Было проанализировано применение пункционного метода лечения простых кист почек (67 пациентов) и чашечковых дивертикулов (11 пациентов) у детей различного возраста (от 2 до 15 лет). Диагностику кистозных образований осуществляли на основании ультразвука, компьютерной томографии и радиоизотопной сцинтиграфии. Хирургическое лечение применяли в случаях большого размера кист (более 3 см) и при наличии клинических симптомов. Пункцию при простых кистах проводили под контролем ультразвука с дренированием или без, содержимое кистозной полости аспирировали с последующим склерозированием путем введения спирта 96% в полость кисты. У пациентов с чашечковыми дивертикулами использовали методику пункции с дренированием с последующим выполнением кистографии и этапным склерозированием. Хорошие результаты лечения (исчезновение кисты) получены у 50 пациентов с солитарными кистами почек и у 10 – с чашечковыми дивертикулами; удовлетворительные результаты – у 3 пациентов с солитарными кистами и у 1 ребенка с чашечковым дивертикулом больших размеров.
Ключевые слова: простая киста почки, дивертикул чашечки, пункция, ультразвуковое наведение, дренирование, склерозирование

Diagnostics and tactics of surgical treatment of children with solitary cortical cyst lesions

E.N.Vrublevskaya[1], S.L.Kovarskiy[1], S.G.Vrublevskiy[1], E.V.Feoktistova[1], A.I.Gurevich[2], G.S.Poddubniy[1]

[1]N.I.Pirogov Russian State Medical University, Department of Pediatric Surgery, Moscow (Head of the Department – Prof. A.V.Geraskin);
[2]N.F.Filatov Children Municipal Clinical Hospital №13, Moscow (Chief Doctor – DMSci V.V.Popov)

The treatment of simple renal cysts (67 patients) and caliceal diverticulum (11 patients) in children of various ages (from 2 to 15 years old) by paracentetic method has been analyzed. The cyst diagnostics was made by ultrasonic investigation, computer tomography and radioisotope scintigraphy. Surgical treatment was used in case of larger cysts (more than 3 cm) and clinical symptoms. The punctures of simple renal cyst were made under ultrasonic guidance using catchment or without it; the cyst content was aspirated with further sclerosing and administration of 96% ethanol within the cyst cavity. There were used the puncture with catchment, further contrast radiography of cyst cavity and stepwise sclerosing by caliceal diverticulum. Good results of treatment (cystic disappearance) were received in 50 patients with simple renal cysts and 10 patients with caliceal diverticulum; satisfactory – in 3 patients with simple renal cysts and 1 child with large caliceal diverticulum.
Key words: simple renal cyst, caliceal diverticulum, puncture, ultrasonic guidance, catchment, sclerosing

Кистозные кортикальные образования почек относятся к аномалии структуры и составляют около 11% урологических заболеваний детского возраста [1, 2].

Наиболее часто встречаются солитарные кисты [1, 3]. Образования, как правило, являются случайной находкой во время диспансеризации или выполнения ультразвукового исследования (УЗИ) по поводу болей в животе [3–5].

Для корреспонденции:

Поддубный Георгий Сергеевич, аспирант кафедры детской хирургии Российского государственного медицинского университета им. Н.И.Пирогова

Адрес: 123001, Москва, ул. Садовая-Кудринская, 15
Телефон: (495) 254-3101
E-mail: pgeorgii@list.ru

Статья поступила 10.02.2010 г., принята к печати 23.06.2010 г.

Чаще всего приходится дифференцировать солитарные (простые) кисты (не имеющие сообщения с коллекторной системой почки) и дивертикулы чашечек, имеющих связь с коллекторной системой почки посредством узкого хода (канала) [3, 6, 7].

Различия в патогенезе и анатомическом строении простых (солитарных) кист почек и чашечковых дивертикулов обуславливают различный подход к их лечению, в связи с чем на этапе планирования лечения очень важно осуществить дифференциальную диагностику данных образований [1, 4, 5, 8].

Таким образом, целью настоящего исследования является разработка алгоритма дифференциальной диагностики и выбора тактики хирургического лечения.

Пациенты и методы

За период с 2005 г. по 2009 г. в ДГКБ №13 им. Н.Ф.Филатова находились на лечении 78 детей с кистозными образованиями почек размерами от 2,6 до 7,0 см.

У 14 пациентов максимальный размер кистозных образований не превышал 3,0 см. Кистозные полости с первоначальным размером более 3,0 см были выявлены у 64 пациентов.

Солитарные кисты почек диагностированы у 67 детей (86%). Образования преимущественно локализовались в верхнем и нижнем полюсах почек, что, по-видимому, связано с особенностью формирования почки и дисэмбриогенезом в апикальных ее сегментах. Интрапаренхиматозное расположение кистозных полостей наблюдалось у 33 пациентов, парапельвикальное – у 9, кортикальное и субкортикальное – у 25.

Дети старше 2 лет предъявляли жалобы на тянущие боли в животе или поясничной области. Таких пациентов было 15. Изменения в анализах мочи в виде лейкоцитурии явились причиной проведения диагностического обследования у 11 детей.

На догоспитальном этапе чашечковые дивертикулы были выявлены у 11 (14%) пациентов (3 мальчика и 8 девочек) (табл. 1).

В обследовании детей использовались следующие методы:

1. Ультразвуковое исследование позволило не только выявить кисту, уточнить ее локализацию, размер, но и определить характер содержимого и особенности изменений кровотока в паренхиме, окружающей кистозную полость (рис. 1).

2. Для дифференциации солитарной кисты почки и дивертикула чашечки применялось диуретическое ультразвуковое исследование с лазиксом из расчета 0,6 мг/кг массы с последующим измерением размеров чашечно-лоханочной системы и кисты через 20 и 40 мин после введения препарата.

3. Мультиспиральная компьютерная томография с контрастированием позволила оценить почечную функцию, уточнить локализацию кисты, исключить неопластический процесс, выявить наличие сообщения с коллекторной системой почки, определиться в выборе метода лечения (рис. 2).

Таблица 1. **Распределение больных с солитарными кистозными полостями почек по размерам и локализации (*n* = 78)**

Локализация кист	Размер кистозных образований (см)			
	0–3	3–5	5–8	Всего
Субкапсулярные	4	12	5	21
Интрапаренхиматозные	8	17	12	37
Парапельвикальные	2	1	6	9
Чашечковые дивертикулы	0	11	0	11

4. Радиоизотопная нефросцинтиграфия с выполнением дополнительных статических снимков с изображением почек через 2 и 4 ч дала возможность у 5 пациентов выявить сообщение кистозной полости с коллекторной системой почки, не обнаруженное ранее при компьютерной томографии.

Лечебная тактика зависела от размеров кистозной полости, ее локализации, сообщения с собирательной системой почки и клинической симптоматики.

При наличии кистозного образования до 3 см, не сообщающегося с коллекторной системой почки, не вызывающего нарушения уродинамики, было показано динамическое наблюдение (14 детей).

Солитарные кисты почек диаметром от 3,0 см и более первоначально лечили по двум методикам в зависимости от локализации кистозных полостей.

При кортикальном и субкортикальном расположении кист использовалась одномоментная пункция, эвакуация содержимого с последующим введением склеропрепарата. Операция выполнялась под общей анестезией в положении больного на животе, с подложенным под грудь валиком (рис. 3).

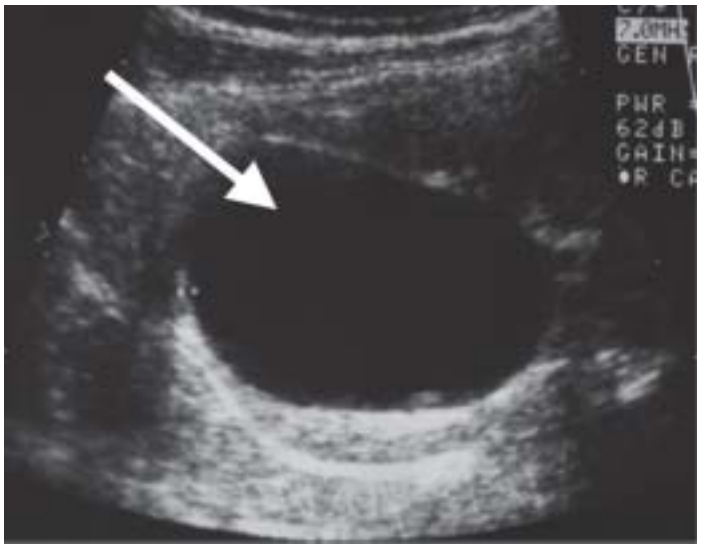

Рис. 1. **Ультразвуковое исследование. Стрелкой обозначена интрапаренхиматозная киста верхнего полюса правой почки.**

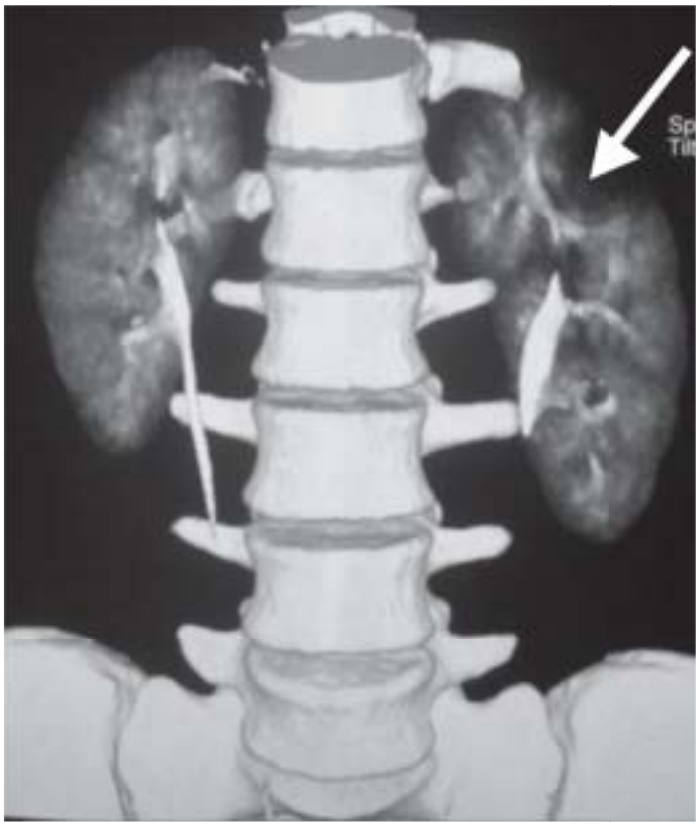

Рис. 2. **Мультиспиральная компьютерная томография с 3D реконструкцией. Стрелкой обозначена киста верхнего полюса левой почки (фронтальный срез, паренхиматозная фаза).**

Рис. 3. **Пункция кисты под контролем ультразвукового наведения.**

Под контролем ультразвукового наведения определялось место, наиболее оптимальное для выполнения пункции, глубина и траектория направления с таким расчетом, чтобы игла проходила, минуя чашечно-лоханочную систему, крупные сосуды и расположенные рядом органы. После измерения трех линейных размеров кисты автоматически рассчитывался объем кистозной жидкости. В большинстве случаев доступ выполнялся по заднеподмышечной линии в 11-м межреберье по верхнему краю нижележащего ребра в момент полного выдоха пациента для предотвращения повреждения плеврального синуса.

Для манипуляции использовались иглы с мандреном Ch 8–10, проводимые через специальный адаптер к насадке ультразвукового сканера. Весь процесс фиксировался на дисплее. В дальнейшем игла извлекалась, а кистозная жидкость эвакуировалась с таким расчетом, чтобы дистальный отдел мандрена оставался в полости образования. Это позволило в дальнейшем избежать попадания вводимого склерозанта в паранефральное пространство. В качестве склерозирующего вещества использовали спирт 96%, вводимый объем составлял 75% от количества эвакуированной жидкости, длительность экспозиции 5 мин. Как правило, после воздействия склерозанта на эпителий капсулы эвакуируемая жидкость имела геморрагическое окрашивание с примесью взвеси, что объяснялось денатурацией белков кистозного содержимого и некрозом эпителия капсулы кисты.

В случаях интрапаренхиматозного и парапельвикального расположения кист выполнялась пункция с дренированием полости и этапным склерозированием.

Через специальный адаптер ультразвуковой насадки проводился стилет-катетер для пункции полостных систем почки диаметром Ch 8–10 в зависимости от возраста ребенка, и длиной 20–25 см с завитком типа pig tail, фиксирующимся специальной нитью. В дальнейшем проводилось 3–4-кратное склерозирование спиртом 96% с интервалом 2 дня и экспозицией 3–5 мин. Дренаж удалялся после сокращения кистозной полости и прекращения продукции содержимого.

При выявлении сообщения кисты с коллекторной системой почки образование расценивалось как дивертикул чашечки. Лечебная тактика зависела от размера образования, тенденции его к росту и нарушения кровотока в окружающей паренхиме, визуализируемого по результатам допплерометрии.

Хирургическое лечение, потребовавшееся 11 пациентам с чашечковыми дивертикулами диаметром более 3,0 см, включало в себя следующие этапы:

1. Под общим обезболиванием и ультразвуковым контролем производилась пункция и дренирование дивертикула.

2. В послеоперационном периоде перед выполнением склерозирования полости осуществлялась оценка объема и характера содержимого, включающая биохимическое и бактериологическое исследование. Во всех случаях было подтверждено наличие стерильной мочи в кистозной полости.

3. Перед введением склеропрепарата проводилась кистография для визуализации возможного сброса контрастного вещества в коллекторную систему почки через узкую длинную шейку чашечки. Ни в одном случае мы не выявили поступления контраста из чашечкового дивертикула в коллекторную систему почки.

4. При значительном сбросе мочи через пункционный дренаж (количество экссудата превышало объем кистозной полости, определяемый предварительно по результатам УЗИ) для уменьшения попадания жидкости в полость нами применялось в 2 случаях стентирование коллекторной системы рентгеноконтрастными стентами типа двойной «свиной хвост». Для контроля положения стента выполняли обзорную рентгенографию брюшной полости.

5. Этапное (3–4 раза) склерозирование выполнялось этиловым спиртом 96% с экспозицией 5 мин, интервалом в 2–3 дня. Количество вводимого склерозанта соответствовало объему кистозной полости, определяемому предварительно во время ультразвукового исследования.

6. Дренаж из полости кисты извлекался при отсутствии экссудата и сокращении кистозной полости до 1,5 см.

7. Ультразвуковое исследование выполнялось через 1 мес после манипуляции. Стент извлекался после исчезновения кистозной полости.

Результаты исследования и их обсуждение

Оценка результатов лечения путем ультразвукового исследования включала динамику сокращения кистозной полости и состояние паренхимы.

Таблица 2. **Результаты пункционного лечения солитарных кист почек**

Результаты	Вид пособия				Итого
	однократная пункция и склерозирование	пункция, дренирование и этапное склерозирование			
	кортикальные кисты	субкортикальные кисты	интрапаренхиматозные кисты	парапельвикальные кисты	
Хорошие	4	14	24	8	50
Удовлетворительные	3	0	0	0	3

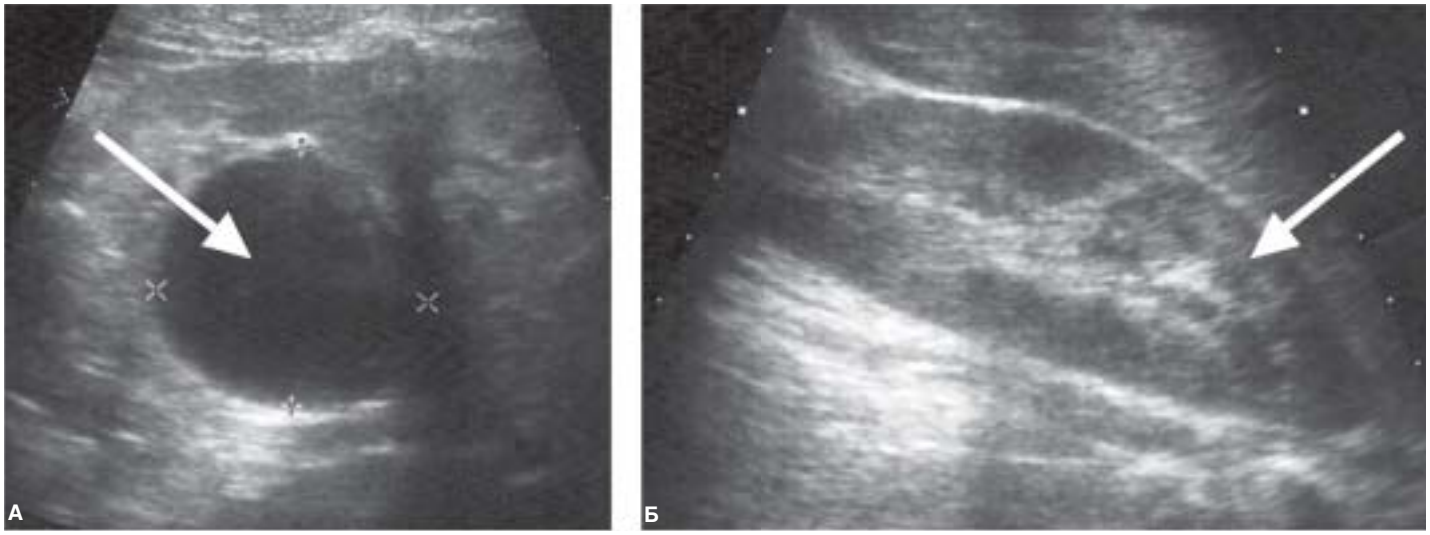

Рис. 4. **Ультразвуковое исследование: а – киста до пункции (обозначена стрелкой), б – результат лечения кисты через 6 мес.**

Результаты лечения считались хорошими в том случае, если кистозная полость не определялась через 1 год.

Удовлетворительными считались результаты, если размеры кистозной полости сокращались более, чем в 2 раза, при этом размер остаточной полости не превышал 1,5 см, и роста полости кисты при динамическом наблюдении в течение года не отмечалось. Неудовлетворительным считался результат, если кистозная полость сохраняла прежние размеры или увеличивалась.

Методика пункции с одномоментным введением склеропрепарата проведена 9 пациентам. Хороший результат, заключающийся в полном исчезновении кисты через 1 мес, получен у 4 пациентов.

Удовлетворительный результат, характеризующийся наличием остаточной полости, не превышающей 1,5 см и не имеющей тенденции к увеличению в течение года, отмечен у 3 детей.

Неудовлетворительный результат в виде рецидива кисты диагностирован у двух больных при проведении УЗИ через 1 и 3 мес. В дальнейшем этим пациентам была выполнена пункция с дренированием и 3-кратным склерозированием.

По-видимому, полученные результаты связаны с особенностями строения капсулы кисты, которая может быть представлена как однослойным, так и многослойным эпителием, что обусловило неэффективное кратковременное воздействие склерозанта.

По методике пункции с дренированием и неоднократным склерозированием было пролечено 44 ребенка с неосложненными солитарными кистами почек и 2 пациента с неудовлетворительным результатом после однократного склерозирования (всего 46).

Дренирование с этапным склерозированием выполнено 14 пациентам с субкортикальным расположением кист, 24 – с интрапаренхиматозной локализацией и 8 детям с парапельвикальными кистами (табл. 2).

Продолжительность пункции во всех случаях составила от 10 до 20 мин. Интраоперационных осложнений в виде повреждения магистральных сосудов, травматизации плевральных полостей, попадания склерозирующего вещества вне полости кисты отмечено не было.

Всем детям в послеоперационном периоде проводилась антибактериальная терапия (цефалоспорины II поколения в возрастной дозировке) коротким курсом 3–5 дней с целью профилактики воспалительного процесса.

Дети выписывались из стационара после проведения контрольного ультразвукового исследования и контрольных клинических анализов крови и мочи. У всех пациентов на 3–4-е послеоперационные сутки по данным УЗИ определялась остаточная кистозная полость, размер которой не превышал 2–2,5 см, изменения гемодинамики в почках отмечено не было.

В 100% случаев после применения методики пункции с дренированием и этапным склерозированием нами получен хороший результат (рис. 4 а, б).

Следует отметить, что у 15 пациентов после проведенного лечения купировался болевой синдром, связанный с наличием кистозного образования в почке, а воспалительные изменения в анализах мочи в дальнейшем не определялись ни у одного пациента.

За исследуемый период нами пролечено 11 детей с выявленным в процессе обследования сообщением кисты с коллекторной системой почки. Установка стента внутреннего дренирования потребовалась 2 пациентам. У 9 детей не требовалось дренирования полостной системы почек, так как в результате этапного склерозирования отмечалось постепенное сокращение размеров дивертикула и количество экссудата не превышало первоначального объема полости образования. Однако следует отметить, что во всех случаях потребовалось 4-кратное введение склерозанта, что связано с многослойной эпителиальной структурой выстилки дивертикула.

В 10 случаях применения пункционного метода лечения с дренированием и этапным склерозированием у пациентов с чашечковыми дивертикулами через 6 мес нами были получены хорошие результаты, характеризующиеся исчезновением кистозной полости и улучшением гемодинамики паренхимы почек по результатам УЗИ. В одном случае у ребенка с дивертикулом больших размеров (7–8 см) в верхнем полюсе левой почки, дренированного по методике без установки стента, получен удовлетворительный результат, что,

по-видимому, связано с наличием широкого сообщения с коллекторной системой.

Таким образом, выбор рационального метода лечения пациентов с солитарными кортикальными кистозными поражениями почек определялся: размером, тенденцией к росту, локализацией кистозной полости, наличием клинических проявлений и возможных осложнений. В выборе способа пункционного лечения ведущая роль принадлежит целому комплексу рентгеноурологических методов обследования (диуретическое УЗИ-исследование, мультиспиральная КТ с выполнением отсроченных рентгенограмм, радиоизотопная сцинтиграфия со статическими снимками через 2 и 4 ч), позволивших выявить сообщение с коллекторной системой почки.

Литература

1. Игнашин Н.С., Мартов А.Г., Морозов А.В. Диапевтика в урологии. – М.: Медицина. – 1993. – С. 162–171.
2. Hanna R.M., Dahniya M.H. Aspiration and sclerotherapy of symptomatic simple renal cysts: Value of two injections of a sclerosing agent // AJR. – 1996. – V. 167. – P. 781–783.
3. Рудин Ю.Э., Алексеев Е.Б., Сазонов А.И. Пункционное лечение простой кисты почки у детей // Анн. хир. – 1999. – № 1 – С. 43–46.
4. McHugh K., Stringer D., Hebert D. Simple renal cysts in children: diagnosis and follow-up with US // Radiology. – 1991. – V. 178. – P. 383–385.
5. Пугачев А.Г., Кудрявцев Ю.В. Лечение простых кист почек у детей // Урология. – 1999. – №5. – С.17–20.
6. Akinci D., Gumus B., Ozkan O.S. et al. Single-session percutaneous ethanol sclerotherapy in simple renal cysts in children: long-term follow-up // Pediatr. Radiol. – 2005. – V.35. – P.155–158.
7. Paananen I., Hellstrom P., Leinonen S. et al. Treatment of renal cysts with single-session percutaneous drainage and ethanol sclerotherapy: long-term outcome // Urology. – 2001. – V.57. – P.30–33.
8. Cho D.S., Ahn H.S., Kim S.I. et al. Sclerotherapy of renal cysts using acetic acid: a comparison with ethanol sclerotherapy // Br. J. Radiol. – 2008. – V.81. – P.946–949.

Информация об авторах:

Врублевская Елена Николаевна, кандидат медицинских наук,
ассистент кафедры детской хирургии Российского государственного медицинского университета им. Н.И.Пирогова
Адрес: 123001, Москва, ул. Садовая-Кудринская, 15
Телефон: (495) 254-3101

Коварский Семен Львович, доктор медицинских наук,
профессор кафедры детской хирургии Российского государственного медицинского университета им. Н.И.Пирогова
Адрес: 123001, Москва, ул. Садовая-Кудринская, 15
Телефон: (495) 254-3101

Врублевский Сергей Гранитович, доктор медицинских наук,
профессор кафедры детской хирургии Российского государственного медицинского университета им. Н.И.Пирогова
Адрес: 123001, Москва, ул. Садовая-Кудринская, 15
Телефон: (495) 254-3101

Феоктистова Елена Владимировна, кандидат медицинских наук,
ассистент кафедры детской хирургии Российского государственного медицинского университета им. Н.И.Пирогова
Адрес: 123001, Москва, ул. Садовая-Кудринская, 15
Телефон: (495) 254-4001

Гуревич Анжелика Иосифовна, доктор медицинских наук,
профессор, заведующая отделением ультразвуковой диагностики Детской городской клинической больницы №13 им. Н.Ф.Филатова
Адрес: 123001, Москва, ул. Садовая-Кудринская, 15
Телефон: (495) 254-2610

V Фестиваль науки

Москва, 8–10 октября 2010 г.

Организаторами Фестиваля выступают Министерство образования и науки РФ, МГУ им. М.В.Ломоносова и Правительство Москвы при поддержке Межгосударственного фонда гуманитарного сотрудничества государств-участников СНГ. В проведении Фестиваля примут участие более 80 вузов и научных учреждений столицы.

9 октября Фестиваль будет проходить на площадке Российского государственного медицинского университета им. Н.И.Пирогова (ул. Островитянова, д. 1).

В рамках Фестиваля запланированы следующие мероприятия: видеофильмы «Видеозаписи лапароскопических операций клинических баз кафедры детской хирургии РГМУ», «Катаракта»; лекции «Гонки «Формула-1» между ВИЧ и антителами», «Земский врач Булгаков: от «Записок на манжетах» к «Мастеру и Маргарите»; стенды «Глаукома. Катаракта. Диабетическая ретинопатия. Сосудистая патология глазного дна», «Определение психотипа по методу Юнга. Синдром гиперактивности с дефицитом внимания у детей», «Функциональное биоуправление по кардиоинтервалографии, эзофагогастродуоденоскопия», «Элементы десмургии».

Сайт Фестиваля науки: www.festivalnauki.ru