



БЛИЖАЙШИЕ И ОТДАЛЕННЫЕ РЕЗУЛЬТАТЫ ХИРУРГИЧЕСКОГО ЛЕЧЕНИЯ ПАЦИЕНТОВ СО СВЕРХТЯЖЕЛЫМИ ФОРМАМИ ИДИОПАТИЧЕСКОГО СКОЛИОЗА

М.В. Михайловский, М.Н. Лебедева, Т.Н. Садовая, Е.В. Губина, В.Н. Сарнадский

Новосибирский НИИ травматологии и ортопедии

Цель исследования. Оценка возможностей хирургического лечения больных сверхтяжелыми формами (120° и более по Cobb) идиопатического сколиоза.

Материал и методы. Хирургическое лечение проведено 15 пациентам (14 девушек, 1 юноша) с идиопатическим сколиозом, превышающим 120° по Cobb. Средний возраст – 16,1 года. Наблюдение за пациентами после операции – в течение двух и более лет. Предоперационное обследование включало обзорную и функциональную рентгенографию позвоночника, тракционную пробу. Все больные в до- и послеоперационном периодах обследовались методом компьютерной оптической топографии и заполняли анкеты SRS-24. Основной метод лечения – коррекция деформации позвоночника сегментарным инструментарием CDI и дорсальный спондилодез местной аутокостью.

Результаты. Величина основной дуги уменьшена со $129,9^\circ$ до $72,5^\circ$ (44,2%). Послеоперационное прогрессирование – $5,9^\circ$ (10,2% от достигнутой коррекции). Дисбаланс туловища – 31,2 мм до операции; 23,2 мм – сразу после вмешательства; 15,5 мм – в конце периода наблюдения. Наклон нижнего инструментированного позвонка до операции – $26,0^\circ$; через две недели – $10,7^\circ$; в отдаленные сроки – $16,7^\circ$. Исходно грудной кифоз – $88,5^\circ$; после вмешательства – $48,1^\circ$; в конце периода наблюдения – $59,3^\circ$. Рост увеличился в среднем на 11 см. Спирометрия до операции – 1357,1 мл; в конце периода наблюдения – 1690,0 мл.

Заключение. Хирургическое лечение больных сверхтяжелыми формами идиопатического сколиоза с применением современного инструментария не только возможно, но и необходимо, так как позволяет радикально изменить форму позвоночника и туловища, нормализовать положение и функции внутренних органов и улучшить качество жизни пациентов.

Ключевые слова: идиопатический сколиоз, сверхтяжелые формы, хирургическое лечение, инструментарий Cotrel – Dubousset.

IMMEDIATE AND LONG-TERM OUTCOMES OF SURGICAL TREATMENT OF PATIENTS WITH SUPER SEVERE IDIOPATHIC SCOLIOSIS

M.V. Mikhailovsky, M.N. Lebedeva, T.N. Sadovaya, E.V. Gubina, V.N. Sarnadsky

Objective. To assess possibilities of surgical treatment of patients with super severe (Cobb angle of 120 degrees and more) idiopathic scoliosis.

Material and Methods. Surgical treatment was performed in 15 patients (14 females, 1 male) with idiopathic scoliosis with Cobb angle exceeding 120 degrees. Patients were followed up during 2 years and more. The mean age of patients was 16.1 years. Preoperative examination included plain and functional radiography of the spine, and traction radiography. All patients before and after operation were examined with computer optical topography and answered the SRS questionnaire. A primary method of treatment included correction of spinal deformity with segmental Cotrel-Dubousset instrumentation and posterior fusion with local bone autograft.

Results. The primary curve was reduced from 129.9° to 72.5° (44.2%). Postoperative progression was 5.9° (10.2% of the achieved correction). Trunk imbalance was 31.2 mm before surgery, 23.2 mm just after surgery, and 15.5 mm at last follow-up. The tilt of the lowest instrumented vertebra was 26.0° before surgery, 10.7° at two weeks, and 16.7° at long-term follow-up. Thoracic kyphosis was 88.5° at initial examination, 48.1° after surgery, and 59.3° at last follow-up. The mean body height increased by 11 cm. Spirometry test showed mean respiratory volume 1357.1 ml before surgery, and 1690.0 ml at last follow-up.

Conclusion. Surgical treatment of patients with super severe idiopathic scoliosis using modern instrumentation is not only possible but also necessary since it allows for radical changing in shape of the spine and the trunk, normalization of position and functions of interior organs, and improvement of patient's quality of life.

Key Words: idiopathic scoliosis, super severe scoliosis, surgical treatment, Cotrel – Dubousset instrumentation.

Hir. Pozvonoc. 2009;(2):38–47.

М.В. Михайловский, д-р мед. наук, проф., зав. отделением детской и подростковой вертебрологии; М.Н. Лебедева, канд. мед. наук, ст. науч. сотрудник отделения анестезиологии-реаниматологии; Т.Н. Садовая, канд. мед. наук, зав. детским оздоровительным центром; Е.В. Губина, канд. мед. наук, мл. науч. сотрудник отделения детской и подростковой вертебрологии; В.Н. Сарнадский, канд. техн. наук, ст. науч. сотрудник функциональной группы биомеханики и оптико-электронных систем.

Проблема лечения больных с наиболее тяжелыми формами идиопатического сколиоза для нашей страны остается острой, несмотря на применение в ведущих клиниках России в течение последних 10–12 лет эндокорректоров III поколения (CDI, Cologado-2 и др.). Дело в том, что таких больных в практике отечественных специалистов встречается чрезвычайно много. Так, из 790 пациентов с идиопатическим сколиозом, оперированных в клинике детской и подростковой вертебрыологии Новосибирского НИИТО в 2002–2008 гг., больные с деформациями свыше 90° по Cobb составили 29,2% (231 человек). В то же время работы европейских и американских авторов, посвященные хирургическому лечению этой категории пациентов, весьма малочисленны, причем речь в них обычно идет о деформациях в пределах 70 – 90° , которые определяются как грубые [9, 11–16]. Такая ситуация объясняется, вероятно, тем, что в высокоразвитых странах Запада подавляющее большинство больных получают адекватное хирургическое лечение на сравнительно ранних стадиях развития болезни. В нашей стране, где количество специализированных клиник крайне ограничено, многие пациенты не обеспечены своевременной помощью, отсюда — огромное количество запущенных случаев.

Представленный ранее [3] анализ результатов оперативной коррекции идиопатических сколиозов свыше 90° , которые нами были определены как запущенные, позволил сделать вывод о принципиальной возможности достижения вполне удовлетворительных исходов у этой категории больных. Однако даже среди этих пациентов можно выделить группу больных с деформациями, которые, вероятно, можно назвать сверхтяжелыми — 120° и более. Такое выделение, с нашей точки зрения, диктуется особенностями клинических и рентгенографических проявлений заболевания, о которых речь пойдет ниже. В литературе не удалось найти работ по данному вопросу. Лишь в отдельных статьях

упоминаются больные с деформациями свыше 120° , но только как единичные наблюдения в общей группе [9, 11–16].

Цель исследования — оценка возможностей хирургического лечения пациентов со сверхтяжелыми формами (120° и более) идиопатического сколиоза.

Материал и методы

В 1996–2008 гг. проведено хирургическое лечение 45 пациентов с идиопатическим сколиозом, превышающим 120° по Cobb. Из них 15 пациентов наблюдаемых после операции два года и более, составили группу исследования, в которой 14 девушек, 1 юноша. Средний возраст больных — 16,1 (11–26) года. Средний срок послеоперационного наблюдения — 44 (26–66) мес. Все сколиотические деформации грудной локализации и все, кроме одной, правосторонние. Уровень вершины сколиотической дуги варьировал от Th₆ до Th₁₀ позвонка. Тест Risser «0» выявлен у 5 больных; I, II и III степени — по 1 больному; IV — у 5; V степени — у 2 пациентов.

Предоперационное обследование включало обзорную и функциональную рентгенографию позвоночника (снимки в стандартных проекциях в положении пациента стоя, исследование мобильности основной дуги и парагипбарных отделов), а также рентгенографию в прямой проекции в положении вися с полным весом тела — так называемую тракционную пробу, в ходе которой больной осматривается невропатологом. Все больные в до- и послеоперационном периодах обследовались методом компьютерной оптической топографии (КОМОТ) и заполняли анкету SRS-24. Контрольные обследования — через 6, 12, 24 и 36 мес. после вмешательства.

Основным методом лечения были коррекция деформации позвоночника сегментарным инструментарием CDI и дорсальный спондилодез местной аутокостью. В 10 случаях основному этапу хирургического лечения предпосылался вентральный этап —

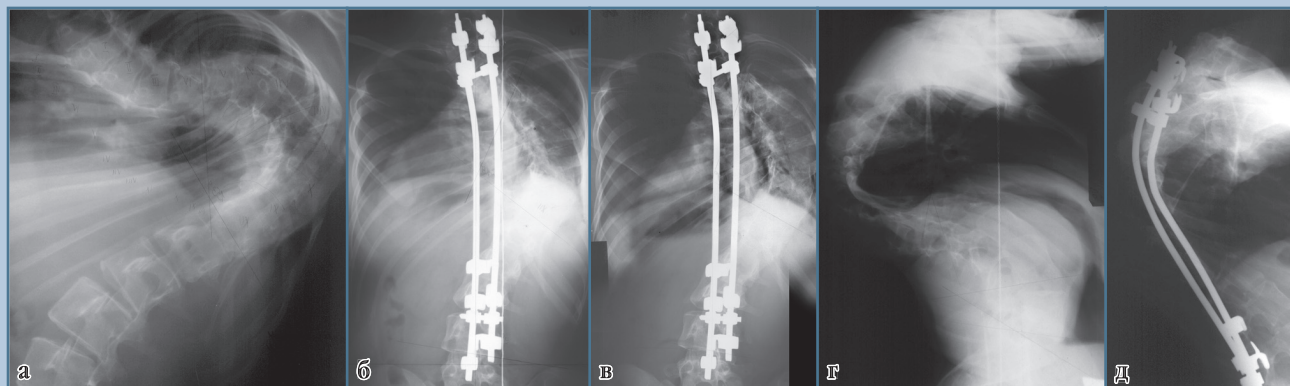
мобилизующая дискэктомия и межтеловой спондилодез костной крошкой из резецированного в ходе доступа ребра. У 5 больных вентральный этап не выполнялся из-за наличия признаков дыхательной недостаточности, исключающей возможность выполнения торакотомии. Краниальная граница зоны спондилодеза варьировала от Th₂ до Th₅ позвонка (в 13 случаях — на уровне Th₃ или Th₄). Каудальная граница этой зоны расположена в пределах от L₂ до L₅ позвонка (в 13 случаях — на уровне L₃ или L₄). Послеоперационная внешняя иммобилизация ни в одном случае не применялась. Средняя кровопотеря составила 1002 (200–2750) мл, средняя продолжительность вмешательства — 279 (160–500) мин.

Резекция реберного горба выполнена у семи больных в сроки 1,5–2 года после основного вмешательства по желанию пациентов, связанному с остаточным косметическим дефектом.

Результаты

У всех больных исследуемой группы выявлена единичная грудная дуга со средним углом Cobb $129,9^\circ$ (120 – 162°). В результате хирургической коррекции этот показатель был уменьшен до $72,5^\circ$ (40 – 105°), то есть на 44,2%. В конце периода наблюдения (3,6 года) величина основной дуги равнялась $78,4^\circ$ (48 – 105°), то есть послеоперационное прогрессирование в сроки более двух лет составило 5,9% (10,2%) от достигнутой коррекции (рис. 1). Влияние вентрального этапа на объем достигнутой коррекции определить достоверно представляется невозможным в связи с небольшим количеством больных в исследуемой группе.

Эффект оперативной коррекции сколиоза радикально отличается от данных предоперационного функционального обследования (рис. 2). На спондилограммах, выполненных в положении бокового наклона в сторону выпуклости деформации, сколиотическая дуга умень-

**Рис. 1**

Рентгенограммы пациентки К., 23 лет, с идиопатическим правосторонним грудным кифосколиозом, задним правосторонним реберно-позвоночным горбом; мобилизующая дискэктомия Th₈–Th₁₀, межтеловой спондилодез аутокостью, коррекция деформации CDI в условиях скелетного вытяжения за кости свода черепа и надлодыжечные области:

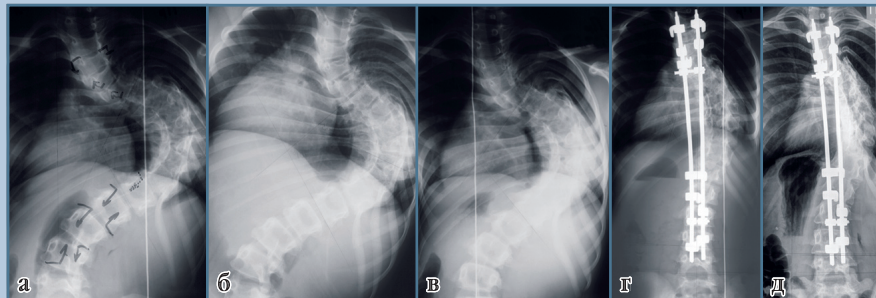
а – до операции (сколиотическая деформация 162°);

б – через 7 дней после операции (101°);

в – через 34 мес. после операции (101°);

г – грудной кифоз до операции (153°);

д – грудной кифоз после операции (107°)

**Рис. 2**

Рентгенограммы и результаты компьютерной оптической топографии пациентки Т., 11 лет, с идиопатическим правосторонним грудным кифосколиозом, задним правосторонним реберно-позвоночным горбом; мобилизующая дискэктомия Th₇–Th₁₀, межтеловой спондилодез аутокостью, коррекция деформации CDI в условиях скелетного вытяжения за кости свода черепа и надлодыжечные области:

а – до операции в положении стоя (сколиотическая деформация 131°);

б – до операции в положении бокового наклона (101°);

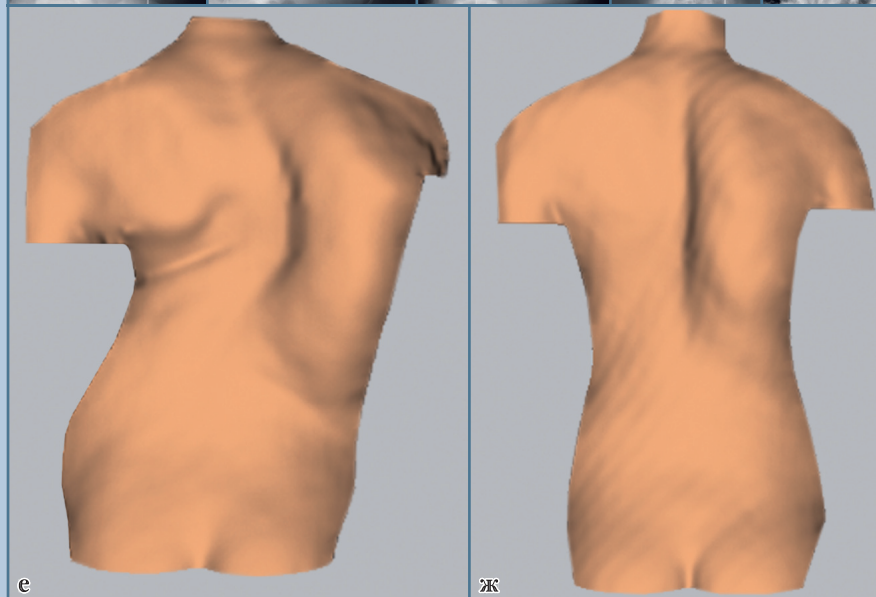
в – до операции в положении вертикальной тракции (105°);

г – через 7 дней после операции (49°);

д – через 29 мес. после операции (58°);

е – рельеф дорсальной поверхности туловища до операции;

ж – рельеф дорсальной поверхности туловища после операции



шается в среднем всего до $106,4^\circ$ ($78–124^\circ$), или на $8,2\%$. Практически такой же результат получен при исследовании спондилограмм, выполненных при тракционной пробе — $107,0^\circ$ ($80–111^\circ$).

По фасным спондилограммам определялись еще два параметра — дисбаланс туловища во фронтальной плоскости и наклон нижнего инструментированного позвонка (НИП).

Дисбаланс туловища — расстояние от центроида Th_1 позвонка до средней крестцовой линии. До операции этот показатель равнялся $31,2$ ($4–61$) мм, сразу после вмешательства $23,2$ ($1–56$) мм, а в конце периода наблюдения — $15,5$ ($1–60$) мм.

Наклон нижнего из включенных в зону спондилодеза позвонков до лечения составлял в среднем $26,0^\circ$ ($4–57^\circ$), через две недели после вмешательства — $10,7^\circ$ ($1–22^\circ$), а в отдаленные сроки — $16,7^\circ$ ($5–28^\circ$).

Сагиттальный контур грудного и поясничного отделов позвоночника изменялся следующим образом. Исходная величина грудного кифоза составила $88,5^\circ$ ($53–153^\circ$), сразу после вмешательства — $48,1^\circ$ ($24–103^\circ$), а в конце периода наблюдения — $59,3^\circ$ ($24–121^\circ$). Поясничный лордоз в результате операции был также несколько уплощен — с $77,3^\circ$ ($54–113^\circ$) до $55,4^\circ$ ($36–80^\circ$), а в дальнейшем увеличился до $61,6^\circ$ ($42–85^\circ$). Сагиттальный контур отрезка

позвоночного столба, расположенного между НИП и крестцом, изменялся следующим образом: до операции имелся лордоз величиной $43,8^\circ$ ($23–60^\circ$), сразу после вмешательства — $35,8^\circ$ ($19–60^\circ$), а в отдаленные сроки — $35,1^\circ$ ($54–65^\circ$), то есть практически не изменился.

Данные антропометрии. Средний рост в положении пациента стоя до операции был $146,8$ ($136–162$) см, в результате коррекции сколиотической деформации увеличился до $157,8$ ($145–170$) см, а в отдаленном послеоперационном периоде — до $158,8$ ($145–170$) см. Средний вес пациента до операции — $35,5$ ($24–49$) кг, а в конце периода наблюдения — $43,2$ ($38–51$) кг.

Спирометрия. До операции жизненная емкость легких составляла $1357,1$ ($1000–2200$) мл, сразу после вмешательства осталась неизменной, в конце периода наблюдения — $1690,0$ ($1200–2600$) мл.

Данные ортопедического осмотра. До операции перекос надплечий в среднем составлял 6° , при этом только у одного пациента перекос отсутствовал. В конце периода наблюдения перекос в среднем почти не изменился, но количество пациентов, у которых надплечья располагались на одном уровне, увеличилось до девяти. Отстояние линии отвеса, опущенной от *incisura jugularis*, от пупка составило до операции $24,0$ мм, а через два года и более —

$7,5$ мм; при этом строго по пупку отвес до операции проходил у четырех больных, а после лечения — у 13. Перекос лопаток до лечения — $15,1^\circ$, а в конце периода наблюдения — $13,2^\circ$. Линия отвеса, опущенная от остистого отростка C_7 позвонка, отстояла от межъягодичной складки на $31,4$ мм при поступлении в клинику и на $13,0$ мм в конце периода наблюдения. Количество пациентов, у которых линия отвеса проходила строго по складке, увеличилось в результате хирургического вмешательства с 2 до 11. Высота реберного горба уменьшилась с $70,0$ до $38,3$ мм, протяженность реберного горба уменьшилась в среднем на один сегмент.

В клинике в течение многих лет повседневно используется метод КОМОТ [5]. Оценка рельефа дорсальной поверхности туловища пациента в до- и послеоперационном периодах осуществляется по 95 параметрам, из которых для данного исследования были отобраны девять (табл.).

Интегральный индекс нарушения формы дорсальной поверхности туловища после операции уменьшился весьма значительно, а в дальнейшем несколько вырос, что считаем возможным объяснить не столько послеоперационным прогрессированием деформации позвоночника, сколько процессами адаптации организма больного к новым условиям сущес-

Таблица

Динамика параметров формы дорсальной поверхности туловища пациента в до- и послеоперационном периодах (по данным КОМОТ)

Параметр	До операции	Сразу после операции	Через два года и более после операции
Интегральный индекс нарушения формы дорсальной поверхности туловища	6,28	3,72	4,04
Индекс нарушения формы дорсальной поверхности туловища во фронтальной плоскости	7,53	2,85	3,04
Индекс нарушения формы дорсальной поверхности туловища в горизонтальной плоскости	7,41	5,33	5,92
Индекс нарушения формы дорсальной поверхности туловища в сагиттальной плоскости	2,30	1,95	1,85
Интегральная нормированная высота грудного кифоза, мм	3,63	2,27	2,13
Интегральная нормированная высота поясничного лордоза, мм	2,36	1,24	1,44
Угол наклона туловища во фронтальной плоскости, град.	-3,95	0,43	-0,29
Угол наклона туловища в сагиттальной плоскости, град.	-0,20	-0,66	-0,92
Угол скручивания туловища в горизонтальной плоскости, град.	6,28	-1,48	0,63

твования. Индексы нарушения формы дорсальной поверхности туловища во фронтальной и горизонтальной плоскостях менялись таким же образом. Исключение составил индекс нарушения формы дорсальной поверхности туловища в сагиттальной плоскости, продолживший снижение в отдаленном послеоперационном периоде.

Динамика интегральной нормированной высоты поясничного лордоза полностью соответствует изменениям величины угла Cobb (уплощение сразу после операции и некоторое усиление в дальнейшем), чего нельзя сказать о грудном кифозе — судя по данным КОМОТ, его величина продолжала снижаться и через два года после вмешательства.

Угол наклона туловища во фронтальной плоскости изменялся весьма существенно: выраженный наклон влево (почти все сколиозы — правосторонние) до операции, очень легкий вправо сразу после нее и еще менее значительный влево — в отдаленные сроки. Такая перебалансировка туловища описана нами ранее [8] как один из многих вариантов динамики дисбаланса в послеоперационном периоде у больных идиопатическим сколиозом. Угол наклона туловища в сагиттальной плоскости, будучи исходно незначительным, несколько меняется в сторону усиления в течение всего периода наблюдения. В свою очередь, угол скручивания туловища в горизонтальной плоскости меняется резко, значительно (вплоть до смены знака) уменьшаясь после операции и несколько увеличиваясь в отдаленные сроки.

Как отмечено выше, все пациенты, оперированные в нашей клинике, при контрольном послеоперационном обследовании (6 мес. и более), заполняют русскоязычный вариант анкеты SRS-24 [1]. Анкета включает в себя 24 вопроса по семи доменам: боль в спине; общий внешний вид; внешний вид после операции; функции после операции; общая активность; профессиональная активность; удовлетворенность результатами оперативного лечения.

Каждый ответ оценивается по 5-балльной системе, где 1 — самый низкий балл, а 5 — самый высокий.

В исследуемой группе пациентов были получены следующие результаты анкетирования (первая цифра — через 6 мес., вторая — через год; третья — через 2 года и более после вмешательства).

При оценке болевого синдрома не отмечено значимых различий в динамике в послеоперационном периоде: 3,98; 3,89 и 3,81.

Оценка общего внешнего вида в целом стабильна в послеоперационном периоде: 3,32; 3,46; 3,45, а в оценке внешнего вида после операции отмечается отчетливая положительная динамика с увеличением срока послеоперационного наблюдения: 3,28; 4,12; 4,36.

Функция после операции повышается к сроку 1 год после операции и имеет тенденцию к сохранению — 2,39; 2,68; 2,57.

Оценка общей активности не меняется в сроки до 1 года после операции и существенно повышается после 2 лет наблюдения: 2,92; 2,91; 3,26.

Профессиональная активность повышается к 1 году после операции и далее сохраняется: 3,33; 3,62; 3,72.

Удовлетворенность результатами оперативного лечения деформации позвоночника не имеет тенденции к значимой динамике в послеоперационном периоде: 4,22; 4,14; 4,19.

Количество согласных на оперативное лечение на тех же условиях несколько снижается в срок 1 год после операции, а затем существенно повышается в срок 2 года и более после операции: 86,2; 84,6; 93,6.

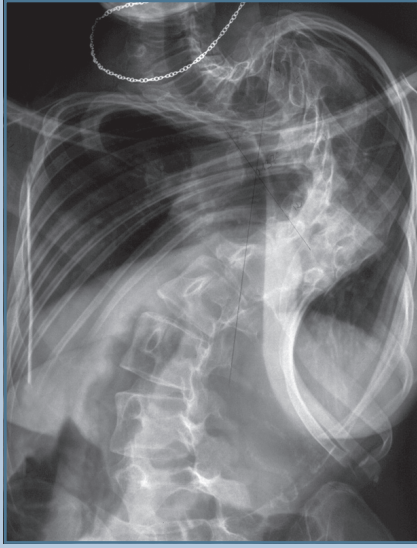
Осложнения. Механических (нарушение целостности системы «эндокорректор — позвоночник») и гнойных осложнений не отмечено. В двух случаях выявлено усиление наклона НИП вследствие неверного его выбора (L_2 вместо L_3). Отмечено два неврологических осложнения: тракционный плексит плечевого сплетения (купирован полностью) и нижняя вялая параплегия (случай подробно описан ниже). У одной больной в послеопера-

ционном периоде развилась дискинезия желчевыводящих путей.

Обсуждение

Пациенты со сверхтяжелыми идиопатическими сколиозами характеризуются особенностями, отличающими их от пациентов с деформациями меньшей степени выраженности. Деформация позвоночника крайней степени выраженности приводит к тяжелой деформации туловища в целом, особенно это касается сколиозов среднегрудной локализации. Клинически и рентгенологически во всех случаях определяется наличие островершинного кифоза. Такие деформации Y. Cotrel и J. Dubousset [10] называют парадоксальным кифозом. Вследствие неуклонного прогрессирования деформации фактически происходит латеральный коллапс позвоночника, который становится кифотическим по отношению к оси тела вследствие грубой ротации. Вершинный позвонок на переднезадней спондилограмме смотрится в боковой проекции, а на профильной — почти в прямой. Более того, вследствие практического горизонтального расположения краниального колена кифоза на переднезадней спондилограмме нередко виден просвет позвоночного канала верхнегрудных позвонков.

На прямой спондилограмме часто отмечается необычное положение и краниальной составляющей сколиотической дуги. Эта часть позвоночного столба как бы провисает, располагаясь ниже горизонтальной линии (рис. 3). Этот признак, который условно можно назвать симптомом провисания, с нашей точки зрения, является показателем того обстоятельства, что апикальная зона кифосколиоза достигла предела деформации, допустимого анатомией позвоночника. Это касается не только анатомических взаимоотношений, но и крайней степени ригидности апикальной зоны. Отдел позвоночника, расположенный краниальнее, гораздо менее деформирован, но в силу грубейших биомеханических нарушений теряет

**Рис. 3**

Рентгенограмма пациентки П., 18 лет, с идиопатическим правосторонним грудным кифосколиозом (137°), задним правосторонним реберно-позвоночным горбом, с положительным симптомом провисания

опороспособность и не может удерживаться в положении хоть сколько-нибудь близком к вертикальному. Под силой собственного веса он формирует новую дугу, вершина которой расположена ниже горизонтали.

Еще одной особенностью является определяемое и клинически, и рентгенологически опущение нижних ребер каудальнее гребней подвздошных костей с полным исчезновением реберно-подвздошных промежутков [7].

Столь тяжелые анатомические изменения позвоночника и грудной клетки неизбежно приводят к соответствующим изменениям внутренних органов грудной и брюшной полостей. Дисфункция сердца и легких объясняется не только чисто анатомическим смещением и сдавлением костным каркасом грудной клетки, но и соответствующими изменениями положения и функции диафрагмы. Нарушения желудочно-кишечного тракта мало отражены в литературе, во всяком случае, нам таких работ найти не удалось, но можно априори утверждать, что они должны иметь место у больных с наиболее тяжелыми деформациями позвоночника в силу изменения взаиморасположения грудной клетки и таза и уменьшения тем самым нормального объема брюшной полости.

Все эти изменения (анатомические и функциональные) рано или поздно приводят к срыву компенсаторных механизмов, а нередко — к ранней смерти, в возрасте 45–50 и даже 40 лет [4]. Именно поэтому мы считаем необходимым еще раз подчеркнуть, что показания к оперативному лечению у обсуждаемой категории больных следует рассматривать как жизненные, хотя и несколько в ином аспекте, чем это делается в urgentной хирургии или, например, в кардиохирургии. В то же время вышеупомянутые изменения могут являться противопоказаниями к массивному травматичному вмешательству на позвоночнике либо к выполнению вентрального его этапа.

Все вышеизложенное налагает свой отпечаток как на предоперационное обследование, так и на технику вмешательства. Предоперационное обследование должно включать тщательное изучение функции сердечно-легочной системы. Полученная в результате информация позволяет определить, возможна ли операция в принципе, а если да, то в каком объеме. Значительное снижение легочной функции в определенном проценте случаев заставляет отказаться от мобилизирующей дискэктомии, выполняемой с использованием торакотомического доступа.

Второй важнейший элемент предоперационного обследования — изучение функции нервной системы. Применительно к рассматриваемой группе пациентов вопрос дооперационного неврологического статуса принимает особую окраску. Крайняя степень деформации позвоночника должна, по идее, сопровождаться аналогичным по степени выраженности изменением формы позвоночного канала [6]. Это может создавать особо неблагоприятные условия для его содержимого. Логично было бы предположить, что при этом резко повышается риск сдавления дурального мешка стенками позвоночного канала с развитием соответствующей неврологической симптоматики. В исследуемой группе у четырех пациентов исходно выявлены нерезко выраженные симптомы пирамидной недостаточности, обычно в виде оживления сухожильных рефлексов с ног и появления клонидов стоп. У двух из них в ходе проведения тракционной пробы выявлено усугубление неврологического дефицита (появление клонидов), исчезающее через несколько минут после завершения тракции. Еще у одного пациента с исходным отсутствием неврологической симптоматики через 5 мин после начала тракционной пробы выявлено оживление сухожильных рефлексов. У всех пациентов с неврологической симптоматикой (независимо от того, выявлена она в ходе первичного осмотра или при тракционной пробе) интраоперационно проводился wake-up test [17]. При этом нарушений двигательных функций не выявлено. Единственное тяжелое неврологическое осложнение у исходно интактной пациентки явилось следствием технической ошибки — травматизации спинного мозга педикулярным крюком из-за недоучета анатомических изменений, а именно — наклона позвонков в верхнем колоне сколиотической дуги. Сразу после выхода пациентки из наркоза был выявлен неврологический дефицит (нижняя вялая параплегия), эндокорректор удален. Регресс неврологической симптоматики отмечен через сут-

ки. В дальнейшем эндокорректор был имплантирован повторно. При контрольных обследованиях выявляется нерезко выраженный остаточный нижний спастический паразез без нарушения функции тазовых органов. Больная ходит нормально.

Полученные нами результаты свидетельствуют о том, что даже при крайней степени выраженности деформации позвоночника при идиопатическом сколиозе, когда дальнейшее прогрессирование уже практически невозможно, сдавление дурального мешка и его содержимого вовсе не является неизбежным. Выявляемая в ряде случаев исходная неврологическая симптоматика минимальна и в ходе корригирующего вмешательства не усугубляется, если операция выполнена технически правильно.

Рентгенологическое обследование традиционно включает обзорную рентгенографию позвоночника в положении пациента стоя в двух стандартных проекциях и функциональные рентгенограммы. Основное предназначение последних — определение мобильности позвоночного столба. Рентгенограммы в положении боковых наклонов в этом плане совершенно неинформативны. Известно, что при величине угла Cobb более 53° только тракционная спондилография демонстрирует истинную мобильность деформированного позвоночного столба [18]. Судя по нашим данным, даже вертикальная тракция с полным весом туловища не позволяет получить представление об объеме интраоперационной коррекции. Можно предположить, что причиной тому являются грубо выраженные анатомические изменения на вершине деформации.

Особенности хирургической техники при лечении больных со сверхтяжелыми деформациями позвоночника диктуются, в первую очередь, анатомическими изменениями дорсальной колонны позвоночника. В особенности это касается инструментирования апикальной зоны сколиотической дуги. Дело в том, что выраженность дуги практически исключает возмож-

ность имплантации крюков на ее вершине без соответствующего изгиба стержней. Опыт показывает, что значительный изгиб (свыше 40–45°) чреват переломами стержней в послеоперационном периоде. Изогнутые в соответствии с нормальным сагиттальным контуром позвоночника стержни должны располагаться как можно ближе к линии нагружения позвоночного столба.

Имплантация крюков в поясничном отделе позвоночника обычно не представляет технической проблемы. Что касается выбора НИП, то здесь мы не следуем классическим авторским рекомендациям. НИП, независимо от уровня его расположения, должен быть максимально горизонтализован.

Тяжелейшие анатомические изменения как отдельных позвонков, так и их взаиморасположения исключают формирование типичного педикулярно-поперечного захвата в верхнегрудном отделе позвоночника. В каждом конкретном случае захват индивидуален, причем часто приходится использовать нетипичные для этой зоны крюки и имплантировать их не там, где положено, а там, где это технически выполнимо. При этом необходимо помнить, что при наличии всего двух захватов краниальный играет решающую роль в достижении стабильности системы «эндокорректор — позвоночник».

Типичное сближение ребер на вогнутой стороне деформации у больных сверхтяжелыми сколиозами приводит к формированию своеобразного заднего реберного горба на вогнутой стороне дуги. Это происходит в связи с тем, что ребра сближаются максимально, а те из них, которые соответствуют апикальным позвонкам, выдавливаются и смещаются в дорсальном направлении. Такие выступающие в рану ребра иногда препятствуют установке стержней. В подобных случаях, чтобы не изгибать стержни, приходится остеотомировать наиболее деформированные отделы ребер.

Литературные данные, касающиеся обсуждаемой проблемы, сравнитель-

но немногочисленны, а работ, посвященных исключительно деформациям свыше 120°, нам обнаружить не удалось. Пациенты с подобными сколиозами являются лишь частью тех групп исследования, которые описаны в статьях, посвященных грубым запущенным деформациям, к каковым обычно относят сколиозы свыше 90°.

В 1999 г. G. De Giorgi et al. [11] опубликовали результаты лечения 36 больных идиопатическим и нейрогенным сколиозом. Во всех случаях применена трехстержневая техника с использованием CDI (крюки и шурупы). Исходная сколиотическая деформация варьировала от 70° до 145°, средняя коррекция составила 54%. Осложнения следующие: 1 случай нагноения; 3 — развития cast-синдрома; 1 — смещения крюка; 1 — развития *crankschaft phenomena*.

A. Rinella et al. [15] представили результаты хирургического лечения идиопатического сколиоза у 40 больных, средний возраст которых 14 лет. Сколиотическая дуга равнялась в среднем 90° (22–150°), кифотический компонент деформации — 65° (13–143°). Были использованы различные варианты (дорсальный, дорсовентральный доступы, гало-тракция) хирургической тактики. Сколиотическая дуга в среднем уменьшена на 42% (46%), кифоз — на 17°. Потеря коррекции через два года — 7° для сколиотического и 3° — для кифотического компонентов деформации. Осложнения: 1 случай смещения стержня, 6 — поверхностных нагноений, 2 — ложных суставов блока, 1 — расшатывания эндокорректора. Осложнения гало-тракции: 2 случая расшатывания иглы, 1 — нагноения, 1 — развития нистагма, 1 — плексопатии.

Z. Alzoubi [9] оперировал 56 больных с тяжелыми сколиотическими деформациями (90–135°), причем в своем сообщении он подчеркивает, что все пациенты живут в слабо развитых странах арабского Востока. Во всех случаях применен инструментарий ISOLA, у 32 больных — в сочетании с дискэктомией, а в 24 случаях — с *eggshell procedure*. Коррек-

ция деформации в среднем составила 53% от исходного угла Cobb. Осложнения: 3 случая гемипареза на стороне вогнутости деформации (почти полное восстановление), 6 — ослабления краниального захвата (1 реоперация), 1 летальный исход (дыхательная недостаточность).

T. Kuklo et al. [13] сообщили о результатах оперативного лечения 20 пациентов с грудным идиопатическим сколиозом и средней величиной дуги 100° ($90\text{—}133^\circ$), которая в положении бокового наклона уменьшалась до 71° . Использовался сегментарный инструментарий с транспедикулярными шурупами. При средних сроках наблюдения 3,3 года коррекция деформации составила 68%. В среднем на одного пациента пришлось 17,6 шурупа, причем точность их имплантации составила 96,3% (удалено всего два шурупа). Неврологических осложнений не отмечено.

В 2005 г. S. Suk et al. [16] опубликовали результаты лечения 16 больных, средний возраст которых 29 лет. Радикальная хирургическая техника с использованием резекции передней и задней колонн позвоночника и транспедикулярной фиксации позволила уменьшить деформацию со 109° ($80\text{—}143^\circ$) до 43° . Потеря коррекции через 2 года — 3° . Осложнения: 1 случай параплегии (причина в ходе реоперации не выяснена), 1 — гематомы, 1 — гемопневмоторакса, 1 — формирования переходного кифоза.

M. Dobbs et al. [12] сравнили результаты применения вентродорсального и дорсального вмешательств, причем во второй группе больных (всего их было 54, средний угол Cobb — более 90°) использовалась только транспедикулярная фиксация. Авторы не выявили преимуществ ни одного из вариантов хирургической тактики. Осложнения не упоминаются.

P. Parisini et al. [14] оперировали группу больных из 52 человек при средней величине деформации 90° и средних сроках послеоперационного наблюдения пять лет. Во всех случаях использован дорсальный

доступ. Коррекция при использовании крючков составила 52%, шурупов — 44%. Послеоперационную потерю коррекции авторы расценивают как несущественную. Осложнения только механические.

Таким образом, в семи работах проанализированы результаты лечения 274 больных с тяжелыми сколиотическими деформациями различной этиологии (преимущественно — идиопатическими). Величина дуги искривления варьировала в широких пределах, но у части пациентов превышала 120° . Использование современного сегментарного инструментария (в сочетании с дискэктомией или без нее) позволило получить значительную среднюю коррекцию — от 46 до 68% от исходной, а послеоперационное прогрессирование было незначительным. В то же время отмечено значительное количество осложнений, как минимум, 30 случаев (более 10%), включая 4 тяжелых неврологических и один летальный исход.

Сопоставление полученных нами результатов с данными литературы позволяет говорить об их полной сравнимости при том, что наши пациенты имели в среднем существенно более тяжелые деформации, чем пациенты, лечение которых описано в вышеупомянутых работах. Величину сколиотической дуги удалось уменьшить на 57%, а послеоперационное прогрессирование, неизбежное у больных с продолжающимся ростом скелета, составило лишь 10% от этой величины. Фронтальный дисбаланс туловища в среднем уменьшился сразу после вмешательства с 31,2 до 23,2 мм, в послеоперационном периоде нормализация баланса продолжалась, что свидетельствует об адаптации организма больного к новым условиям статики и динамики. Наклон НИП удалось уменьшить более чем в два раза (с $26,7^\circ$ до $10,7^\circ$), хотя в дальнейшем он частично рецидивировал. Весьма существенно удалось нормализовать сагиттальный контур позвоночника, особенно в грудном отделе. Рост пациентов в результате корректирующего вмешательства увеличился в среднем на 11 см, что кардинально

сказалось на их самооценке внешнего вида. Радикальное изменение формы позвоночного столба положительно сказалось на расположении и функции внутренних органов, о чем косвенно свидетельствуют показатели веса тела и спирометрии в отдаленном послеоперационном периоде.

Качественное улучшение внешнего вида, подтверждаемое данными антропометрии, ортопедических измерений и КОМОТ, отразилось в результатах анкетирования больных с помощью опросника SRS-24. Эти же результаты свидетельствуют о высокой оценке пациентами послеоперационной динамики функциональных возможностей и хирургического лечения в целом.

Операция резекции реберного горба выполнена у семи больных в связи с наличием остаточного косметического дефекта. Известно, что высота реберного горба, уменьшаясь сразу после корректирующего вмешательства на позвоночнике, в дальнейшем имеет тенденцию к рецидиву [2]. Динамика внешнего вида пациента по данным КОМОТ подтверждает это, а также эффект косметической операции (рис. 4).

Неполное соответствие результатов обследований как клинико-рентгенологического, так и КОМОТ в послеоперационном периоде свидетельствует о том, что процессы адаптации организма больного к новым условиям существования очень сложны и нуждаются в детальном изучении.

Можно с уверенностью говорить о том, что хирургическое лечение больных сверхтяжелыми формами идиопатического сколиоза с применением современного инструментария не только возможно, но и необходимо, так как позволяет радикально изменить форму позвоночника и туловища, нормализовать положение и функции внутренних органов и, следовательно, улучшить качество жизни пациентов. Насколько удастся увеличить продолжительность их жизни, покажут исследования, проведенные нашими учениками.

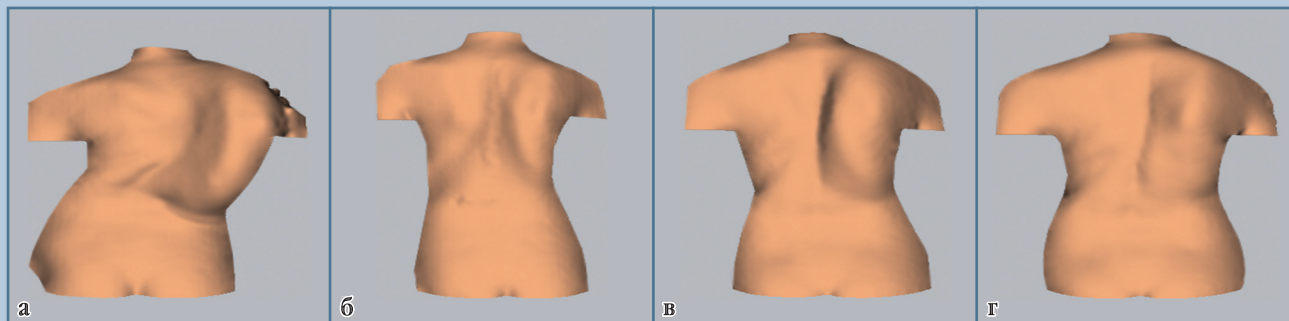


Рис. 4

Результаты компьютерно-оптического обследования пациентки С., 19 лет, с идиопатическим правосторонним грудным кифосколиозом, задним правосторонним реберно-позвоночным горбом; мобилизующая дискэктомия Th₆–Th₁₀, межтеловой спондилодез аутокостью, коррекция деформации CDI в условиях скелетного вытяжения за кости свода черепа и надлодыжечные области, через три года резекция 5–12 ребер справа:

а – до операции;

б – после операции коррекции деформации позвоночника;

в – перед операцией резекции реберного горба;

г – после операции резекции реберного горба

Выводы

1. Больные идиопатическим сколиозом с деформациями более 120° представляют особо тяжелую группу пациентов, у которых показания к хирургическому лечению следует рассматривать как жизненные.
2. Клинико-рентгенологические проявления у таких пациентов характеризуются рядом особенностей, специ-

фичных для данной стадии патологического процесса (симптом провисания).

3. Предоперационное обследование должно включать особо тщательное изучение сердечно-легочной и нервной систем с целью уточнения объема вмешательства и профилактики тяжелых осложнений.
4. Особенности хирургической техники являются нетипичные фор-

мирование краниального захвата, необходимость максимальной горизонтализации НИП, исключение изгиба стержней за пределы параметров нормального сагиттального контура.

5. Современный сегментарный инструментарий позволяет получить у этой группы крайне тяжелых больных результаты, удовлетворяющие как самих пациентов, так и оперирующего хирурга.

Литература

1. **Губина Е.В.** Клиническое применение русскоязычного варианта анкеты Scoliosis Research Society Outcomes Instrument-24 // Хирургия позвоночника. 2004. № 2. С. 34–36.
2. **Губина Е.В.** Резекция реберного горба в хирургическом лечении идиопатического сколиоза: Автореф. дис. ... канд. мед. наук. Новосибирск, 2007.
3. **Михайловский М.В., Васюра А.С., Новиков В.В. и др.** Некоторые особенности оперативного лечения тяжелых форм идиопатического сколиоза подростков // Хирургия позвоночника. 2006. № 3. С. 29–37.
4. **Михайловский М.В., Садовой М.А.** Оперативное лечение сколиотической болезни: Результаты, исходы. Новосибирск, 1993.
5. **Сарнадский В.Н., Садовой М.А., Фомичев Н.Г.** Способ компьютерной оптической топографии тела человека и устройство для его осуществления. Евразийский патент № 000111. 1998.
6. **Тесаков Д.К.** Интравертебральный статус при коррекции тяжелых сколиотических деформаций позвоночника по Cotrel – Dubousset // Актуальные вопросы травматологии и ортопедии: Тез. докл. науч.-практ. конф. травматологов-ортопедов Республики Беларусь. Минск, 2000. Т. II. С. 267–275.
7. **Тесаков Д.К., Тесакова Д.Д.** Изменения в пластической анатомии туловища у пациентов с тяжелыми прогрессирующими сколиотическими деформациями позвоночника // Хирургия позвоночника. 2008. № 4. С. 13–19.
8. Хирургия идиопатического сколиоза: ближайшие и отдаленные результаты / Под ред. М.В. Михайловского. Новосибирск, 2007.
9. **Alzoubi Z.** Surgical management of fifty six difficult and neglected scoliosis cases from developing countries // Eur. Spine J. 2005. Vol. 14. P. 303–304.
10. **Cotrel Y., Dubousset J.** C-D Instrumentation in Spine Surgery. Principles, Technicals, Mistakes and Traps. Sauramps Medical, Montpellier. 1992.
11. **De Giorgi G., Stella G., Becchetti S., et al.** Cotrel-Dubousset instrumentation for the treatment of severe scoliosis // Eur. Spine J. 1999. Vol. 8. P. 8–15.

12. Dobbs M.B., Lenke L.G., Kim Y.J., et al. Anterior/posterior spinal instrumentation versus posterior instrumentation alone for the treatment of adolescent idiopathic scoliotic curves more than 90 degrees // Spine. 2006. Vol. 31. P. 2386–2391.
13. Kuklo T.R., Lenke L.G., O'Brien M.F., et al. Accuracy and efficacy of thoracic pedicle screws in curves more than 90 degrees // Spine. 2005. Vol. 30. P. 222–226.
14. Parisini P., Bakaloudis G., Di Silvestre M., et al. Posterior spinal fusion for thoracic adolescent idiopathic scoliosis curves greater than 80 degrees // Eur. Spine J. 2006. Vol. 15. Suppl. 4. P. S242.
15. Rinella A., Lenke L., Whitaker C., et al. Perioperative halo-gravity traction in the treatment of severe scoliosis and kyphosis // Spine. 2005. Vol. 30. P. 475–482.
16. Suk S.I., Chung E.R., Kim J.H., et al. Posterior vertebral column resection for severe rigid scoliosis // Spine. 2005. Vol. 30. P. 1682–1687.
17. Vauzelle C., Stagnara P., Jouvinroux P. Functional monitoring of spinal cord activity during spinal surgery // Clin. Orthop. Relat. Res. 1973. N. 93. P. 173–178.
18. White A.A., Panjabi M.M. Clinical Biomechanics of the Spine. Philadelphia, 1978.

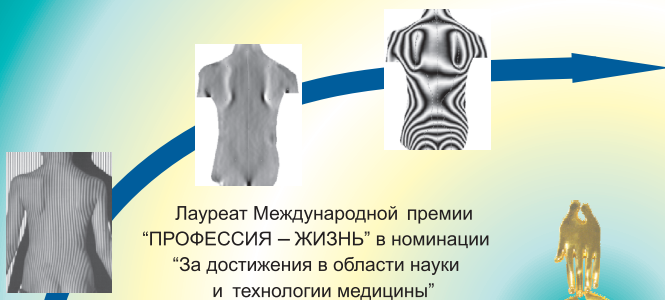Адрес для переписки:

Михайловский Михаил Витальевич
630091, Новосибирск, ул. Фрунзе, 17,
НИИТО,
MMihailovsky@niito.ru

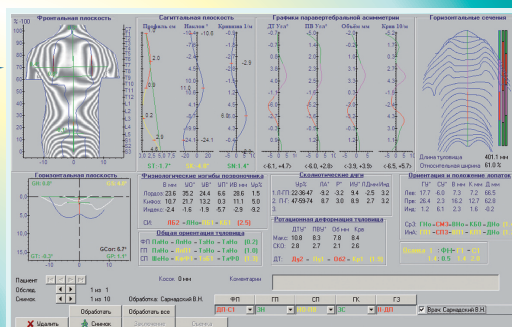
Статья поступила в редакцию 06.03.2009



**КОМПЬЮТЕРНЫЙ ОПТИЧЕСКИЙ ТОПОГРАФ ТОДП
ДИАГНОСТИКА ДЕФОРМАЦИИ ПОЗВОНОЧНИКА БЕЗ РЕНТГЕНА**



Лауреат Международной премии
“ПРОФЕССИЯ – ЖИЗНЬ” в номинации
“За достижения в области науки
и технологии медицины”



Обеспечивает бесконтактное обследование пациентов с восстановлением трехмерной модели поверхности туловища с получением количественных оценок состояния осанки и формы позвоночника в трех плоскостях.

Предназначен для скрининг-диагностики детей и подростков, мониторинга состояния и оценки эффективности лечения больных с патологией позвоночника.

Отличается абсолютной безвредностью, большой пропускной способностью, полной автоматизацией, высокой точностью восстановления рельефа, информативностью и наглядностью, наличием оценки сколиотических дуг топографическим аналогом угла по Cobb.

15 лет клинической практики – более 200 установок ТОДП по России

Медицинское изделие ТОДП выпускается по лицензии Федеральной службы по надзору в сфере здравоохранения и социального развития № 99-03-000002. Сертификат соответствия № РОСС RU.АЯ79.В02777.

630091, Новосибирск, ул.Фрунзе, 17 ООО “МЕТОС” тел./факс: (383) 211-15-52, <http://www.metos.org>, e-mail: metos@online.nsk.ru