УДК 616-002.828

АСПЕРГИЛЛЕЗ ПО ДАННЫМ АУТОПСИЙ В ЛЕНИНГРАДСКОЙ ОБЛАСТНОЙ КЛИНИЧЕСКОЙ БОЛЬНИЦЕ С 2001 ПО 2010 ГГ.

Кораблина И.М. (мл.н.сотр.)*, Цинзерлинг В.А. (зав.лаб.), Аравийский Р.А. (вед.н.сотр.)

НИИ медицинской микологии им. П.Н.Кашкина ГОУ ДПО СПб МАПО Росздрава, Санкт-Петербург, Россия

© Коллектив авторов, 2011

Представлены данные 15 аутопсийных исследований от пациентов с инвазивным аспергиллезом, умерших в Ленинградской областной клинической больнице в период с 2001 по 2010 гг. Частота инвазивного аспергиллеза за 10 лет возросла с 0,59% до 3,77% от общего числа вскрытий. Заболевание развивалось у иммунокомпрометированных пациентов, наибольшую часть (8 случаев) составили пациенты с лейкозом. Соотношение мужчин и женщин было 1,3:1, средний возраст – 60 лет, средняя длительность госпитализации – 29,5 суток. В 60% инвазивный аспергиллез был диагностирован клинически. В 4 случаях непосредственной причиной смерти стал бактериально-микотический сепсис, в двух случаях – аспергиллезная пневмония с дыхательной недостаточностью. Генерализацию аспергиллезной инфекции с поражением головного мозга установили в 4 случаях, поражение легких – в 13. Aspergillus spp. *определяли в различных тканевых формах, в 7 случаях с образованием хламидоспор, в 2-х – гифы гриба были окружены эозинофильным преципитатом. Рост гриба сопровождался некрозом окружающих тканей в 12 случаях, воспалительный компонент различной степени выраженности выявили в 13 случаях. Прорастание мицелия гриба в сосуды и из сосудов установили в 10 случаях.*

Ключевые слова: гистопатология аспергиллеза, данные вскрытия, инвазивный аспергиллез

ASPERGILLOSIS ACCORDING AUTOPSY DATA IN LENINGRAD REGIONAL CLINICAL HOSPITAL (2001-2010)

Korablina I.M. (junior scientific researcher), Zinserling V.A. (head of laboratory), Aravijskij R.A. (leading scientific researcher)

Kashkin Research Institute of Medical Mycology of SEI APE SPb MAPE, St. Petersburg, Russia

© Collective of authors, 2011

We summarized the data related to 15 autopsy records of patients with invasive aspergillosis deceased in Leningrad regional clinical hospital in the period 2001-2010. The frequency of invasive aspergillosis increased during 10 years from 0,59% to 3,77% of the all autopsies. The disease occurred in immunocompromized patients, most frequently (8 cases) with leucosis. The relation men: women was 1,3:1, median age – 60 years, the duration of hospitalization – 29,9 days. In 60% of cases the invasive aspergillosis was diagnosed clinically. In 4 cases the immediate death cause was septicemia caused by bacteria and fungi, in two cases aspergillosis pneumonia with respiratory insufficiency. In 13 cases were noted the lesions of lungs. Generalization of infection with brain involvement was found in 4 cases. Aspergillus spp. *were detected in different tissue forms: in 7 cases with formation of chlamydospores, in two cases mycelium was surrounded by eosinophilic precipitate. The fungal growth in 12 cases was accompanied by necrosis of surrounding tissues, signs of inflammation of different grade were noted in 13 cases. The growth of fungal mycelium in vessels walls was found in 10 cases.*

Key words: autopsy data, histopathology, invasive aspergillosis

ВВЕДЕНИЕ

В настоящее время прослеживается тенденция к увеличению числа больных с иммунодефицитами, связанными с продолжительным режимом имунносупрессии, пересадкой паренхиматозных органов и костного мозга [1], ВИЧ-инфекцией, приемом глюкокортикостероидных препаратов, антибиотикотерапией, хронической обструктивной болезнью легких [2], муковисцидозом, первичными иммунодефицитными состояниями и др. Среди их проявлений важное место занимают длительная (более 2 недель) нейтропения (менее 500 клеток/мм^3) с нарушением фагоцитоза, лимфоцитопения (менее 700 клеток/мм^3).

На этом фоне отмечают рост внутрибольничных инфекций, в том числе, вызванных микромицетами. Среди различных оппортунистических грибковых инфекций определенную долю занимает нозокомиальный инвазивный аспергиллез, вызываемый *Aspergillus* spp. [3]. По результатам аутопсийных исследований, выполненных в крупном стационаре (University Hospital of Frankfurt/Main) в период с 1978 по 1992 гг., частота инвазивных внутрибольничных микозов возросла с 0,4% до 3,1% [4]. В Японии выявляемость случаев инвазивного аспергиллеза легких по аутопсиям за период с 1970 по 1995 г. возросла с 0,4 до 1,4% [5]. Микромицеты могут быть возбудителями нозокомиальной инфекции в отделениях реанимации и интенсивной терапии, что, по данным некоторых европейских стран, составляет 19,0% [6]. По данным A. Cornillet et al. (2006), в стационарах Франции доля инвазивного аспергиллеза занимает среди внутрибольничных инфекций 62,5% [7].

Аспергиллы повсеместно распространены в природе, они способны к частому транзиторному носительству и обладают относительно низким инвазивным потенциалом. *Aspergillus* spp. – почвенные грибы, однако, их также обнаруживают на некоторых пищевых продуктах, древесине, органических отходах, в воздухе, зерне, муке, сене, строительной и домашней пыли, особенно – при биодеструкции старых зданий. Микромицеты, образуя биопленки, способны сорбироваться на минеральных частицах дисперсных пород [8]. Следует отметить, что споры гриба постоянно присутствуют в воздухе благодаря способности дли-

* Контактное лицо: Кораблина Инна Михайловна
Тел.: (812) 559-27-77

тельное время находиться во взвешенном состоянии. Источниками нозокомиального аспергиллеза могут быть системы водоснабжения больничных зданий, загрязненные плесневыми грибами системы кондиционирования и фильтрации воздуха, аппаратура искусственной вентиляции легких. Наиболее часто встречающиеся виды – *A. fumigatus, A. flavus, A. niger*, несколько реже – *A. terreus, A. nidulans, A. clavatus*. Доля инвазивного аспергиллеза, вызванного *A. fumigatus*, составляет 43,0%, *A. flavus* – 28,0% [9].

Основной путь инфицирования человека – респираторный. Конидии аспергиллов имеют размеры 2-3 мкм, что обеспечивает им возможность проникновения в альвеолы. По данным T.R. Dagenais, N.P. Keller (2009), человек может вдыхать до 200 конидий в сутки [10]. Аспергиллы способны выживать во внутренней среде человека, обладают токсическими, протеолитическими и ангиотропными свойствами, что способствует гематогенной диссеминации инфекции с поражением различных органов. Входными воротами патогена чаще всего является трахеобронхиальное дерево, где происходят созревание спор и инвазия образующегося мицелия в окружающие ткани. Элиминация основной массы спор осуществляется за счет мукоцилиарного клиренса, остатки спор и мицелия фагоцитируются альвеолярными макрофагами. Поражениям кожи и слизистых оболочек способствуют предшествовавшие травмы и воспалительные процессы. Возможны случаи внутрибольничного инвазивного аспергиллеза у пациентов травматологических и ожоговых отделений [11]. Из висцеральных форм аспергиллеза наиболее часто встречается поражение дыхательного тракта (до 90,0%), в 5,0-10,0% поражаются придаточные пазухи носа [12]. Считают, что частота развития острого инвазивного аспергиллеза у различных категорий пациентов зависит от фоновых и серьезных сопутствующих заболеваний и варьирует от 4,0 до 49,0% [13, 14]. По данным научной литературы, общая выживаемость в течение года больных с инвазивным аспергиллезом составляет 45,0% [9]. Инвазивный аспергиллез подразделяют на острый и хронический. Острый инвазивный аспергиллез характеризуется продолжительностью заболевания до 3 месяцев, хронический – более 3 месяцев [15]. Точные статистические данные для обеих форм отсутствуют.

Клинические формы аспергиллеза легких: острый инвазивный аспергиллез, хронический некротизирующий аспергиллез (5,0% от всех случаев аспергиллеза легких), изолированный некротический аспергиллез бронха, полостные формы аспергиллеза (аспергиллема), аллергический бронхолегочной аспергиллез.

Выделяют 3 формы инвазивного аспергиллеза по достоверности диагноза: доказанный, вероятный и возможный. При наличии гистологического и культурального подтверждений инвазивный аспергиллез легких расценивают доказанным [16]. В научной литературе подробно описаны клинические проявления острого инвазивного аспергиллеза [17].

Аспергиллы могут поражать различные органы и ткани. При паразитировании аспергиллы обнаруживают, как правило, в виде неравномерно септированных гифов толщиной 1,5-5 мкм. Разрастающийся мицелий часто принимает сферический вид с выраженной радиарной направленностью септированных гифов, имеющих характерное дихотомическое ветвление под углом 45 градусов [12].

В тканях пациентов с инвазивным аспергиллезом выявляют острый некротический процесс с воспалительным компонентом, поражение сосудов с тромбозами и инфарктами. При хорошем доступе воздуха обнаруживаются органы плодоношения с конидиями. Дегенеративные периферические отделы гифов гриба могут увеличиваться в размерах 8-15 мкм. Иногда мицелий окружен эозинофильным преципитатом, вероятно, иммунного генеза. При образовании аспергилломы наружная стенка формируется за счет перифокального десмопластического компонента. Гифы *Aspergillus* spp. хорошо, но неравномерно, окрашиваются гематоксилином-эозином и при проведении PAS-реакции, так как старые и дегенеративные участки гифов теряют свою базофильность. Окраска по Гомори-Грокотту дает выразительную рельефность гифов с нечеткой септированностью.

Для точной идентификации возбудителя необходимо его выделение в культуре. Только в 8,0-34,0% случаев острого инвазивного аспергиллеза высевают *Aspergillus* spp. [18, 19].

В настоящее время разрабатывают методики использования полимеразной цепной реакции (ПЦР) для обнаружения антигена различных видов аспергиллов в сыворотке крови и в бронхоальвеолярном лаваже. Установили чувствительность метода ПЦР, которая составляет 40,0% при доказанной инфекции и 44,0% – при вероятной [20]. После антимикотической терапии происходит ингибиция ПЦР. Ложноположительные результаты ПЦР встречаются в 10,0-20,0%.

Инвазивный аспергиллез является одной из самых распространенных микотических инфекций, характеризующейся тяжелым клиническим течением и высокой летальностью. Считается, что клинический вариант и тяжесть заболевания определяются, преимущественно, состоянием иммунной системы. При нарастании иммуносупрессии возможно быстрое прогрессирование заболевания с развитием гематогенной диссеминации и поражением внутренних органов и головного мозга.

Аспергиллез чаще диагностируют посмертно. В группе пациентов с лейкозами частота инвазивного аспергиллеза составляет от 10,0 до 25,0%, среди которых летальность 80,0-90,0% [21]. Летальность при диссеминированном аспергиллезе достигает 60,0-90,0% [22]. Внутрибольничный инвазивный аспергиллез развивается, преимущественно, у гематологических пациентов. Наиболее низкую выживаемость выявили среди пациентов с диссеминированным инвазивным аспергиллезом (до 100,0%) и поражением центральной нервной системы (80,0-90,0%) [23].

Распространенность внутрибольничного инвазивного аспергиллеза в России остается неизвестной. Влияние тактики лечения, а также других факторов на показатели выживаемости пациентов широко не проанализированы.

Задачи настоящего исследования – изучить морфологические особенности аспергиллов при поражении различных органов и тканей на аутопсийном материале, попытаться выявить факторы, влияющие на общую и атрибутивную летальность больных с инвазивным аспергиллезом.

МАТЕРИАЛЫ И МЕТОДЫ

Проведен анализ 15 аутопсийных наблюдений с пересмотром гистологических микропрепаратов от пациентов с инвазивным аспергиллезом, умерших в Ленинградской областной клинической больнице за период с 2001 по 2010 гг. За 10 лет выполнено 935 аутопсий. Доля случаев с инвазивным аспергиллезом составляет 1,6%. Частота инвазивного аспергиллеза в период с 2001 по 2010 гг. возросла с 0,59% до 3,77%.

Первичное патоморфологическое исследование аутопсий было выполнено прозекторами отдела общей патологии (ООП) Ленинградского областного патологоанатомического бюро (ГУЗ «ЛОПАБ»). При гистологическом исследовании использовали основную окраску – гематоксилином и эозином, а также осуществляли дополнительное окрашивание пораженных органов методом PAS-реакции.

РЕЗУЛЬТАТЫ ИССЛЕДОВАНИЯ

В патологоанатомическом диагнозе аспергиллез может быть как основным заболеванием, так и его осложнением. На нашем материале аспергиллез являлся основным заболеванием в патологоанатомическом диагнозе в двух случаях (13,3%) – аспергиллезная пневмония, аспергиллезный сепсис. Наиболее часто (8 наблюдений – 53,3%) аспергиллез выявляли у пациентов с гемобластозами. В шести наблюдениях основным заболеванием был острый миелобластный лейкоз, в одном – острый билинейный лейкоз и еще в одном – хронический миелолейкоз. В пяти случаях (33,4%) основными заболеваниями являлись: ревматоидный артрит, артериальная гипертензия с исходом в нефросклероз, инфекционный эндокардит на фоне атеросклеротического порока сердца, идиопатическая апластическая анемия, цереброваскулярная болезнь с ишемическим инфарктом головного мозга.

Среди умерших пациентов было 9 мужчин (60%) и 7 женщин (40%) в возрасте от 21 до 77 лет (средний возраст – 60).

Длительность госпитализации – от 2 до 71 суток, медиана госпитализации – 29,5 суток.

Общая характеристика исследованных наблюдений представлена в таблице 1.

Видовая принадлежность аспергиллов была определена в трех случаях: в одном случае в культуре выделен *A. fumigatus*, в одном – *A. niger* в сочетании с *A. fumigatus* и еще в одном – *A. flavus*.

Таблица 1.

Общая характеристика инвазивного аспергиллеза по данным аутопсий за 10 лет

№	Год	Возраст	Пол	Длительность госпитализации	Процент аспергиллеза среди аутопсий
1	2001	67	Жен.	27	0,59
2	2003	57	Жен.	32	0,96
3	2004	62	Муж.	37	2,77
4	2006	61	Жен.	18	1,19
5	2007	52	Жен.	71	3,1
6		53	Муж.	2	
7	2008	70	Муж.	22	4,83
8		73	Муж.	57	
9		69	Муж.	45	
10	2009	62	Муж.	15	2,24
11		21	Муж.	16	
12	2010	71	Муж.	13	3,77
13		77	Жен.	23	
14		45	Муж.	30	
15		61	Жен.	34	

В 9 из 15 случаев (60%) инвазивный аспергиллез был диагностирован клинически как доказанный, вероятный или возможный. В 8 случаях инвазивный аспергиллез наблюдали на фоне лейкоза, из них клинически диагностировали в 6 случаях.

Аспергиллезное поражение выявили в различных органах, преимущественное поражение легких – в 13 случаях. Поражение центральной нервной системы обнаружили в 4 случаях, клинически оно было распознано в 3 наблюдениях. Основной диагноз, клиническая диагностика аспергиллеза, поражение органов отражены в таблице 2.

Таблица 2.

Клинико-морфологическая характеристика наблюдений

№	Основной патологоанатомический диагноз	Клинич. диагностика аспергиллеза	Органы, пораженные аспергиллами
1	Аспергиллезная пневмония	+	легкие, сердце, печень, селезенка, лимфатические узлы, головной мозг
2	Острый миелобластный лейкоз	-	легкие
3	Аспергиллезный сепсис	+	сердце, головной мозг, щитовидная железа
4	Ревматоидный артрит	+	легкие
5	Острый билинейный лейкоз	+	легкие
6	Артериальная гипертензия с исходом в нефросклероз	-	легкие, головной мозг, щитовидная железа.
7	Хронический лимфолейкоз	+	легкие
8	Острый миелобластный лейкоз	+	легкие
9	Инфекционный эндокардит на фоне атеросклеротического порока сердца	-	легкие
10	Острый миелобластный лейкоз	+	желудок
11	Идиопатическая апластическая анемия	-	легкие
12	Острый миелобластный лейкоз	-	легкие
13	Ишемический инфаркт головного мозга	-	легкие
14	Острый миелобластный лейкоз	+	легкие, этмоидальные пазухи, головной мозг
15	Острый миелобластный лейкоз	+	легкие

Непосредственной причиной смерти в 4 случаях (26,7%) был бактериально-микотический сепсис, в 2 (13,3%) – аспергиллезная пневмония с дыхательной недостаточностью, в 2 (13,3%) – отек головного мозга, в 7 (46,7%) – тяжелый бактериальный сепсис.

При гистологическом исследовании грибы рода *Aspergillus* определяли в различных вариантах тканевых форм. В 13 случаях (86,6%) выявили поражение легких, в 4 (26,6%) – генерализацию аспергиллезной инфекции, при этом во всех случаях было поражение головного мозга. В 10 случаях (66,6%) обнаруживали прорастание мицелия в сосуды, при микотической эмболии отмечали инвазию сосудов и поражение окружающих тканей (Рис. 1,2).

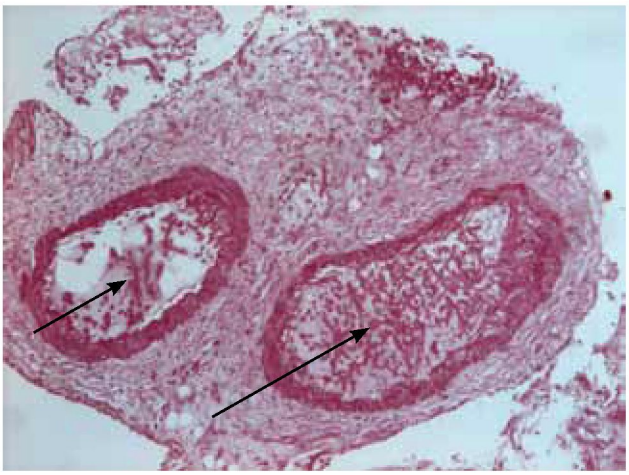

Рис. 1. Значительное количество нитей мицелия аспергиллов в просвете артериол легкого с инвазией стенки сосудов. PAS-реакция. Ув. 100

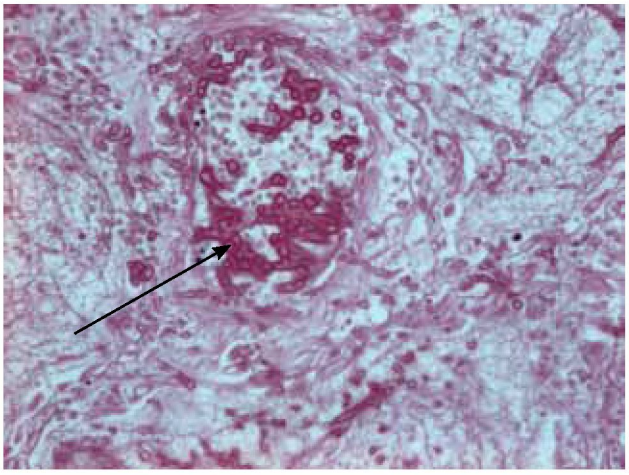

Рис. 2. Мицелий аспергиллов с минимальной перифокальной воспалительной реакцией в легком. PAS-реакция. Ув. 400

Aspergillus был представлен как отдельными гифами гриба, так и веерообразным разрастанием мицелия, иногда гифы мицелия образовывали палисадные структуры. Мицелий отличался септированностью, с ветвлением под углом 30-40 градусов, в 7 случаях (46,6%) наблюдали образование хламидоспор. Толщина септированного мицелия варьировала от 2-3 до 6 мкм, толстостенных хламидоспор – от 4-6 до 8-12 мкм. При окраске гематоксилином эозином, по периферии разрастаний, элементы гриба отличались базофильностью, в центре – бесцветностью. В 2 случаях (13,3%) гифы гриба были окружены эозинофильным преципитатом, появление которого, вероятно, связано с иммунной реакцией. В 12 случаях (80,0%) рост гриба сопровождался распространенным некрозом окружающих тканей. Воспалительный компонент был выявлен в разной степени выраженности и присутствовал в 13 случаях (86,6%) (Рис. 3, 4).

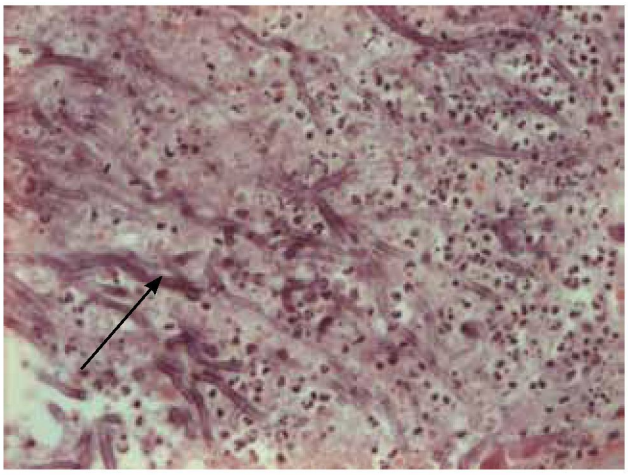

Рис. 3. Мицелий аспергиллов с выраженной воспалительной реакцией в легком. Окраска гематоксилином эозином. Ув. 400

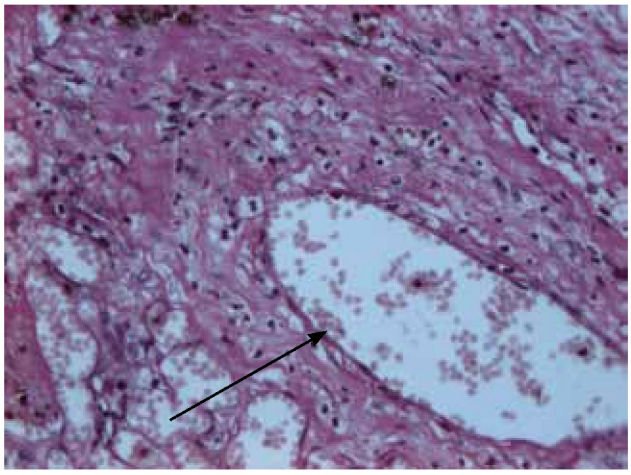

Рис. 4. Некротический васкулит мелкой артерии в легком. PAS-реакция. Ув. 400

ЗАКЛЮЧЕНИЕ

Таким образом, по данным аутопсий в Ленинградской областной клинической больнице, доля умерших пациентов с инвазивным аспергиллезом возросла с 0,59 до 3,77%, что сопоставимо с опубликованными зарубежными данными [4]. Следует отметить, что все пациенты входили в группу риска, с медианой возраста 60 лет. Чаще инвазивный аспергиллез развивался у больных с лейкозами и в 40,0% случаев стал непосредственной причиной смерти. Наиболее часто выявляли поражение легких. Феномен прорастания мицелия аспергилл из сосудов и в сосуды наблюдали в 10 случаях, что способствовало гематогенной диссеминации, однако, генерализация

аспергиллезной инфекции была установлена только в 4 случаях. Рост мицелия аспергиллов не во всех случаях сопровождался перифокальной воспалительной реакцией. В 80,0% выявили некроз окружающих тканей. В различных тканях мицелий гриба разрастался веерообразно с дихотомическим делением под углом 30-40 градусов, почти в половине случаев формировались хламидоспоры. По мере старения мицелий теряет базофильность. В связи с отсутствием в большинстве случаев данных культурального исследования, не было возможности оценить особенности поражений, вызванных разными видами аспергиллов.

ЛИТЕРАТУРА

1. *Hoenigl M., Zollner-Schwetz I., Linkesh W., et al.* Epidemiology of invasive fungal infections and rationale for antifungal therapy in patients with haematological malignancies // Mycoses. – 2010. – № 6.
2. *Tommi G., Bell G., Liu J., Nugent K.* Spectrum of invasive pulmonary aspergillosis in immunocompetent patients with chronic obstructive pulmonary disease // South Med. J. –1991. – Vol.84, №7. – P. 828-31.
3. *Хмельницкий О.К., Хмельницкая Н.М.* Патоморфология микозов человека. – СПб.: СПбМАПО, 2005. – 432 с.
4. *Groll A.N., Shah P.M., Mentzel C., et al.* Trends in the postmortem epidemiology of invasive fungal infections at a university hospital // J. Infect. – 1996. – Vol. 33, № 1. – P. 23-32.
5. *Kume H., Yamazaki T., Abe M., et al.* Epidemiology of visceral mycoses in patients with leukemia and MDS – Analysis of the data in annual of pathological autopsy cases in Japan in 1989, 1993, 1997 and 2001 // Nippon Ishinkin Gakkai Zasshi. – 2006. – Vol. 47, № 1. – P. 15-24.
6. *Vinsent J. L., Rello J., Marshall J., et al.* International study of the prevalence and outcomes of infection in intensive care units // JAMA. – 2009.– Vol. 302, № 21.– P. 2323-9.
7. *Cornillet A., Camus C., Gandemer V., et al.* Comparison of epidemiological, clinical and biological features of invasive aspergillosis in neutropenic, and nonneutropenic patients: 6-year survey // Clin. Infect. Dis. – 2006. – Vol. 43, № 5. – P. 577-84.
8. *Васильева Н.В., Елинов Н.П.* Микроорганизмы - контаминанты и патогены – индукторы процессов старения больничных зданий и помещений медицинского назначения, а также возбудители некоторых заболеваний людей / Под ред. Н.П.Елинова. – СПб, 2009. – 224 с.
9. *Vonberg R. P., Gastmeier P.* Nosocomial aspergillosis in outbreak settings // J. Hosp. Infect. – 2006. – Vol. 63, № 3. – P. 246-54.
10. *Dagenais T.R., Keller N.P.* Pathogenesis of *Aspergillus fumigatus* in invasive aspergillosis // Clin. Microbiol. Rev. – 2009. – Vol. 22, № 3. – P. 447-65.
11. *Lass-Flörl C.* The changing face of epidemiology of invasive fungal disease in Europe // Mycoses. – 2009. – Vol. 52, № 3. – P. 197-205.
12. *Аравийский Р.А., Климко Н.Н., Васильева Н.В.* Диагностика микозов. – СПб.: СПбМАПО, 2004. – 187 с.
13. *Meersseman W., Lagrou K., Maertens J., et al.* Invasive aspergillosis in the intensive care unit // Clin. Infect. Dis. - 2007. – Vol. 45, № 2. – P. 205-16.
14. *Patterson T.F.* Risc stratification for invasive aspergillosis: early assessment of host susceptibility // Med. Mycol. – 2009. – № 51, Suppl.1. – P. 255-60.
15. *Denning D.W., Kibbler C., Barnes R.* British Society for Medical Mycology proposed standards of care for patients with invasive fungal infections // Lancet Infect Dis. – 2003. Vol. 3, № 4. – P. 230-40.
16. *De Pauw B., Walsh T., Donnelly J., Stevens D., Edwards J., Calandra T., Pappas P., et al.* Revised definitions of invasive fungal disease from the European Organization for Research and Treatment of Cancer/Invasive Fungal Infections Cooperative Group and the National Institute of Allergy and Infectious Diseases Mycoses Study Group (EORTC/MSG) Consensus Group // Clin. Infect. Dis. – 2008. Vol. 46, № 12. – P. 1813-21.
17. *Marr K.A., Patterson T., Denning D.* Aspergillosis. Pathogenesis, clinical manifestations, and therapy // Infect. Dis. Clin. North Am. – 2002. – Vol. 16, № 4. – P. 875-94.
18. *Denning D.W., Marinus A., Cohen J., et al.* An EORTC multicentre prospective survey of invasive aspergillosis in haematological patients: diagnosis and therapeutic outcome. EORTC Invasive Fungal Infections Cooperative Group // J. Infect. – 1998. – Vol. 37, № 2. – P. 173-80.
19. *Denning D.W.* Invasive aspergillosis // Clin. Infect. Dis. – 1998. – Vol. 26, № 4. – P. 781-803.
20. *Lass-Flörl C., Gunsilius E., Gastl G., et al.* Diagnosing invasive aspergillosis during antifungal therapy by PCR analysis of blood samples // J. Clin. Microbiol. – 2004. – Vol. 42, № 9. – P. 4154-7.
21. *Latge J.P. Aspergillus fumigatus* and aspergillosis // Clin. Microbiol. Rev. – 1999. – Vol. 12, № 2. – P. 310-50.
22. *Васильева Н.В., Климко Н.Н., Цинзерлинг В.А.* Диагностика и лечение инвазивных микозов: современные рекомендации // Вестник СПб МАПО. – 2010. – Т.2, №4. – С. 5-18.
23. *Nivoix Y., Velten M., Letscher-Bru V., et al.* Factor associated with overall and attributable mortality in invasive aspergillosis // Clin. Infect. Dis. – 2008. – Vol.1, № 47. – P. 1176-84.

Поступила в редакцию журнала 12.04.2011
Рецензент: С.Н. Хостелиди