УДК 616.37-006.2-06-089 Вестник СПбГУ. Сер. 11. 2012. Вып. 1

М. А. Абдулаев[1], Э. Э. Топузов[2], А. М. Авдеев[1], Ю. В. Плотников[2]

АРРОЗИВНЫЕ КРОВОТЕЧЕНИЯ ПРИ ПСЕВДОКИСТАХ ПОДЖЕЛУДОЧНОЙ ЖЕЛЕЗЫ

[1] СПб ГБУЗ «Городская Александровская больница», Санкт-Петербург;
[2] ГОУ ВПО «Северо-Западный государственный медицинский университет им. И. И. Мечникова Минздравсоцразвития РФ», Санкт-Петербург

Частота аррозивного кровотечения из псевдокисты поджелудочной железы колеблется от 1,6% до 20% [1–6]. Кровь изливается в просвет желудочно-кишечного тракта (49,3%), в полость кисты (37,0%) и в свободную брюшную полость (13,7%) [2]. Кровотечение возникает вследствие аррозии стенки сосуда в результате воздействия на него ферментов поджелудочной железы. Источником кровотечения могут быть как аррозированные сосуды стенки кисты, так и сосуды, оказавшиеся вовлечёнными в процесс образования кисты. Чаще всего повреждается селезёночная артерия и вена, желудочно-двенадцатиперстная и поджелудочно-двенадцатиперстная артерии. Реже источником кровотечения бывают левая и правая желудочные и печёночные артерии. Имеются единичные сообщения о кровотечении из аорты, воротной вены [2, 4, 7–10].

Особой тяжестью течения отличается сочетание перфорации и кровотечения [11–17]. Оно наблюдается в 35,0% наблюдений [18] с летальностью, достигающей 70% [19–21].

Клиническая картина кровотечения, вызванного кистой, проявляется по-разному. В случаях массивного кровотечения в полость кисты на фоне острой кровопотери наблюдается резкое увеличение размеров кисты, что сопровождается распирающими болями в надчревной области. Если кровотечение происходит в просвет желудка или кишки, то клиническая картина заболевания соответствует желудочно-кишечному кровотечению. В этом случае важное диагностическое значение приобретают анамнез и инструментальные методы лечения, УЗИ и КТ [8, 22]. Массивное кровотечение в полость кисты иногда сопровождается систолическим шумом над ней. Кровотечение в свободную брюшную полость часто бывает связано с аррозией крупных сосудов и поэтому характеризуется быстро нарастающими признаками массивной кровопотери, иногда геморрагическим шоком [5]. Нередко причина гибели больных от кровопотери, связанной с кистой поджелудочной железы, устанавливается только на аутопсии [23, 24].

О возможности бессимптомного кровотечения при панкреатической кисте свидетельствуют материалы C. Frey [6]. Автор среди 157 больных у 10% в просвете кисты обнаружил кровь без явных клинических признаков кровотечения.

Особую диагностическую трудность представляют кровотечения из главного протока поджелудочной железы в двенадцатиперстную кишку. С. А. Шалимов [25] приводит 6 таких наблюдений. Такие больные до установления диагноза иногда оперируются по 2–3 раза. Кровотечение нередко носит перемежающий характер, а его источник может оставаться нераспознанным во время оперативного вмешательства.

© М. А. Абдулаев, Э. Э. Топузов, А. М. Авдеев, Ю. В. Плотников, 2012

Цель исследования. Изучить возможности диагностики и лечения кровотечений из псевдокист поджелудочной железы.

Материал и методы. С 2001 по 2010 г. в СПб ГУЗ «Городская Александровская больница» различные виды кровотечения как осложнения псевдокист поджелудочной железы мы наблюдали 15 раз у 12 больных: 9 мужчин и 3 женщины в возрасте от 24 до 68 лет (46±4 года).

Результаты и обсуждение. С клинической картиной желудочно-кишечного кровотечения поступили 4 пациента.

1. Пациент С., 34 года, доставлен в тяжёлом состоянии с жалобами на общую слабость, головокружение и мелену. Длительность заболевания — 5 ч. Заболел внезапно, когда появилась рвота кофейной гущей, а спустя 4 ч была однократная мелена. От родственников удалось узнать, что пациент в течение последних 5 лет злоупотребляет алкоголем. Пульс — 130 ударов в минуту. Артериальное давление — 90/50 мм рт. ст. При экстренной ФГДС выявлена тампонада желудка сгустком крови. Учитывая нестабильную гемодинамику, с тенденцией к снижению артериального давления, была предпринята экстренная лапаротомия с продольной гастро-, а затем и дуоденотомией. Выявлено профузное аррозивное кровотечение из небольшой кисты головки поджелудочной железы, прорвавшейся в двенадцатиперстную кишку. Гемостаз достигнут прошиванием кровоточащего сосуда. Спустя неделю больной был переведён из реанимации на хирургическое отделение. В этот же день, поздно вечером, больной упал в коридоре. Изо рта пульсирующими толчками вытекала алая кровь. Пульс — 140 ударов в минуту. Артериальное давление на периферии не определялось. Пациент срочно взят на релапаротомию. Выявлен рецидив аррозивного кровотечения из той же кисты поджелудочной железы, с тампонадой двенадцатиперстной кишки свёртком крови и поступлением крови ретроградно через желудок и пищевод наружу. Гемостаз достигнут прошиванием и тампонадой отсечённой прядью большого сальника. Пациент был выписан на 23 сутки.

У 2 других пациентов (наблюдения 2 и 3) источник кровотечения не был выявлен при первичной ФГДС. Первый из них скончался на фоне рецидива желудочно-кишечного кровотечения из неустановленного источника на 2 сутки пребывания в реанимации, несмотря на проведенное всестороннее обследование и лечение. Небольшая киста головки поджелудочной железы с аррозивным кровотечением из вирсунгова протока была выявлена лишь на вскрытии. Второго больного удалось спасти.

2. Пациент Ж., 68 лет, поступил с клиникой желудочно-кишечного кровотечения тяжёлой степени на фоне передозировки варфарина. В прошлом больной перенёс протезирование аортального клапана и эндоваскулярное стентирование коронарных артерий. Принимал варфарин в дозировке 7,5 мг. Отмечал многократный жидкий чёрный стул в течение двух дней с развитием слабости и общего недомогания. При поступлении состояние крайне тяжёлое. Пульс — 140 ударов в минуту, АД — 50/0 мм рт. ст. Hb — 55 г/л, МНО — 6,4. Протромбиновый индекс определить не удалось (сверток не образовался). На УЗИ выявлена умеренная гепатомегалия с диффузным изменением печени и поджелудочной железы. При ФГДС — атрофическая гастропатия. Источник кровотечения не выявлен. В течение первых суток пациенту, наряду с проводимой терапией, было перелито 4 дозы эритроцитарной массы и 6 доз свежезамороженной плазмы. Несмотря на интенсивную терапию, состояние больного оставалось крайне тяжёлым. АД — 80/50 мм рт. ст. на фоне введения вазопрессоров, Hb — 76 г/л, МНО —

5,2. На следующий день еще раз произведена ФГДС, но уже колоноскопом. Осмотрена вся двенадцатиперстная кишка и 15 см тощей кишки. Источник кровотечения выявить так и не удалось. Больному был поставлен предварительный диагноз — «кишечное кровотечение» — и были запланированы экстренная спиральная КТ брюшной полости и ФКС. Однако обследование провести не удалось. У больного развился рецидив кровотечения. Выполнить оперативное вмешательство не позволяло крайне тяжёлое состояние больного с крайне низкими показателями свёртываемости крови и неясность в источнике кровотечения. Консервативные мероприятия успеха не принесли. Больной скончался на вторые сутки пребывания в реанимации. Источник кровотечения удалось выявить лишь на вскрытии. Им оказалась небольшая киста головки поджелудочной железы с аррозивным кровотечением через вирсунгов проток в двенадцатиперстную кишку.

3. Пациент В., 24 года, поступил с клиникой желудочно-кишечного кровотечения. Болеет около суток, дважды была мелена. Состояние стабильное, пульс — 88 ударов в минуту, артериальное давление — 120/70 мм рт. ст., Hb — 102 г/л. При ФГДС источник кровотечения выявить не удалось. УЗИ поджелудочной железы не информативно из-за выраженного пневматоза кишечника. Больной госпитализирован в отделение реанимации, где на 3 сутки внезапно развилась клиника массивного внутрибрюшного кровотечения. Была выполнена экстренная операция, на которой выявлено аррозивное массивное кровотечение из небольшой кисты поджелудочной железы в парапанкреатическую клетчатку и далее с прорывом в брюшную полость. На операции обнаружена аррозия a. pancreaticoduodenalis superior с забрюшинной гематомой около 500 мл и гемоперитонеумом около 1500 мл. Сосуд прошит, пациент был спасён и выписан на 22 день. В данном наблюдении мы столкнулись с редким осложнением, сочетающим в себе аррозивное кровотечение в желудочно-кишечный тракт через протоки поджелудочной железы с дальнейшим разрывом кисты и кровотечением в забрюшинную клетчатку и далее в брюшную полость.

4. Один пациент скончался от аррозивного кровотечения в желудочно-кишечный тракт после перенесённой 1,5 мес. назад плановой операции внутреннего дренирования по Шалимову по поводу гигантской постнекротической кисты. Была выполнена экстренная лапаротомия с разобщением цистоеюноанастомоза и тампонадой остаточной полости кисты марлевым тампоном. Крайне тяжёлое состояние пациента и невозможность остановить профузное кровотечение из глубины уже спавшейся полости кисты другими способами не позволяло произвести другие виды оперативного пособия.

Пять пациентов, доставленных в крайне тяжелом состоянии, были оперированы по поводу прорыва кисты поджелудочной железы в брюшную полость и продолжающегося кровотечения. У всех этих больных имела место достаточно крупная киста. У четырех разрыв произошёл спонтанно, у одного — после полученной травмы. У троих пациентов аррозированный сосуд находился в глубине кистозной полости. У двоих других источником кровотечения являлись расширенные сосуды стенки кисты в области разрыва. Троих из этих пациентов, поступивших с запредельной кровопотерей, спасти не удалось.

У троих пациентов выявлено аррозивное кровотечение в полость псевдокисты поджелудочной железы. У двоих из них это было выявлено на дооперационном этапе обследования. На УЗИ была заподозрена тампонада кисты свёртками крови. В дальнейшем, при последующей СКТ с внутривенным болюсным контрастированием, у од-

ного пациента выявлена аррозия стенки селезёночной артерии с кровоизлиянием в полость кисты поджелудочной железы и формированием ложной аневризмы селезёночной артерии [фото 1–2]. Хорошо виден не только аррозированный сосуд, но и полость, заполненная кровью, с пристеночными тромботическими массами. Это хорошо видно на 3D реконструкции при СКТ [фото 3–5].

Фото 1

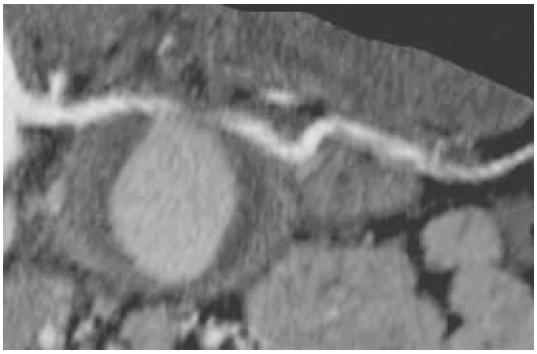

Фото 2

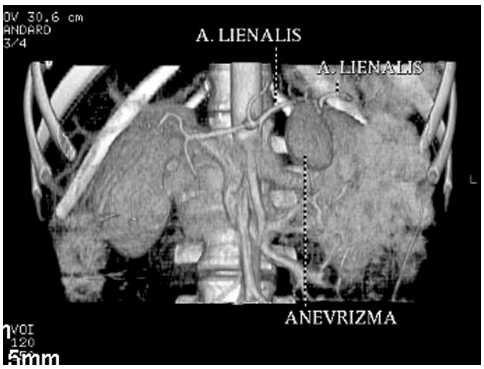

Фото 3

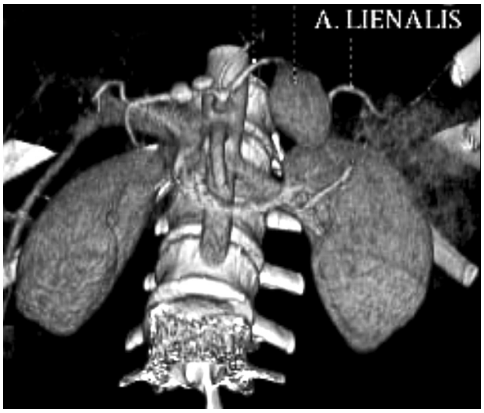

Фото 4

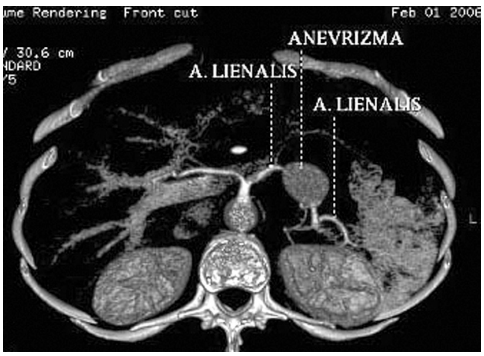

Фото 5

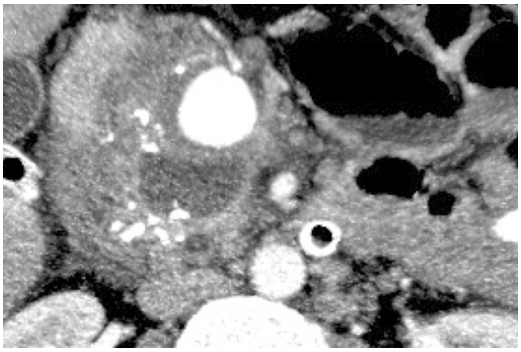

Фото 6

Объём оперативного вмешательства у больного сводился к прошиванию селезёночной артерии и наружному дренированию псевдокисты поджелудочной железы.

У другого пациента была выявлена краевая аррозия одной из ветвей верхней брыжеечной артерии с кровотечением в полость кисты [фото 6]. На операции, после опорожнения кисты, удалось ушить краевой дефект артерии [фото 7]. Оперативное вмешательство закончилось наружным дренированием псевдокисты поджелудочной железы.

Фото 7

У одного пациента с кровотечением в полость кисты мы столкнулись во время плановой операции, где изначально было запланировано дренирование нагноившейся псевдокисты поджелудочной железы. Пациент Д., 41 год, поступил в плановом порядке для оперативного лечения кисты поджелудочной железы. Больного беспокоили рецидивирующие боли в эпигастрии, которые купировались приёмом спазмолитиков. Причиной для госпитализации послужил приступ боли, не поддающейся обычно предпринимаемому лечению. Пациент госпитализирован на пятые сутки после начала последнего приступа. При поступлении состояние стабильное. Гемодинамика устойчивая, анализы без особенностей. Обращала на себя внимание только умеренная анемия (108 г/л). Это считалось характерным для длительно существующих псевдокист поджелудочной железы с частыми рецидивами хронического панкреатита. На предоставленных КТ, сделанных за 2 недели до поступления, имелась киста поджелудочной железы 18 × 18 см. На следующий день после поступления больной оперирован. На операции выявлена напряженная псевдокиста тела и хвоста поджелудочной железы размерами 24 × 22 см, тампонированная сгустками крови. При её вскрытии получили массивное аррозивное кровотечение из селезёночной артерии, с трудом остановленное её прошиванием. Пациент был выписан на 15 сутки с наружным панкреатическим свищом. По поводу него он был успешно прооперирован спустя 3 мес.

Как видно из наших наблюдений, кровотечение является наиболее опасным осложнением постнекротических кист поджелудочной железы. Умерли при возникновении этого осложнения 5 (42%) пациентов из 12. Все умершие имели кровотечение в неограниченные пространства — брюшную полость и желудочно-кишечный тракт.

Для успешного спасения больного недостаточно лишь оперативного лечения. Важным и неотъемлемым компонентом проводимого лечения являются современные противошоковые мероприятия с восполнением объёма циркулирующей крови.

Аррозивное кровотечение является грозным исходом псевдокист поджелудочной железы. Клиническая картина бывает весьма разнообразна, и нередко диагноз устанавливается только интраоперационно. Спасти жизнь больного чрезвычайно сложно, и необходимо привлечь весь арсенал современной экстренной хирургии.

Литература

1. *Вилявин Г.Д.* Диагностика и лечение кист поджелудочной железы // Хирургия. 1981. № 21. С. 76–79.

2. *Лащевкер В.М.* Кровотечение в панкреатические кисты // Клин. хир. 1981. № 11. С. 60–63.

3. *Мизаушев Б.А., Шалимов С.А.* Клиника и диагностика кист поджелудочной железы // Клин. хир. 1980. № 11. С. 14–16.

4. *Adams D.B., Zellner J.L., Anderson M.C.* Arterial hemorrhage complicating pancreatic pseudocysts: role of angiography // J. Surg. Res. 1993. Vol. 5, N 2. P. 150–156.

5. *Flue M. Von, Kocher T., Herzog U.* et al. Blutung aus Pseudozystenin folge Pseudoaneurysm abeichrinischer Pancreatitis: Diagnostik und management // Helv. Chir. Acta. 1993. Bd 59, N 5. S. 785–789.

6. *Frey C.F.* Pancreatic pseudocysts: operative strategy // Ann. Surg. 1978. Vol. 188, N 5. P. 652–662.

7. *Bail J.P., Andivot N., Leal T.* et al. Thrombose is olee de la veineporte: complication rare de la pancreatite chronique // Ann. Chir. 1993. Vol. 47, N 1. P. 47–51.

8. *Ehrenspeger J.* Massive bleeding into the upper gastro-intestinal tract in hereditary chronic calcifying pancreatitis in the child // Europ. J. Pediatr. Surg. 1992. Vol. 2, N 3. P. 141–143.

9. *Stabile B.E.* Hemorrhagic complications of pancreatitis and pancreatic pseudocysts // Beger H.G., Warshaw A.L., Buchler M.W. et al. (eds). The Pancreas: A Clinical Textbook. Oxford: Blackwell Scientific Publications, 1997.

10. *Zeronali N., El Fares F., Abi F.* et al. Complication hemorragique du fouxkyste du pancreas // J. Chir. (Paris). 1984. Vol. 121, N 11. P 663–666.

11. *Артемьева Н.Н., Потченков В.С., Савинов И.П., Шохалевич Л.В.* Киста головки поджелудочной железы, осложнённая перфорацией и кровотечением в двенадцатиперстную кишку // Вестн. хир. 1979. № 10. С. 145.

12. *Волобуев Н.Н.* Казуистические желудочно-кишечные кровотечения // Вестн. хир. 1985. № 1. С. 183.

13. *Гребенникова А.Т., Симонова Е.А.* Прорыв гигантской кисты в полость желудка // Вестн. хир. 1979. № 10. С. 47–48.

14. *Данилов М.В., Глабай В.П., Гаврилин А.В.* и др. Рецидивирующий панкреатит с преимущественным поражением головки поджелудочной железы. Выбор тактики хирургического лечения // Анналы хир. гепатол. 2003. Т. 8, № 2. С. 193–194.

15. *Карякин А.М., Быков В.С.* Массивное кровотечение в просвет желудочно-кишечного тракта и свободную брюшную полость из ложной кисты поджелудочной железы // Клин. хир. 1974. № 8. С. 83.

16. *Сырбу И.Ф., Соколов Ю.С.* Кровотечение, обусловленное прорывом кисты поджелудочной железы в желудок // Вестн. хир. 1984. № 1. С. 77–78.

17. *Sancaran S.* Value of endoscople retrograde pancreatography in pancreatic ascites // Surg. Gynecol. Obstet. 1979. Vol. 148, N 2. P. 183–190.

18. *Насырь А.Л., Щедрин Д.Л.* Самопроизвольно дренирующиеся кисты поджелудочной железы // Хирургия. 1986. № 7. С. 90–93.

19. *Филин В.И., Костюченко А.Л.* Неотложная панкреатология. СПб.: Питер, 1994. 199 с.

20. *Bradley E. L., Clements J. L.* The natural history of pancreatic pseudocysts: a unified concept of management // Amer. J. Surg. 1979. Vol. 137, N 1. P. 135–141.

21. *Lamba M., Veinot J. P., Acharya V., Moyana T.* Fatal splenic arterial aneurysmal rupture associated with chronic pancreatitis // Am. J. Forensic Med. Pathol. 2002. Vol. 23, N 3. P. 281–283.

22. *Курыгин А. А., Смирнов А. Д., Гулуа Ф. И., Сахаров А. В.* Влияние стволовой поддиафрагмальной ваготомии на болевой синдром у больных хроническим рецидивирующим панкреатитом // Вестн. хир. 1990. № 5. С. 34–38.

23. *Смирнов А. Д.* Хирургическое лечение хронического рецидивирующего фиброзного панкреатита, кист поджелудочной железы и наружных панкреатических свищей: автореф. дис. … д-ра мед. наук. СПб., 1995. 45 с.

24. *Stanley J. C., Frey C. F., Miller T. A.* Major arterial hemorraghage: a complication of pancreatic pseudocysts and chronic pancreatitis // Arch. Surg. 1983. Vol. 118, N 1. P. 45–46.

25. *Шалимов А. А., Мизаушев Б. А., Шалимов С. А., Земсков В. С.* Лечение кист поджелудочной железы // Клин. хир. 1981. № 1. С. 61–64.

Статья поступила в редакцию 7 декабря 2011 г.