УДК: 616.33/34-005.1-089.811/.814
© И.М. Уразбахтин, Р.Б. Сагитов, Э.Р. Бакиров, В.М. Сибаев,
Р.Р. Шарафутдинов, Ю.М. Исмагилова, Ш.В. Тимербулатов, Р.А. Ямалов, 2010

И.М. Уразбахтин, Р.Б. Сагитов, Э.Р. Бакиров, В.М. Сибаев,
Р.Р. Шарафутдинов, Ю.М. Исмагилова, Ш.В. Тимербулатов, Р.А. Ямалов

АНАТОМО-КЛИНИЧЕСКОЕ ОБОСНОВАНИЕ МЕТОДОВ ЭНДОСКОПИЧЕСКОГО ГЕМОСТАЗА ГАСТРОДУОДЕНАЛЬНЫХ КРОВОТЕЧЕНИЙ

ГОУ ВПО «Башкирский государственный медицинский университет Росздрава», г. Уфа
Больница скорой медицинской помощи, г.Уфа

Рассмотрена группа из 1768 больных с желудочно-кишечными кровотечениями за период с 2000 по 2009гг. Проведен анализ результатов эндоскопического гемостаза, выполненный 108 больным за три года.

С учетом технических характеристик гастроскопов, локализации источника кровотечения разработано анатомо-клиническое обоснование методов эндоскопического гемостаза. Разработан и внедрен алгоритм тактики ведения больных в зависимости от типа и анатомической локализации источника кровотечения.

Разработанная тактика ведения больных с желудочно-кишечными кровотечениями в зависимости от типа и анатомической локализации источника позволила своевременно выбрать тот или иной метод лечения (консервативная терапия, эндоскопический гемостаз, хирургическая операция). Общая летальность снизилась за три года с 2,1 до 1,0%, а послеоперационную летальность с 29,4 до 7,1%.

Ключевые слова: желудочно-кишечное кровотечение, эндоскопический гемостаз.

I.M. Urazbakhtin, R.B. Sagitov, E.R. Bakirov, V.V. Sibayev,
R.R. Sharafutdinov, U.M. Ismagilova, Sh.V. Timerbulatov, R.A. Yamalov

ANATOMICO-CLINICAL RATIONALE OF ENDOSCOPIC HEMOSTASIS METHODS FOR GASTRO-DUODENAL HAEMORRHAGES

The anatomic and clinical explanation of endoscopic hemostasis methods researched according technical features of gastroscopes and anatomical source of hemorrhage. Authors represented results of treatment of 1768 patients with acute gastrointestinal bleedings from 2000 to 2009.

We developed and introduced the algorithm of treatment tactics depending on type and anatomic localization of a source of a bleeding. The reliable final hemostasis has been achieved for 84 patients.

Developed tactics of patients with gastrointestinal bleedings treatment depending on type and anatomic localization of hemorrhage source has allowed to choose required approach of hemostasis such a conservative therapy, endoscopic hemostasis, ore surgical intervention. Thus we can conclude that the total mortality during three years decreased from 2,1 % to 1,0 %, postoperative mortality decreased from 29,4 % to 7,1 % during three years.

Key words: gastrointestinal bleeding, endoscopic hemostase.

Желудочно-кишечные кровотечения являются одной из сложных клинических проблем в абдоминальной хирургии, связанных с высокой частотой, летальностью, послеоперационными осложнениями и затратами на лечение данной группы больных. Только в США ежегодно госпитализируются около 300 тысяч больных с желудочно-кишечными кровотечениями [1], что составляет 1-2 % всех госпитализаций [2]. Ежегодная стоимость консервативной терапии при гастродуоденальных кровотечениях составляет в США более 900 млн. долларов [3] без учета стоимости эндоскопии, лучевой диагностики, амбулаторного лечения и без учета временной нетрудоспособности больных. По данным Longstreth G.F. (1995) [4], Rockall T. с соавт. (1995) [5], кровотечения из верхних отделов желудочно-кишечного тракта составляют 100 случаев на 100 тысяч населения. По данным Van Dam J (1999) [6], Gilbert DA (1990) [7] гастродуоденальные язвы в 50-75% случаев являются причиной острого желудочно-кишечного кровотечения.

По данным Чернеховской Н.Е., частота кровотечений из верхних отделов пищеварительного тракта составляет 30 случаев на 100 тыс. населения. Уровень смертности колеблется от 5 до 10% и в развитых странах имеет тенденцию к снижению. Летальность при рецидиве кровотечения остается высокой - 30-40% [8].

Общая летальность после экстренных операций по поводу желудочно-кишечных кровотечений составляет 10-80%, в том числе 29% при рецидивах кровотечения [9–11].

На сегодняшний день с развитием эндоскопии диагностика острых желудочно-кишечных кровотечений не представляет затруднений. Современные эндоскопы позволяют установить источник, характер, интенсивность кровотечения, определить угрозу повторного кровотечения, провести эндоскопический гемостаз.

Существует большое количество способов эндоскопического гемостаза от электрокоагуляции кровоточащего сосуда и клипирования его, до введения подслизистых инъек-

ций, наложения эндолигатур, применения тепловых зондов, аргоноплазменной коагуляции и т.д. Однако в настоящее время нет четких указаний, когда, при каком источнике кровотечения, при какой его локализации, степени интенсивности кровотечения обосновано применение эндоскопических методов гемостаза и когда должна быть показана экстренная хирургическая операция. Кроме того, не решены окончательно вопросы, какой именно метод эндоскопического гемостаза должен быть применен при конкретном источнике кровотечения и необходима ли комбинация методов. Таким образом, целью исследования явилось анатомо-клиническое обоснование существующих методов эндоскопического гемостаза при острых гастродуоденальных кровотечениях, способствующих улучшению результатов эндоскопического, хирургического лечения данной группы больных.

Материал и методы

Нами проведен анализ результатов лечения 1768 больных с кровотечениями из верхних отделов желудочно-кишечного тракта, находившихся в клинике в 2000-2009 гг.

Большую часть составили кровотечения из гастродуоденальных язв (40,4%), на втором месте (32,8%) - пищеводные кровотечения при синдроме Мэллори-Вейсса. На третьем месте источником кровотечения явились эрозивные поражения слизистой оболочки пищевода, желудка и двенадцатиперстной кишки (13,4%), далее кровотечения из варикозно расширенных вен пищевода (5,32%), далее опухоли пищевода, желудка (2,14%).

В структуре кровотечений из гастродуоденальных язв наибольшее число эпизодов обусловлено острыми язвами - 64,57%. Кровотечения при острой язве желудка (34,17%) незначительно преобладают над дуоденальной локализацией (30,4%). Кровотечения, обусловленные хроническими дуоденальными язвами (20,87%) преобладают над кровотечением из хронических язв желудочной локализации (14,56%).

Общепринято описывать источник кровотечения по Forrest, данная классификация позволяет определить основные лечебно-диагностические мероприятия.

В нашей клинике за последние три года разработана следующая хирургическая тактика:

1. При кровотечении F1a показана неотложная хирургическая операция.

2. При F1b выполняется временный эндоскопический гемостаз, окончательный гемостаз выполняется хирургическим путем.

3. При F2a, когда нет признаков активного кровотечения, но эндоскопически сохраняется угроза повторного кровотечения, показано выполнение эндоскопического гемостаза. При невозможности или неэффективности эндоскопического гемостаза показано проведение гемостаза хирургическим путем.

4. При F2б проведение эндоскопического гемостаза возможно, но предпочтенье отдается эндоскопическому мониторированию и консервативной медикаментозной терапии.

5. При F2c эндоскопический гемостаз не показан, данная группа больных лечится консервативно.

Таким образом, эндоскопический гемостаз выполняется при кровотечениях F1b, F2a, F2b. При этом кровотечение F2a является золотым стандартом для выполнения эндоскопического гемостаза.

Эндоскопический гемостаз – это эндоскопическая операция выполняемая при помощи гастроскопа и специальных инструментов проводимых через инструментальный канал с целью остановки острого гастродуоденального кровотечения.

Требования к эндоскопическому гемостазу: эффективность – полная остановка кровотечения; надежность – риск рецидива кровотечения после гемостаза; безопасность.

Условия для выполнения эндоскопического гемостаза: эндоскопически локализованный источник кровотечения; внутривенное обезболивание.

Эндоскопический гемостаз является сложной хирургической манипуляцией, требующей четкой координации работы врачей нескольких специальностей (эндоскописта, хирурга, анестезиолога), а также соответствующей технической оснащенности. При отсутствии какого-либо фактора выполнение эндоскопического гемостаза может не оказаться безопасным для больного. Так, отсутствие анестезиологической поддержки не позволит врачу-эндоскописту четко прицельно выполнить необходимый объем вмешательства. Помимо этого необходима анестезиологическая бригада для мониторирования показателей центральной гемодинамики и проведения коррекции её нарушений. Роль хирурга в данном процессе заключается в координации всех мероприятий этой бригады, подготовке операционной в случае неэффективности эндоскопического гемостаза и необходимости экстренной хирургической операции.

Уровень технической оснащенности должен обеспечить возможность применения минимум двух методов эндоскопического ге-

мостаза, например электрохирургическую диатермокоагуляцию и инъекционный способ остановки кровотечения. Это позволяет подобрать наиболее эффективный в каждом конкретном случае способ остановки кровотечения.

Сложность выполнения эндоскопического гемостаза обусловлена двумя факторами: техническими причинами – возможность применения гастроскопа и метода остановки кровотечения, и исходя из анатомии полости пищевода, желудка и двенадцатиперстной кишки.

Технические причины:

1. Параметры современных гастроскопов:
-оптические гастроскопы - поле зрения в среднем 100 градусов,
-изгиб дистальной части вверх 180 градусов, вниз 90 градусов, вправо - влево 100 градусов.
-поле зрения видеогастроскопов составляет от 120 до 145 градусов,
-изгиб дистальной части вверх 210 градусов, вниз 90 градусов, вправо - влево 100 градусов.
2. Вид метода эндоскопической остановки кровотечения (коагуляция, инъекция, клипирование).

Таблица

Анатомические причины: локализация источника кровотечения

«Легкие» локализации источников гастродуоденального кровотечения для эндоскопичекого гемостаза:	Локализации средней степени сложности для проведения эндоскопического гемостаза:	«Трудные» локализации для выполнения эндоскопического гемостаза:
1. желудок антральный отдел в том числе наиболее удобная препилорическая область и привратник. 2. тело желудка – верхняя, нижняя и средняя треть большой кривизны и передней стенок 3. нижняя треть пищевода и кардиальный жом	1. угол желудка при инверсионном положении гастроскопа 2. Задняя стенка тела желудка (верхняя, средняя и нижняя трети) 3. малая кривизна средней и верхней трети тела желудка 4. дно желудка	1. субкардиальный отдел желудка, 2. луковица двенадцатиперстной кишки 3. верхняя треть пищевода

Легкие локализации источников гастродуоденального кровотечения для эндоскопичекого гемостаза:

1) желудок антральный отдел, в том числе наиболее удобная препилорическая область, и привратник;

2) тело желудка – верхняя, нижняя и средняя треть большой кривизны и передней стенки;

3) нижняя треть пищевода и кардиальный жом.

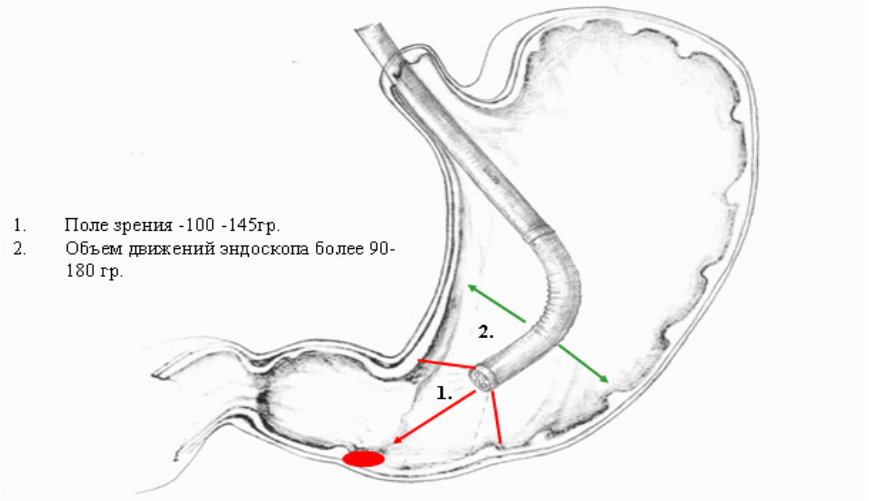

Рис. 1. Легкие локализации источников гастродуоденального кровотечения для эндоскопического гемостаза.

Локализации средней степени сложности для проведения эндоскопического гемостаза:

1) угол желудка при инверсионном положении гастроскопа;

2) задняя стенка тела желудка (верхняя, средняя и нижняя трети);

3) малая кривизна средней и верхней трети тела желудка;

4) дно желудка.

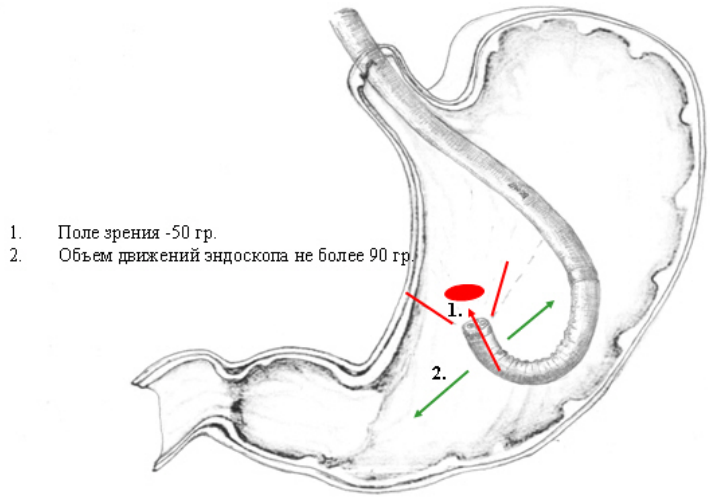

Рис. 2. Локализации средней степени сложности для проведения эндоскопического гемостаза

Трудные локализации для выполнения эндоскопического гемостаза:

1) субкардиальный отдел желудка;

2)луковица двенадцатиперстной кишки;

3) верхняя треть пищевода.

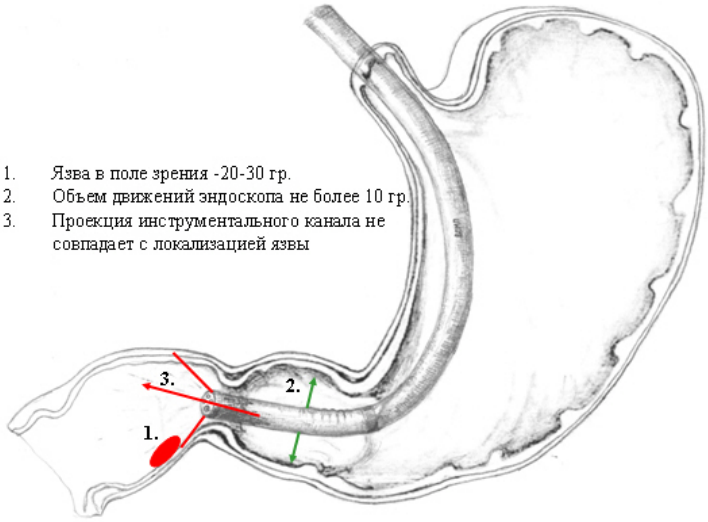

Рис. 3. Трудные локализации для выполнения эндоскопического гемостаза

При легкой локализации источника кровотечения, например в препилорическом отделе желудка, гастроскоп расположен строго напротив источника, при этом амплитуда движений аппарата вверх, вниз, вправо и влево остается самой максимальной в пределах 90-180 градусов и поле зрения более 100 градусов (100%), т.е в данном случае больше возможностей для визуализации, прицеливания и выполнения точной манипуляции.

При средней степени сложности расположения источника кровотечения, например на задней стенке средней трети тела желудка ограничивается движение аппарата вправо - из 90 градусов только до 5-10 градусов, влево, вверх и вниз объем движений сохраняется, поле зрения уменьшается на 50%. Таким образом, технические возможности уменьшаются на 30-40 %.

В случае трудной локализации язвы при ее субкардиальном расположении для лучшей визуализации приходится вводить гастроскоп практически на всю длину и располагать аппарат в инверсионном положении, подвижность самого эндоскопа, амплитуда возможных движений вверх, вниз, влево, вправо также ухудшены, но при этом удается улучшить поле зрения до 100 градусов (расположить источник кровотечения по центру объектива эндоскопа) и сопоставить ось инструментального канала с источником кровотечения.

При трудной локализации источника кровотечения в луковице двенадцатиперстной кишки объем движений во все стороны уменьшается до 5 градусов за счет ограничения подвижности эндоскопа в привратнике. Поле зрения сокращается на 70-80% - язва расположена не по центру объектива на пе-

риферии и визуализируется с трудом. Кроме того, направление хода инструментального канала эндоскопа не совпадает с полем зрения язвы, что вызывает затруднения в проведении гемостаза.

Кроме того, относительно тонкие стенки пищевода и луковицы двенадцатиперстной кишки по сравнению с желудком ограничивают применение электрохирургических методов как методов эндоскопического гемостаза в связи с опасностью последующей перфорации.

Узкий просвет пищевода и луковицы двенадцатиперстной кишки также ограничивает возможность проведения каких-либо манипуляций по остановке кровотечения за счет меньших углов поворота аппарата, невозможности инверсии, а также эти органы обладают малым объемом и при кровотечении ухудшается визуализация.

Наиболее доступным для выполнения всех видов эндоскопического гемостаза является полость желудка. Большие размеры, достаточно толстая стенка позволяют безопасно применять как инъекционные, так и электрохирургические методы гемостаза.

Кроме того, большая полость желудка позволяет выполнять эндоскопический гемостаз при кровотечениях Forrest 1a-b, так как есть место для свободного скопления крови и сохранения визуализации непосредственно источника кровотечения.

Результаты

За последние три года эндоскопический гемостаз был выполнен у 108 больных. Из них эндоскопический гемостаз при кровотечениях из острых язв желудка - у 64 (59,3%) больных, из хронических язв желудка - у 24 (22,2%), из острых дуоденальных язв - у 12 (11,1%) и при синдроме Мэллори-Вейсса - у 8 (7,4%).

Из 108 случаев эндоскопический гемостаз был выполнен при кровотечении F1a-b у 4 (3,7%) больных с острыми язвами желудка как временный гемостаз, позволивший стабилизировать состояние - восполнить ОЦК. В последующем при повторной ФГДС трем больным из этой группы было решено выполнить окончательный гемостаз, больные были оперированы.

При кровотечении F2a эндоскопический гемостаз был выполнен у 96 (88,9%) больных. Из них 48 больных имели язвы антрального и препилорического отделов желудка и 8 больных с синдромом Мэллори-Вейсса – легкой локализации для эндоскопического гемостаза.

При данной локализации применяли электрокоагуляцию или комбинацию методов – электрокоагуляцию и клипирование сосуда. В данной группе рецидивов кровотечений за три года не наблюдали.

У 34 (31,5%) больных источник кровотечения был расположен на задней стенке тела желудка или малой кривизне тела желудка (средняя степень сложности для выполнения эндоскопического гемостаза). В этом случае выполняли гемостаз коагуляцией или в комбинации с подслизистой инъекцией 20% раствором глюкозы от 100 до 150 мл с электрокоагуляцией. В данном случае ФГДС - контроль проводили через 6 и 12 часов и при необходимости повторяли эндоскопический гемостаз подслизистой инъекцией глюкозы. В данной группе у 4 больных в надежности возникли сомнения эндоскопического гемостаза в виде сгустка крови на язве при повторной ФГДС и наличия жидкости типа «кофейной гущи», что явилось показанием к экстренной операции и окончательному гемостазу.

У 12 больных была трудная локализация источника кровотечения F2a – субкардиальный отдел желудка и луковицы двенадцатиперстной кишки. Эндоскопический гемостаз в луковице выполняли, как правило, клипированием сосудистой культи. Электрокоагуляция в данном отделе трудно выполнима и может привести к повреждению стенки органа и непосредственно эндоскопа. В субкардиальном отделе желудка гемостаз в нашей клинике выполняли при инверсионном расположении эндоскопа с применением или комбинацией всех трех методов эндоскопического гемостаза (предварительная подслизистая инъекция, коагуляция и клипрование сосуда). При трудной локализации из 12 больных 4 (30%) ввиду ненадежности гемостаза была выполнена хирургическая операция.

При кровотечении F2b эндоскопический гемостаз был выполнен 8 (7,4%) больным. Угрозы повторного кровотечения у данной группы больных после эндоскопического гемостаза не было.

В целом выполненный эндоскопический гемостаз при кровотечении F2a является эффективным и надежным. У 84 больных удалось достичь надежного окончательного гемостаза, у 8 (7,4%) больных после проведения манипуляции возникли сомнения в надежности, и из-за риска повторного кровотечения больные были оперированы.

Рецидив кровотечения наступил у 6 больных с гастродуоденальными язвами, из них у 4 больных с язвами луковицы двенадцатиперстной кишки. В целом частота рецидива

кровотечения после выполнения эндоскопического гемостаза составила 5,5%.

Заключение

Эндоскопический гемостаз в 87,9% случаев явился эффективным методом остановки острых гастродуоденальных кровотечений при легкой и средней степени сложности локализации источника кровотечения. При трудной локализации источника кровотечения надежность эндоскопического гемостаза резко снижается, и в трети случаев потребовались хирургическая операция и окончательный гемостаз. Эндоскопический гемостаз не является альтернативой или заменой открытой хирургии, а служит дополняющим методом лечения больных с острыми гастродуоденальными кровотечениями.

Таким образом, эндоскопическая оценка интенсивности кровотечения по Forrest, оценка источника кровотечения в зависимости от его анатомической локализации позволили выработать четкую последовательность всех действий, объективные показания к эндоскопическому гемостазу, хирургической операции, что позволило улучшить результаты эндоскопического и хирургического лечения данной группы больных. В результате этого за три года общая летальность снизилась с 2,1 до 1,0%/, а послеоперационная летальность - с 29,4 до 7,1%.

Сведения об авторах статьи

Уразбахтин Ильдар Мидхатович, профессор, зав. курсом эндоскопии кафедры хирургии с курсом эндоскопии ИПО Башкирского государственного медицинского университета ул.Батырская, д.39/2 т.8(347)2552175

Сагитов Равиль Борисович, доцент кафедры, зав. отделением эндоскопии БСМП, г.Уфа, ул.Батырская, д.39/2

Бакиров Эльдар Рифович, врач-эндоскопист БСМП, г.Уфа, ул. Батырская, д.39/2 т.8(347)2552175

Сибаев Вазир Мазгутович, профессор кафедры хирургии с курсом эндоскопии ИПО Башкирского государственного медицинского университета ул.Батырская, д.39/2 т.8(347)2552175

Шарафутдинов Рашит Раисович, врач-эндоскопист БСМП ул.Батырская, д.39/2 т.8(347)2552175

Исмагилова Юлия Маратовна, аспирант кафедры хирургии с курсом эндоскопии БСМП,ул.Батырская, д.39/2

Тимербулатов Шамиль Вильевич, ассистент кафедры хирургии с курсом эндоскопии Башкирского государственного медицинского университета ул.Батырская, д.39/2 т.8(347)2552175

Ямалов Рустем Азатович, доцент кафедры хирургии с курсом эндоскопии ИПО Башкирского государственного медицинского университета, зав. отделением абдоминальной хирургии БСМП ул.Батырская, д.39/2 т.8(347)2552175.

ЛИТЕРАТУРА

1. Федоров, Е.Д. Эндоскопическая диагностика, остановка острых гастродуоденальных кровотечений и прогнозирование риска их рецидива. Е.Д. Федоров, А.И. Михалев, С.Ю. Орлов //Рос жур гастроэнтерол гепатол колопроктол. - 2002. - №1. - С.9–18.
2. Тимен, Л.Я. Эндоскопический гемостаз у больных с язвенными гастродуоденальными кровотечениями и высокой степенью операционного риска. Л.Я. Тимен, А.Г. Шерцингер, А.В. Андреев//Мед консульт. - 1998. - №3. - С. 22–31.
3. Первов, Е.А. Эндоскопический мониторинг при хирургическом лечении кровоточащих язв желудка и двенадцатиперстной кишки. Е.А. Первов, В.В. Агаджанян, С.И. Заикин, Ю.М. Крылов//Эндоскопическая хирургия. - 2007. - №6. - С.25–30.
4. Cutler JA, Mendeloff AI. Upper gastrointestinal bleeding. Nature and magnitude of the problem in the U.S. Dig Dis Sci 1981; 26: 90S–96S.
5. Zimmerman HM, Curfman K. Acute gastrointestinal bleeding. AACN Clin Issues 1997; 8: 449–458.
6. Quirk DM, Barry MJ, Aserkoff B, Podolsky DK. Physician specialty and variations in the cost of treating patients with acute upper gastrointestinal bleeding [see comments]. Gastroenterology 1997; 113: 1443–1448.
7. Longstreth GF. Epidemiology of hospitalization for acute upper gastrointestinal hemorrhage: a population-based study [see comments]. Am J Gastroenterol 1995; 90: 206–210.
8. Rockall T, Logan R, Devlin H, et al. Incidence and mortality of acute upper gastrointestinal haemorrhage in the United Kingdom. BMJ 1995; 311: 222–226.)
9. Van Dam J, Brugge WR. Endoscopy of the upper gastrointestinal tract. N Engl J Med 1999; 341: 1738–1748.
10. Gilbert DA. Epidemiology of upper gastrointestinal bleeding. Gastrointest Endosc 1990; 36: S8–13.
11. Чернеховская, Н.Е., В.Г. Андреев, Черепянцев Д.П., Поваляев А.В. Лечебная эзофагогастродуоденоскопия. – М.: МЕДпресс-информ, 2009. – С. 51-81.