

Я.М. Вахрушев *, Н.А. Хохлачёва, Е.В. Сучкова, И.А. Пенкин

ГБОУ ВПО «Ижевская государственная медицинская академия», кафедра пропедевтики внутренних болезней с курсом сестринского дела, г. Ижевск

ЗНАЧЕНИЕ ИССЛЕДОВАНИЯ ФИЗИКО-ХИМИЧЕСКИХ СВОЙСТВ ЖЕЛЧИ В РАННЕЙ ДИАГНОСТИКЕ ЖЕЛЧНОКАМЕННОЙ БОЛЕЗНИ

Резюме

Проведено комплексное исследование 446 пациентов с I стадией ЖКБ. Установлено, что формирование литогенной желчи, являющейся прогностически неблагоприятным фактором в отношении возможного желчного камнеобразования, тесно связано с изменением её физико-химических и кристаллооптических свойств. В ранней диагностике ЖКБ необходимо, наряду с использованием УЗИ желчевыводящих путей, исследование состава желчи.

Ключевые слова: ранняя диагностика желчнокаменной болезни, физико-химические свойства желчи, кристаллооптические свойства желчи, диагностика.

Abstract

The authors held a comprehensive study for 446 patients with I stage of gallstone disease. It was found that the formation of lithogenic bile is a poor prognostic factor in relation to a possible gall stone formation and it is closely linked to changes in its physical and chemical properties and crystal optics. In the early diagnosis of gallstone disease is essential, along with the use of ultrasound of the biliary tract, to study the composition of bile.

Key words: early diagnosis of gallstone disease, physico-chemical properties of bile, crystal optics properties of bile, diagnostics.

ЖКБ — желчнокаменная болезнь, ЖКЛ — жидкокристаллические линии.

Одной из актуальных проблем клинической медицины, болевой точкой современной терапевтической и хирургической гастроэнтерологии является ЖКБ в силу её широкой распространённости, устойчивой тенденции к увеличению заболеваемости, охвата наиболее работоспособной части населения [1–3, 6, 8, 9, 14].

ЖКБ характеризуется неспецифичностью клинических проявлений, часто латентным течением и, как следствие, диагностикой заболевания лишь на стадии сформировавшихся камней, когда консервативная терапия невозможна, а холецистэктомия, как известно, не компенсирует сложных патофизиологических нарушений, имеющих место при ЖКБ. В связи с этим одним из важных принципиальных направлений в терапевтической гастроэнтерологии является диагностика ЖКБ на ранней стадии.

Цель работы: комплексное исследование физико-химических свойств желчи и использование получаемой при этом информации в ранней диагностике ЖКБ.

Материалы и методы

В клинических условиях проведено целенаправленное и углублённое обследование 446 пациентов с I стадией ЖКБ (классификация ЦНИИГ, 2001) [5],

развившейся на фоне гепатобилиарной патологии (функциональные нарушения желчевыводящих путей, хронический некалькулёзный холецистит, жировой гепатоз, хронические гепатиты алиментарной этиологии). Мужчин было 175, женщин — 271, возраст от 22 до 65 лет, давность появления симптомов билиарной патологии по анамнестическим данным составила от 3 месяцев до 11 лет. Обследование больных проводилось на основе информированного добровольного согласия больного согласно приказу № 390н Минздравсоцразвития РФ от 23 апреля 2012 г. (зарегистрирован Минюстом РФ 5 мая 2012 г. под № 24082), с соблюдением этических принципов. Объём исследования был обоснован статистически по частоте выборки с применением формулы Л. Закса.

В верификации диагноза, наряду с анамнестическими и общеклиническими данными, использованы результаты ультрасонографического исследования билиарной системы на аппарате S-ДН-500. Всем больным проводилось многофракционное дуоденальное зондирование с последующим макроскопическим, микроскопическим исследованием желчи, определением её физико-коллоидных свойств и биохимического состава.

Для выявления признаков дестабилизации желчи в порциях «В» и «С» определялась суммарная концен-

* Контакты. E-mail: stoxel@yandex.ru. Телефон: (3412) 45-20-06

трация желчных кислот — ЖКж [11], холестерина — ХСж [11] и фосфолипидов — ФЛж [18]. Проведено вычисление холато-холестеринового коэффициента (ХХК) и фосфолипидно-холестеринового коэффициента (ФЛХК), являющихся индексами литогенности желчи. Определение билирубина желчи проводилось модифицированным спектрофотометрическим методом Ендрассика–Грофа, сиаловых кислот (СКж) — посредством поэтапной экстракции СКж в кислой среде [13], общего белка (ОБж) — при помощи стандартных наборов реактивов на анализаторе ФП-901М.

Исследование поверхностного натяжения желчи (ПНж) и вязкости желчи (ВЗж) проводилось по методике, разработанной Т.Л. Рединовой [12]. Удельный вес желчи (УВж) определяли с помощью ареометра для урины АУ (Украина). Кислотность желчи (рНж) исследовали с применением зонда оригинальной конструкции с сурьмяным и хлорсеребряным электродами [10].

Для изучения морфологической картины пузырной желчи использовался метод клиновидной дегидратации [4].

Результаты лабораторно-инструментальных исследований сравнивались с данными контрольной группы, которую составили 50 практически здоровых лиц в возрасте от 20 до 60 лет. Разница считается достоверной при $P < 0,05$.

Использовался метод корреляционного анализа с вычислением коэффициента корреляции (r) по формуле Пирсона:

$$r = \frac{\sum(x - \bar{x})(y - \bar{y})}{\sqrt{\sum(x - \bar{x})^2 \sum(y - \bar{y})^2}}$$

где r — коэффициент корреляции; x, y — переменные; \bar{x}, \bar{y} — средние значения переменных.

Полученные данные анализировали с помощью программ статистической обработки Excel и Biostat. Данные представлены в виде средних величин (М) с определением их ошибок ($\pm m$). Достоверность оценивали по критерию Стьюдента при нормальном распределении выборки.

Результаты и обсуждение

Боли в животе различной степени выраженности отмечены у всех пациентов. Наиболее часто боль локализовалась в правом подреберье. Боль чаще была постоянная, тупая, усиливающаяся при наклоне туловища, сопровождающаяся чувством давления, распирающего с иррадиацией в спину, под правую лопатку, правое плечо, или кратковременная, коликоподобная, возникающая после погрешности в диете.

Анализ жалоб обнаружил симптомы билиарной диспепсии, среди которых преобладали отрыжка, тошнота, горечь во рту, запоры.

При объективном обследовании больные часто были повышеного питания, выявлялась обложенность языка жёлтым или серо-жёлтым налётом, иногда — отпечатки зубов по краям, определялась пальпаторная болезненность с локализацией в правом подреберье, положительные желчно-пузырные симптомы.

При УЗИ желчного пузыря у 72% пациентов обнаружены признаки билиарного сладжа (микролитиаз, замазкообразная желчь). В 75,4% случаев при микроскопии желчи обнаружены кристаллы холестерина и билирубината кальция. Изучение биохимического состава желчи показало у всех обследуемых выраженные нарушения в порциях «В» и «С» (табл. 1).

Содержание ЖКж и ФЛж, являющихся стабилизаторами коллоидного состояния желчи, уменьшается. В последующем ХСж выпадает в осадок, желчь становится пересыщенной, литогенной, что подтверждают резко сниженные ХХК и ФЛХК. В желчи наблюдается повышение содержания сиаловых кислот и общего белка, обусловленных воспалением желчного пузыря и замедлением в ней резорбционных процессов [15, 19]. С прогрессированием воспалительного процесса в слизистой оболочке ЖП нарастают изменения липидного спектра желчи [6, 17, 18], предопределяющие усугубление литогенных свойств желчи.

По данным наших исследований, как и в ранее приведённых работах [6, 9, 15, 16], происходит изменение физико-коллоидных свойств желчи. Результаты, представленные в табл. 2, свидетельствуют о том, что в обеих порциях желчи отмечено увеличение кислотности желчи (повышение рНж) и её сгущение (увеличение уровней УВж, ВЗж, ПНж).

В комплексной диагностике ранней стадии ЖКБ особое внимание обращено на выяснение сопряжённости нарушений биохимических свойств желчи с изменениями её физико-коллоидных свойств (табл. 3, 4). Установленная отрицательная корреляция между изменёнными показателями удельного веса, вязкости, поверхностного натяжения желчи и литогенностью желчи свидетельствует в пользу того, что процессы камнеобразования усиливаются при изменении её реологических свойств. Сгущение желчи, вызывая снижение растворимости различных компонентов, способствует осаждению кристаллов холестерина, агломерации и нуклеации. Холелитиазу способствует изменение реакции желчи в кислую сторону; утверждать это позволяет выявленная положительная зависимость между кислотностью и индексами литогенности желчи, отрицательная — между уровнем общего белка, сиаловых кислот и индексами литогенности желчи.

Таблица 1. Показатели химического исследования желчи при ЖКБ I стадии

Показатели	Контроль-ная группа (n = 50)	Группа на-блюдения (n = 210)	ρ
ХСж (ммоль/л): • порция «В» • порция «С»	7,56 ± 0,07 3,63 ± 0,06	26,49 ± 0,67 16,45 ± 0,54	< 0,0001 < 0,0001
ЖКж (ммоль/л): • порция «В» • порция «С»	54,33 ± 0,14 20,76 ± 0,20	31,77 ± 0,54 15,36 ± 0,61	< 0,0001 < 0,0001
ФЛж (ммоль/л): • порция «В» • порция «С»	3,90 ± 0,03 0,39 ± 0,003	2,01 ± 0,04 0,21 ± 0,02	< 0,0001 < 0,0001
ХХК (ед): • порция «В» • порция «С»	7,15 ± 0,07 6,14 ± 0,10	1,51 ± 0,11 1,16 ± 0,05	< 0,0001 < 0,0001
ФЛХК (ед): • порция «В» • порция «С»	0,51 ± 0,01 0,11 ± 0,001	0,10 ± 0,01 0,04 ± 0,33	< 0,0001 < 0,0001
ОБж (г/л): • порция «В» • порция «С»	3,76 ± 0,04 3,50 ± 0,03	15,93 ± 0,37 14,39 ± 0,30	< 0,0001 < 0,0001
СКж (ммоль/л): • порция «В» • порция «С»	0,001 ± 0,0004 3,31 ± 1,85	0,05 ± 0,03 5,86 ± 8,19	< 0,0001 < 0,0001

Примечание: n — число наблюдений, ρ — достоверность по отношению к уровню контрольной группы.

Таблица 2. Показатели физико-коллоидных свойств желчи при ЖКБ I стадии

Показатели	Контроль-ная группа (n = 50)	Группа на-блюдения (n = 210)	ρ
УВж (ед): • порция «В» • порция «С»	1019,70 ± 0,32 1010,22 ± 0,18	1042,29 ± 0,64 1081,24 ± 0,61	< 0,0001 < 0,0001
ВЗж (ед): • порция «В» • порция «С»	2,74 ± 0,20 2,52 ± 0,02	6,71 ± 0,15 6,87 ± 0,15	< 0,0001 < 0,0001
ПНж (мкН/м): • порция «В» • порция «С»	22,31 ± 0,15 22,05 ± 0,14	44,12 ± 0,43 41,50 ± 0,57	< 0,0001 < 0,0001
ρНж: • порция В • порция С	7,72 ± 0,03 7,62 ± 0,06	10,03 ± 0,15 10,23 ± 0,18	< 0,0001 < 0,0001

Примечание: n — число наблюдений, ρ — достоверность по отношению к уровню контрольной группы.

В отличие от биохимического и физического методов, определяющих только количественное и качественное содержание основных составляющих желчи, поляризационная микроскопия, отражающая пространственные надмолекулярные структуры биосекрета, выявляет более глубокие изменения в структуре желчи. Анализ микроструктуры пузырной желчи, на основании выделения определённых кристаллооптических маркёров, позволил чётко разграничить I стадию ЖКБ.

Таблица 3. Корреляция между индексами литогенности и показателями физико-коллоидных свойств пузырной желчи

Показатель	УВж	ВЗж	ПНж	ρНж
ХХК	r = -0,4	r = -0,48	r = -0,39	r = 0,32
ρ	< 0,0001	> 0,05	< 0,0001	< 0,05
ФЛХК	r = -0,33	r = -0,51	r = -0,41	r = 0,24
ρ	< 0,001	< 0,001	< 0,001	> 0,05

Примечание: r — коэффициент корреляции, ρ — достоверность показателя корреляции.

Таблица 4. Корреляция между индексами литогенности и показателями физико-коллоидных свойств печёночной желчи

Показатель	УВж	ВЗж	ПНж	ρНж
ХХК	r = -0,4	r = -0,48	r = -0,39	r = 0,32
ρ	> 0,05	< 0,0001	< 0,0001	< 0,0001
ФЛХК	r = -0,33	r = -0,51	r = -0,41	r = 0,24
ρ	> 0,05	< 0,0001	< 0,0001	< 0,0001

Примечание: r — коэффициент корреляции, ρ — достоверность показателя корреляции.

У лиц контрольной группы обнаружено наличие широко разветвлённых кристаллов, которые анализировались по признаку ЖКЛ. Угол наклона ЖКЛ составлял $98,97 \pm 2,92^\circ$ (рис. 1А). Для желчи пациентов I стадией ЖКБ (рис. 1Б) характерно уменьшение угла наклона ЖКЛ — $46,16 \pm 3,67^\circ$ (по отношению к контролю $\rho < 0,01$).

Кроме того, появление биохимических признаков нестабильности желчи приводило к формированию кристаллов, обладающих высокой оптической активностью: радиально-лучистых сферолитов, пластинчатых друз, разветвлённых дендритов с пластинчатыми ветвями, разветвлённых платообразных агрегатов, радиально-лучистых сферолитов (рис. 2).

Выделенные морфологические варианты, скорее всего, соответствуют промикролитам и микролитам, образующимся в I стадии ЖКБ, поскольку отсутствуют у лиц контрольной группы.

Таким образом, результаты наших исследований согласуются с литературными данными, свидетельствующими о том, что снижение в желчи уровня желчных кислот, фосфолипидов и повышение содержания холестерина является важнейшим составляющим в формировании литогенности желчи [2, 6, 7, 9]. Пересыщение желчи, её сгущение является обязательным условием формирования желчных камней [2, 17, 18]. Литогенная желчь склонна преципитировать холестерин с образованием жидкокристаллических структур с высокой оптической активностью, являющихся основой для формирования




Рисунок 1. Кристаллограмма желчи: А – здоровых лиц, Б – пациентов с I стадией ЖКБ, x 3,5

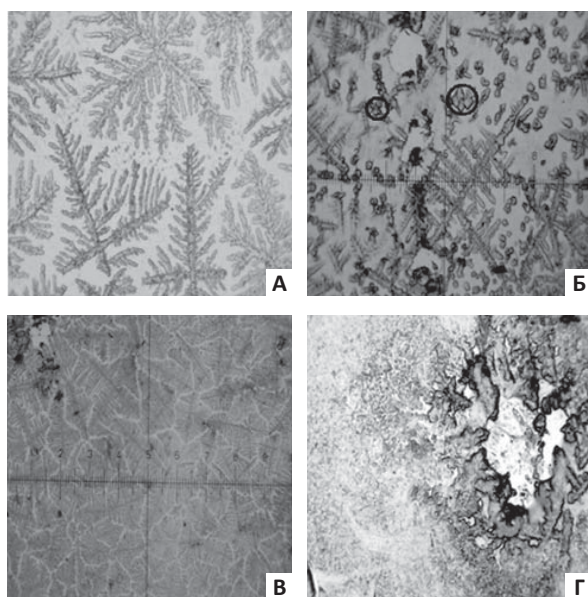


Рисунок 2. Кристаллограмма желчи пациентов с I стадией ЖКБ: А – разветвлённые дендриты с пластинчатыми ветвями, Б – разветвлённые платообразные агрегаты, В – радиально-лучистые сфероиды, Г – пластинчатые друзы, x 3,5

желчных камней [4, 6]. В центре холестериновых камней доказано обязательное присутствие белка [16, 17], являющегося цементирующим фактором при образовании желчных камней [6].

Выводы

1. При обращении пациентов с симптомами билиарной патологии необходимым диагностическим мероприятием является, помимо УЗИ желчного пузыря, исследование физико-химических свойств желчи.

2. Важное диагностическое значение имеют определение индексов литогенности желчи, морфометрическое исследование желчи с определением угла наклона ЖКЛ.

3. Диагностика ЖКБ на ранней стадии открывает новые возможности в своевременной профилактике желчного камнеобразования.

Ⓐ

Список литературы

1. Вахрушев Я.М. Желчнокаменная болезнь. Ижевск: Экспертиза, 2004. 75 с.
2. Вахрушев Я.М., Хохлачёва Н.А., Горбунов А.Ю. Желчнокаменная болезнь (эпидемиология, ранняя диагностика, диспансеризация). Ижевск, 2014. 132 с.
3. Вахрушев Я.М., Горбунов А.Ю. Заболеваемость холелитиазом в Удмуртской Республике. Ижевск, 2013. 132 с.
4. Вахрушев Я.М., Хохлачёва Н.А. Возможности использования кристаллооптических свойств желчи в ранней диагностике желчнокаменной болезни // Экспериментальная и клиническая гастроэнтерология. 2011. № 4. С. 26–30.
5. Ильченко А.А. Классификация желчнокаменной болезни // Экспериментальная и клиническая гастроэнтерология. 2002. № 1. С. 131.
6. Ильченко А.А. Болезни желчного пузыря и желчных путей. Руководство для врачей. Москва: МИА, 2011. 880 с.
7. Лазебник Л.Б., Ильченко А.А. Насколько реальна и эффективна первичная профилактика холелитиаза? // Экспериментальная и клиническая гастроэнтерология. 2011. № 4. С. 3–6.
8. Лазебник Л.Б., Ильченко А.А. Желчно-каменная болезнь. Пути решения проблемы // Терапевтический архив. 2005. № 2. С. 5–10.
9. Мараховский Ю.Х. Желчнокаменная болезнь: современное состояние проблемы // Российский журнал гастроэнтерологии, гепатологии, колопроктологии. 2003. № 1. С. 81–92.
10. Машагатов В.Ф., Алексеева Н.К., Кулач Н.Н. Измеритель кислотности содержимого желудка и двенадцатиперстной кишки: рац. предложение № 4978. Ижевск, 1978.
11. Мирошниченко В.П., Громашевская Л.Л., Касаткина М.Г., Козачек Г.А. Определение содержания желчных кислот и холестерина в желчи // Лаб. дело. 1978. № 3. С. 149–153
12. Рединова Т.Л. Карисес зубов. Ижевск, 2009. 96 с.
13. Скорняков В.И., Саяпин А.В., Кожемякин Л.А. Метод определения сиаловых кислот // Лаб. дело. 1989. № 2. С. 32–34.
14. Хохлачёва Н.А., Сучкова Е.В., Вахрушев Я.М. Пути повышения эффективности диспансеризации больных ранней стадией желчнокаменной болезни // Экспериментальная и клиническая гастроэнтерология. 2013. № 6. С. 15–20.
15. Meara R.S. et al. Endoscopic ultrasound-guided FNA biopsy of bile duct and gallbladder: analysis of 53 cases // Cytopathology. 2006. Vol. 17, № 1. P. 42–49.
16. GaKratzer W. et al. Gallstone prevalence in Germany the Ulm gallbladder Stone Study // Dig. Dis. Sci. 2008. Vol. 43, № 6. P. 1285 – 1291.
17. Meka M. et al. Role of ultrasound screening for gallbladder disease in pretransplant patients // Am. Surg. 2008. Vol. 74, № 9. P. 832–833.
18. Miyasaka K. et al. Susceptibility to obesity and gallbladder stasis produced by a protein- and fat-enriched diet in male mice compared with female mice // Nutr. Metab. (Lond). 2007. Vol. 4. P. 14.
19. Güçlü M. et al. Ultrasonographic evaluation of gallbladder functions in patients with irritable bowel syndrome // J. Gastroenterol. Hepatol. 2006. Vol. 21, № 8. P. 1309–1312.

Авторы заявляют, что данная работа, её тема, предмет и содержание не затрагивают конкурирующих интересов.