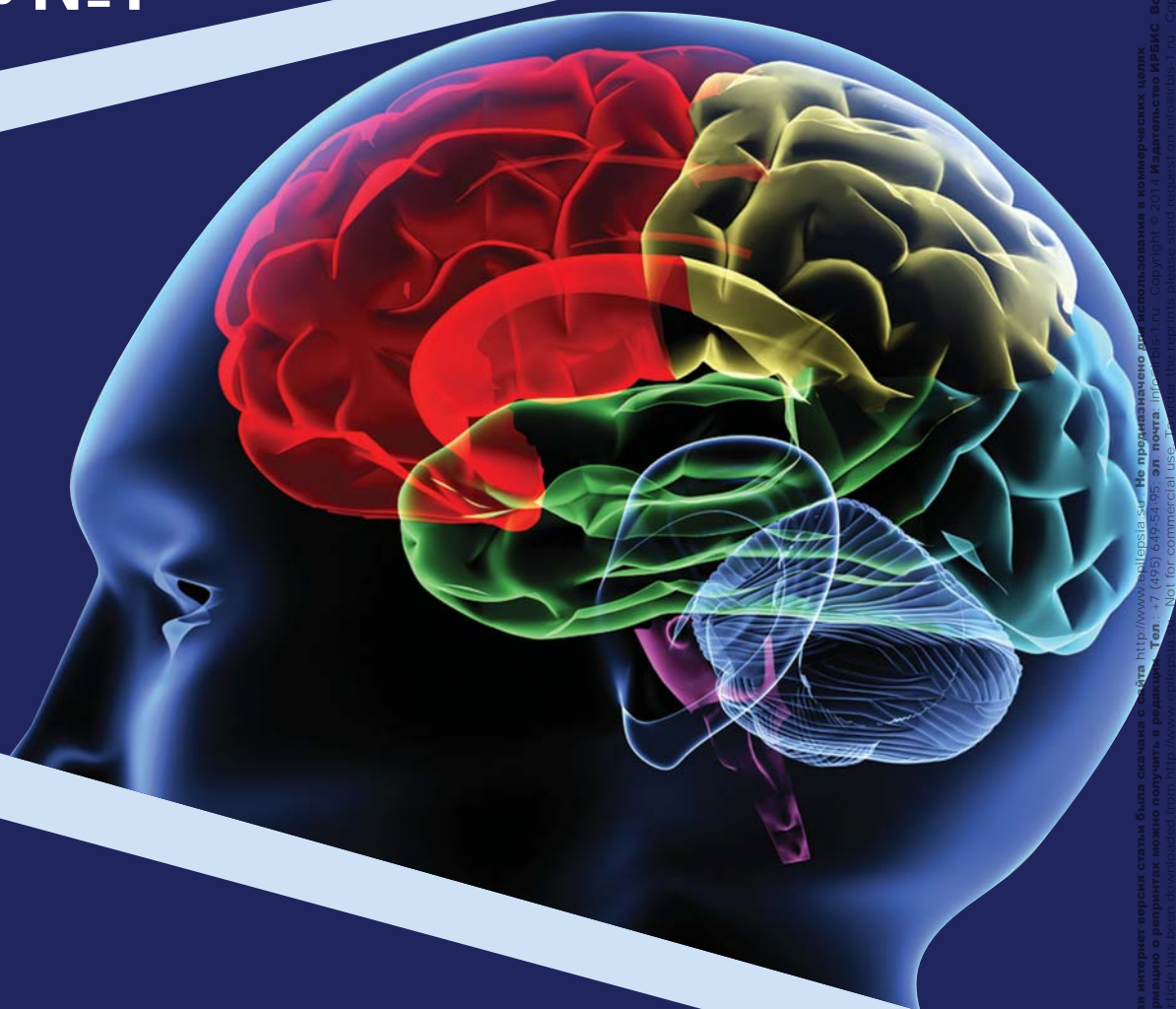


Проблемная комиссия «Эпилепсия. Пароксизмальные состояния» РАМН  
и Министерства здравоохранения Российской Федерации

Российская Противозепилептическая Лига

# ЭПИЛЕПСИЯ и пароксизмальные состояния

2014 Том 6 №1



Включен в перечень ведущих  
рецензируемых журналов  
и изданий ВАК

# ЗАТЫЛОЧНЫЕ ЭПИЛЕПСИИ У ДЕТЕЙ: ОСОБЕННОСТИ ДИАГНОСТИКИ И ТАКТИКИ ВЕДЕНИЯ

Щедеркина И.О.

ГБУЗ «Морозовская ДГКБ ДЗМ», Москва

*Резюме: идиопатические затылочные эпилепсии – не редкость в практике детского невролога. По данным Панайотопулоса, они встречаются в 30% случаев всех идиопатических форм эпилепсии (25% – синдром Панайотопулоса, 4% – тип Гасто). Особые трудности в диагностике возникают из-за обилия автономной симптоматики, наличия переходных форм эпилепсии, сочетания с мигренью, имеющей возрастные особенности. Кроме того, детский мозг отличается повышенной возбудимостью и регистрация отклонений на ЭЭГ не является казуистикой. Нами представлено наблюдение за детьми с затылочной эпилепсией и с ЭЭГ-изменениями в затылочном регионе без эпилептических приступов в анамнезе, клинико-анамнестические особенности данной группы и исходы наблюдения в течение 5-7 лет.*

*Ключевые слова: затылочная эпилепсия, синдром Панайотопулоса, тип Гасто, электроэнцефалография, детские особенности.*

Впервые доброкачественная затылочная эпилепсия была описана Гасто в 1950 г. Лишь спустя 30 лет после первого сообщения данная форма была выделена в нозологически самостоятельный эпилептический синдром. В 1989 г. Комиссия Международной Противоэпилептической Лиги внесла в классификацию «детскую эпилепсию с затылочными пароксизмами», описанную Gastaut. В 1989 г. С.Р. Panayiotopoulos, проанализировав все имевшиеся данные о своеобразном эпилептическом синдроме детского возраста, назвал его доброкачественной ночной детской затылочной эпилепсией. После этого в 1996 г. N. Fejerman и его сотрудники предложили называть данный синдром как доброкачественная затылочная эпилепсия детского возраста с ранним началом (синдром Панайотопулоса – СП) с одновременным выделением затылочной эпилепсии детского возраста с поздним началом (тип Gastaut – ЗЭГ)

[6,8,9,14,15]. Международный консорциум исследователей и клиницистов предложил следующее определение СП – «доброкачественное возрастзависимое фокальное судорожное расстройство, проявляющееся в раннем детстве. Характеризуется судорогами, часто длительными, с преимущественно вегетативными симптомами и мультифокальными изменениями в ЭЭГ, с затылочным преобладанием». Сам автор синдрома отмечал, что у трети детей в процессе наблюдения никогда не фиксируются затылочные спайки, в связи с этим он предлагает определять его как «доброкачественные детские вегетативные судороги и вегетативный эпилептический статус» [23].

Краеугольным камнем в клинической картине СП являются приступная рвота и другие вегетативные симптомы, девиация глаз, снижение сознания. Частыми типами судорог являются: унилатеральные клонические и тонико-клонические, вторично-генерализованные тонико-клонические, энцефалопатоподобный эпилептический статус (фокальные моторные – унилатеральные или генерализованные и вегетативные). Менее частые, но нередкие симптомы – зрительные, мигренеподобная головная боль, недержание мочи и кала, «синкопоподобные» симптомы и другие [2,5].

В 2002 г. С.Р. Panayiotopoulos утверждал, что нет нейропсихологического снижения у детей с СП, даже после тяжелых судорог, что «многие из этих детей демонстрируют отличные достижения в школе и при длительном наблюдении достигают значительных профессиональных результатов» [25]. В более поздних работах De Rose, F. Perrino (2010), оценивая зрительную функцию детей с СП, отметили, что только небольшой процент детей имел отклонения от нормы [13]. При проведении ЭЭГ в 90% случаев обнаруживаются функциональные, главным образом, мультифокальные высокоамплитудные комплексы острая-медленная волна. Спайки могут появиться в любых областях, чаще заднемозговой локализации.

Ohtsu M. (2003), оценивая в динамике ЭЭГ у пациентов с СП, отметил, что затылочные спайки превали-

ругую в первые несколько лет после установления диагноза, а позже они смещаются в лобный и центрально-темпоральный регионы [20].

Среди больных с сП отмечена высокая частота фебрильных судорог – от 16 до 45% [6,7,11,22,24]. Семейное отягощение по эпилепсии обнаружено в 30,3% случаев [6].

Широкий спектр вегетативных и неэпилептических симптомов, возможное отсутствие изменений на ЭЭГ могут затруднять диагностику данного синдрома, приводя к гипердиагностике.

Другая форма затылочной эпилепсии была описана Н. Gastaut в 1950 г. В 1989 г. Комиссия Международной Противозепилептической Лиги внесла в классификацию «детскую эпилепсию с затылочными пароксизмами», описанную Н. Gastaut (ЗЭГ), и дала ей следующее определение: «синдром эпилепсии детского возраста с затылочными пароксизмами, в основном, сходный с доброкачественной детской эпилепсией с центрально-темпоральными спайками. Судороги начинаются со зрительных симптомов – амавроз, фосфены, иллюзии, галлюцинации), с последующими гемиклоническими судорогами или автоматизмами. В четверти случаев сразу за приступом следует мигреноподобная головная боль. На ЭЭГ регистрируются пароксизмы высокоамплитудных спайков или острых волн, вовлекающих затылочные и задневисочные области одного или двух полушарий, но только при закрытых глазах. Во время приступа затылочные разряды могут распространяться на центральные или височные области. В настоящее время прогноз достоверно не определен». Из-за неопределенности в отношении прогноза данного синдрома термин «доброкачественная» не был включен в название ЗЭГ.

Главными типами приступов при ЗЭГ являются зрительные, моторные, мигреноподобные и реже – вегетативные симптомы.

Иктальная или постприступная головная боль регистрируется почти у половины больных с ЗЭГ. ГБ обычно средней интенсивности, диффузная, но может быть пульсирующей и интенсивной, сопровождается тошнотой, рвотой, фотофобией, фонофобией, что затрудняет ее выделение от мигрени. В работах [5,9,21,24] неоднократно отмечалось, что постприступная головная боль также типична для криптогенных и симптоматических затылочных эпилепсий.

На ЭЭГ при ЗЭГ характерно появление затылочных пароксизмов, которые появляются при закрытии глаз, исчезают или ослабевают при открывании глаз. Степень выявленных ЭЭГ-изменений не соответствует тяжести клинических проявлений [7,14]. Спайки могут регистрироваться и в других областях. Генерализованные спайк-волновые разряды также могут фиксироваться, хотя и реже, чем при роландической эпилепсии. Еще в 1952 г. Gibbs отметил, что исчезновение патологической активности в ЭЭГ обычно совпадает с урежением приступов [17].

Крайне редко среди пациентов с ЗЭГ не выявляется изменений в ЭЭГ. В семьях детей с ЗЭГ в 20–30% случаев встречаются больные с эпилепсией и в 15% – с мигренью [5,16]. R. Caraballo отмечал фебрильные судороги среди больных с ЗЭГ в 14% случаев [9].

В последнее время в литературе все чаще встречаются сообщения о существовании смешанных форм, при которых в разных возрастах могут появляться ночная рвота, вегетативные нарушения, фокальные моторные приступы с девиацией головы, мигренозная головная боль и/или зрительные феномены. Также как и при сП, при ЗЭГ возможно появление роландических приступов после наступления ремиссии ЗЭГ [7]. Этот же автор в 2004 г. описал сочетание ЗЭГ с абсансными приступами, все эти пациенты имели затылочные пароксизмы и ЗГЦ спайк-волновую активность. При оценке клинической картины было отмечено, что типичные абсансы появляются вслед за зрительными приступами, при этом ответ на проводимую противосудорожную терапию был отрицательный [9].

В 2000 г. S. Gulgonen [18] выявил, что дети с идиопатической затылочной эпилепсией демонстрировали более низкие результаты внимания, памяти, IQ по сравнению с детьми контрольной группы. В другом нейropsychологическом исследовании, проведенном Z. Hande Sart и сотр. (2006), было показано, что имеется изолированный дефицит, основные показатели в группе с эпилепсией были ниже у половины пациентов, по сравнению с контрольной группой [19].

A.M. Chilosi и сотр. (2006) [10] выявили признаки тревоги/депрессии при нормальном IQ. Также в 50% случаев отмечено нарушение зрительной перцепции: распознавание лиц, нарушение визуальной ориентации, значительное снижение показателей при одновременной переработке информации, особенно при выполнении зрительных задач. У детей с идиопатической затылочной эпилепсией высок риск психиатрических изменений и нарушения обучения в школе. Тестирование подтвердило заинтересованность затылочно-задневисочных отделов мозга.

Нами наблюдалось 37 детей (17 мальчиков и 20 девочек) с синдромом Панаойтопулоса. Средний возраст –  $3,9 \pm 1,5$  года. У данных пациентов в анамнезе отмечались фебрильные приступы – 16% (n=6). При уточнении семейного анамнеза было выявлено, что эпилепсия встречалась в 19% (n=7) семей, мигрень также в 19% (n=7).

Наиболее частыми сопутствующими внеприступными жалобами были: головная боль – у 25% детей, жалобы вегетативного спектра – у 40%. Лишь у 10% пациентов при первичном обследовании на ЭЭГ не выявлялось отклонений. В 55% случаев при первичном ЭЭГ-исследовании регистрировалась эпилептиформная активность затылочной локализации, у 18% – экстраокципитальная, почти у 10% – затылочные доброкачественные эпилептиформные паттерны детства (ДЭПД). Уже через 6 мес. наблюдения

на ЭЭГ не выявлялось эпилептиформных изменений у 35% пациентов, но у 7% появились ДЭПД экстраокципитально (височно-центральные). При проведении психологического тестирования было отмечено мозаичное нарушение когнитивных функций (память, внимание, гнозис, праксис) – у 30% детей, нарушение зрительных функций – у 7%, задержка темпов психоречевого развития – у 11%, синдром дефицита внимания с гиперактивностью (СДВГ) – у 19%. При назначении лечения у всех пациентов отмечался хороший ответ на антиконвульсанты (окскарбазепин, карбамазепин, вальпроаты, левитирацетам). В нашем наблюдении после комплексной оценки анамнестических, клинко-энцефалографических данных, результатов нейровизуализации, неврологического статуса, а также разъяснения родителям характера заболевания и его прогноза шесть детей не получали антиэпилептические препараты (АЭП) (имели не более двух нетяжелых приступов).

На базе неврологического отделения для детей с органическим поражением ЦНС и нарушением психики Морозовской ДГКБ наблюдалось 43 ребенка (22 мальчика, 21 девочка) с ЗЭГ. Средний возраст – 9,0±3,4 года. У 18,6% (n=8) в анамнезе отмечались фебрильные судороги. В семьях детей с ЗЭГ встречалась эпилепсия в 14% (n=6) случаев; мигрень – в 14% (n=6). При оценке межприступных жалоб обращает на себя внимание то, что у 65% детей имели место головные боли, не связанные с приступами (с равной частотой мигренозные и ГБН); более 35% жаловались на утомляемость, столько же – на нарушения вегетативного спектра (липотимии, головокружение, потливость и т.п.). В двух случаях по месту жительства проводилось «лечение мигрени» карбамазепином в течение 2-3 мес. После отмены препарата возникли типичные сложнопарциальные и вторично-генерализованные эпилептические приступы. Почти 2/3 детей имели два и более типов приступов (зрительные, моторные, сенсомоторные, вторично-генерализованные). При первичном исследовании на ЭЭГ в 67% случаев выявлялась окципитальная эпилептиформная активность, у 20% детей – экстраокципитальная (преимущественно височная), фотопароксизмальность регистрировалась чаще у детей 10-12 лет, ДЭПД окципитально и экстраокципитально – в 6-8 лет. При динамическом наблюдении (через 6-9 мес.) на фоне проведения противосудорожного лечения на ЭЭГ отклонений не регистрировалось у 65% детей. При этом количество жалоб на головные боли

на фоне приема АЭП уменьшилось до 35%. Ведущими оставались вегетативные проявления (55%) и нарушение сна (30%). При психологическом тестировании отмечено: нарушение зрительной функции – 33%, когнитивных функций (неравномерные изменения памяти, внимания, мышления) – 27%, утомляемость – 30%. Хороший ответ на АЭП был получен при приеме карбамазепина, окскарбазепина, топирамата, вальпроатов. Необходимо отметить, что при наличии у ребенка более двух типов приступов для достижения ремиссии (клинической и электроэнцефалографической) требовались большие дозы, а иногда и дуотерапия. Дважды была проведена замена карбамазепина на вальпроат и топирамат из-за появления вторичной билатеральной синхронизации на ЭЭГ. Среди наблюдаемых детей на фоне приема АЭП длительно сохранялись на ЭЭГ ДЭПД экстраокципитально и FOS (fixation of sensitivity) при клинической ремиссии.

Кроме детей с затылочной эпилепсией на приеме детского невролога оказываются и пациенты с самыми разнообразными жалобами и с эпилептиформными изменениями на ЭЭГ в затылочном регионе.

Группа детей, имевших изменения на ЭЭГ в затылочной области, с отсутствием эпилептических приступов в анамнезе и без признаков эпилептической энцефалопатии, составила 57 человек. Возраст детей – от 3 до 15 лет (41 мальчик и 16 девочек). Время наблюдения составило от двух до семи лет. Возраст выявления ЭЭГ различался у мальчиков и девочек: у мальчиков преобладал возраст 5-6 лет, у девочек максимум приходился на 8 и 12 лет.

Анамнестические данные представлены в таблице 1.

У каждого пятого ребенка (21%) в семьях встречалась мигрень, реже сообщалось о вегетативной дисфункции с обмороками – 15% (в основном в пубертате), эпилепсия упоминалась лишь в одном случае.

Наиболее частые жалобы, предъявляемые при первичном обращении, представлены в таблице 2.

Диагноз мигрени был установлен в процессе наблюдения в десяти случаях (17,5%), диагнозы при направлении для консультации установлены следующие: «астено-невротические реакции», «вегетативная дистония», «нарушение сна» и т.п., а также изменения на ЭЭГ. Из них в двух случаях при уточнении анамнеза и жалоб удалось выявить циклические рвоты – периодические синдромы детства (предвестники мигрени). У 5 (8,7%) пациентов со временем развились эпилептические приступы (трижды – детская

Критерии	Мальчики % (n)	Девочки % (n)	Всего % (n)
Перинатальное отягощение	81 (33/41)	63 (10/16)	75(43/57)
Черепно-мозговая травма	34 (14/41)	31( 5/16)	33 (19/57)
Неонатальные судороги	2 (1/41)		2 (1/57)
Фебрильные судороги		6 (1/16)	2 (1/57)
Аффективно-респираторные пароксизмы	49 (2/41)		4 (2/57)

Таблица 1. Данные анамнеза у наблюдаемых пациентов.

Жалобы	Мальчики % (n)	Девочки % (n)	Всего % (n)
Головная боль	34,1 (14/41)	25 (4/16)	31,5 (18/57)
Невротические реакции	56 (23/41)	31,2 (5/16)	49,1 (28/57)
Нарушение сна	31,7 (13/41)	12,5 (2/16)	26,3 (15/57)
СДВГ	19,5 (8/41)	12,5 (2/16)	17,5 (10/57)
Утомляемость	17 (7/41)	18,7 (3/16)	17,5 (10/57)
Задержка психоречевого развития	14,6 (6/41)	6,2 (1/16)	12,5 (7/57)
Обмороки	7,3 (3/41)	37,5 (6/16)	15,7 (9/57)
Вегетативная дисфункция	36,5 (15/41)	50 (8/16)	40,3 (23/57)
Дроп-атаки	2,4 (1/41)	38 (6/16)	1,7 (1/57)
Патология шеи	2,4 (1/41)	11 (2/16)	3,5 (2/57)
Панические атаки	4,8 (2/41)	6,2 (1/16)	5,2 (3/57)
Циклические рвоты	4,8 (2/41)		3,5 (2/57)

**Таблица 2.** Жалобы при первичном обращении.

абсансная эпилепсия, дважды – височные вторично-генерализованные тонико-клонические приступы). Необходимо отметить, что дети не получали антиконвульсанты до появления эпилептических приступов

## Заключение

Несмотря на множественные публикации, посвященные идиопатическим затылочным эпилепсиям у детей, и их относительно хорошую изученность, диагностика затылочных эпилепсий у детей часто вызывает затруднения: сложности при сборе анамнеза (описание приступа ребенком, его ощущения), обилие вегетативной симптоматики (часто неправильно трактуемой педиатрами), сочетание с мигренью (имеющей возрастные особенности). Кроме этого, обращают на себя внимание следующие наблюдения:

- при всех формах затылочной эпилепсии (кроме симптоматической) отмечается высокий процент встречаемости в семье и эпилепсии и мигрени;
- наличие перинатального отягощения не всегда коррелирует с тяжестью течения эпилептических приступов;
- время начала противосудорожной терапии для достижения ремиссии оказывается более значимым при симптоматических затылочных эпилепсиях;
- сохраняющиеся ЭЭГ-изменения не всегда тре-

буют «агрессивной» противосудорожной терапии при идиопатических формах, но необходимо отслеживать состояние когнитивных функций;

- при наличии нескольких видов приступов при эпилепсии Гасто требовались большие дозы АЭП, реже – введение второго антиконвульсанта;
- возможно ведение больных с синдромом Панайотопулоса без приема АЭП (в нашем наблюдении 6 детей с 1-2 приступами в анамнезе, под контролем ВЭМ сна);
- несмотря на отнесение к идиопатическим формам, при синдроме Панайотопулоса и синдроме Гасто отмечается мозаичный когнитивный дефицит;
- наличие патологической активности в затылочных отделах возможно и при отсутствии эпилептических приступов;
- часто для исключения симптоматической природы эпилепсии необходима повторная нейровизуализация.

Из вышесказанного можно сделать вывод о том, что дети с подозрением на затылочную эпилепсию нуждаются в пристальном внимании клинициста, иногда с привлечением врачей смежных специальностей (особенно при подозрении на синдром Панайотопулоса).

## Литература:

1. Карлов В.А. Эпилепсия у детей и взрослых, женщин и мужчин. М. 2010; 720 с.
2. Мухин К.Ю., Петрухин А.С. Идиопатические формы эпилепсии: систематика, диагностика, терапия. М. 2000.
3. Мухин К.Ю., Петрухин А.С., Глухова Л.Ю. Эпилепсия. Атлас электроэнцефалографической диагностики. М. 2004.
4. Мухин К.Ю., Миронов М.Б. Частота встречаемости различных форм идиопатической фокальной эпилепсии у детей. Эпилепсия и пароксизмальные состояния. 2011; 3: 33-37.
5. Andermann F., Zifkin B. The benign occipital epilepsies of childhood: an overview of the idiopathic syndromes and of the relationship to migraine. *Epilepsia*. 1998; 39 (4): 9-23.
6. Carballo R.H., Cersosmio R., Medina C., Fejerman N. Panayiotopoulos-type benign childhood occipital epilepsy: a prospective study. *Neurology*. 2000; 55: 1096-1100.
7. Carballo R.H., Cersosmio R., Fejerman N. Idiopathic partial epilepsies with Rolandic and occipital spikes appearing in the same children. *J.Epilepsy*. 1998; 11:261-264.
8. Carballo R.H., Cersosmio R., Fejerman N. Panayiotopoulos syndrome: a prospective study of 192 patients. *Epilepsia*. 2007; 48 (6): 1054-1961.
9. Carballo R.H., Cersosmio R., Fejerman N. Childhood occipital epilepsy of Gastaut: a study of 33 patients. *Epilepsia*. 2008; 49 (2): 288-297.
10. Chilosi A.M., Brovedani P., Moscatelli M. et al. Neuropsychological findings in idiopathic occipital lobe epilepsies. 2006; 47 (2): 76-78.
11. Covanis A., Ferrie C.D., Koutroumanidis M. et al. Panayiotopoulos syndrome and Gastaut type idiopathic children occipital epilepsy. In: Roger J., Dravet C.H., Bureau M. et al. (eds). *Epileptic syndromes in infancy, childhood and adolescence* (4th Ed.) Montrouge. 2005; 227-253.
12. Covanis A. Panayiotopoulos syndrome. In:

- Epileptology in 21 century. Moscow-Kazan. 6-10 Apr. 2009; 250-256.
- De Rose P., Perrino F., Lettori D. et al. Visual and visio-perceptual in children with Panayiotopoulos syndrome. *Epilepsia*. 2010; 51 (7): 1205-1211.
  - Fejerman N. Bening focal epilepsies in infancy, childhood and adolescence. *Rev Neurol*. 2002; 34: 7-18.
  - Fejerman N., Panayiotopoulos C.P. Early-onset benign childhood occipital epilepsy (Panayiotopoulos type). In: Engel J., Pedley TA (Eds). *Epilepsy: a comprehensive textbook*. Philadelphia. 2007.
  - Gastaut H. A new type of epilepsy: benign partial epilepsy of childhood with occipital spike-waves. *Clin. Electroencephal.* 1982; 13: 13-22.
  - Gibbs F.A., Gibbs E.L. *Atlas of electroencephalography*. Cambridge. 1950; 1: 424 p.
  - Gulgonen S., Demirbilek V., Korkmaz B. et al. Neuropsychological functions in idiopathic occipital lobe epilepsy. *Epilepsia*. 2000; 41 (4): 405-411.
  - Hande Sart Z., Demirbilek V., Korkmaz B. et al. The consequences of idiopathic partial epilepsies in relation to neuropsychological functioning: a closer look at the associated mathematical disability. *Epileptic Disorders* 2006; 8 (1): 24-31.
  - Ohtsu M., Oguni H., Hayashi K. et al. EEG in children with early-onset benign occipital seizures susceptibility syndrome: Panayiotopoulos-syndrome. *Epilepsia*. 2002; 2.
  - Oguni H., Hayashi K., Imai K. et al. Study on the early-onset variant of benign childhood epilepsy with occipital paroxysms otherwise described as early-onset benign occipital seizures susceptibility syndrome. *Epilepsia*. 1999; 40:1020-1030.
  - Panayiotopoulos C.P. Bening childhood epilepsy with occipital paroxysms: a 15 year prospective study. *Ann. Neurol*. 1989; 26: 51-56.
  - Panayiotopoulos C.P. Extraoccipital benign childhood partial seizures with ictal vomiting and excellent prognosis. *J. Neurol. Neurosurg. Psychiatry*.1999; 66: 82-85.
  - Panayiotopoulos C.P. Panayiotopoulos syndrome: a common and benign childhood epileptic syndrome. London: John Libbey, 2002.
  - Panayiotopoulos C.P. Bening childhood epilepsy with occipital paroxysms: a 15 year prospective study. *Ann. Neurol*. 1989; 26: 51-56.
  - Panayiotopoulos C.P. Extraoccipital benign childhood partial seizures with ictal vomiting and excellent prognosis. *J. Neurol. Neurosurg. Psychiatry*.1999; 66: 82-85.
  - Panayiotopoulos C.P. Panayiotopoulos syndrome: a common and benign childhood epileptic syndrome. London. 2002.

## References:

- Karlov V.A. Jepilepsija u detej i vzroslyh, zhenshhin i muzhchin. M. 2010; 720 s.
- Muhin K.Ju., Petruhin A.S. Idiopaticheskie formy jepilepsii: sistematika, diagnostika, terapija. M. 2000.
- Muhin K.Ju., Petruhin A.S., Gluhova L.Ju. Jepilepsija. Atlas jelektrojencefalograficheskoj diagnostiki. M. 2004.
- Muhin K.Ju., Mironov M.B. Chastota vstrechaemosti razlichnyh form idiopaticheskoj fokal'noj jepilepsii u detej. Jepilepsija i paroksizmal'nye sostojanija. 2011; 3: 33-37.
- Andermann F., Zifkin B. The benign occipital epilepsies of childhood: an overview of the idiopathic syndromes and of the relationship to migraine. *Epilepsia*. 1998; 39 (4):9-23.
- Caraballo R.H., Cersosmio R., Medina C., Fejerman N. Panayiotopoulos-type benign childhood occipital epilepsy: a prospective study. *Neurology*. 2000; 55: 1096-1100.
- Caraballo R.H., Cersosmio R., Fejerman N. Idiopathic partial epilepsies with Rolandic and occipital spikes appearing in the same children. *J.Epilepsy*.1998; 11:261-264.
- Caraballo R.H., Cersosimo R., Fejerman N. Panayiotopoulos syndrome: a prospective study of 192 patients. *Epilepsia*. 2007; 48 (6): 1054-1061.
- Caraballo R.H., Cersosimo R., Fejerman N. Childhood occipital epilepsy of Gastaut: a study of 33 patients. *Epilepsia*. 2008; 49 (2): 288-297.
- Chilosi A.M., Brovedani P., Moscatelli M. et al. Neuropsychological findings in idiopathic occipital lobe epilepsies. 2006; 47 (2): 76-78.
- Covanis A., Ferrie C.D., Koutroumanidis M. et al. Panayiotopoulos syndrome and Gastaut type idiopathic children occipital epilepsy. In: Roger J., Dravet C.H., Bureau M. et al. (eds). *Epileptic syndromes in infancy, childhood and adolescence (4th Ed.)* Montrouge. 2005; 227-253.
- Covanis A. Panayiotopoulos syndrome. In: *Epileptology in 21 century*. Moscow-Kazan. 6-10 Apr. 2009; 250-256.
- De Rose P., Perrino F., Lettori D. et al. Visual and visio-perceptual in children with Panayiotopoulos syndrome. *Epilepsia*. 2010; 51 (7): 1205-1211.
- Fejerman N. Bening focal epilepsies in infancy, childhood and adolescence. *Rev Neurol*. 2002; 34: 7-18.
- Fejerman N., Panayiotopoulos C.P. Early-onset benign childhood occipital epilepsy (Panayiotopoulos type). In: Engel J., Pedley TA (Eds). *Epilepsy: a comprehensive textbook*. Philadelphia. 2007.
- Gastaut H. A new type of epilepsy: benign partial epilepsy of childhood with occipital spike-waves. *Clin. Electroencephal.* 1982; 13: 13-22.
- Gibbs F.A., Gibbs E.L. *Atlas of electroencephalography*. Cambridge. 1950; 1: 424 p.
- Gulgonen S., Demirbilek V., Korkmaz B. et al. Neuropsychological functions in idiopathic occipital lobe epilepsy. *Epilepsia*. 2000; 41 (4): 405-411.
- Hande Sart Z., Demirbilek V., Korkmaz B. et al. The consequences of idiopathic partial epilepsies in relation to neuropsychological functioning: a closer look at the associated mathematical disability. *Epileptic Disorders* 2006; 8 (1): 24-31.
- Ohtsu M., Oguni H., Hayashi K. et al. EEG in children with early-onset benign occipital seizures susceptibility syndrome: Panayiotopoulos-syndrome. 2002; 2.
- Oguni H., Hayashi K., Imai K. et al. Study on the early-onset variant of benign childhood epilepsy with occipital paroxysms otherwise described as early-onset benign occipital seizures susceptibility syndrome. *Epilepsia*. 1999; 40:1020-1030.
- Panayiotopoulos C.P. Bening childhood epilepsy with occipital paroxysms: a 15 year prospective study. *Ann. Neurol*. 1989; 26: 51-56.
- Panayiotopoulos C.P. Extraoccipital benign childhood partial seizures with ictal vomiting and excellent prognosis. *J. Neurol. Neurosurg. Psychiatry*.1999; 66: 82-85.
- Panayiotopoulos C.P. Panayiotopoulos syndrome: a common and benign childhood epileptic syndrome. London: John Libbey, 2002.
- Panayiotopoulos C.P. Bening childhood epilepsy with occipital paroxysms: a 15 year prospective study. *Ann. Neurol*. 1989; 26: 51-56.
- Panayiotopoulos C.P. Extraoccipital benign childhood partial seizures with ictal vomiting and excellent prognosis. *J. Neurol. Neurosurg. Psychiatry*.1999; 66: 82-85.
- Panayiotopoulos C.P. Panayiotopoulos syndrome: a common and benign childhood epileptic syndrome. London. 2002.

## OCCIPITAL EPILEPSY IN CHILDREN: DIAGNOSTIC FEATURES AND TACTICS

Shchederkina I.O.

*Morozov Children's Clinical Hospital, Moscow*

**Abstract:** idiopathic occipital epilepsy, not uncommon in practice, pediatric neurologist. According to Panayiotopoulos, they are found in 30% of cases of idiopathic epilepsy (25% – Panayiotopoulos syndrome, 4% – Gastaut type). Particular difficulty is the abundance of autonomous symptoms, the presence of transitional forms of epilepsy, the combination of migraine, which has age-appropriate. In addition, the child's brain is different excitability and registration abnormalities in the EEG is not casuistry. We have provided supervision for children with occipital epilepsy and EEG changes in the occipital region, clinical and medical history characteristics of this group and outcome monitoring for 5-7 years.

**Key words:** occipital epilepsy, syndrome Panayiotopoulos, type Gastaut, electroencephalography, especially for children.