

«ЗАБЫТЫЕ» ПЛАСТИНОЧНЫЕ ИМПЛАНТАТЫ

За последние 20 лет стоматологическая имплантация стала надежным методом замещения зубов. В настоящее время в широкой врачебной практике используются, в основном, имплантаты корневидной формы, которые имеют разнообразный дизайн для улучшения интеграции в кости [1-5].

На начальном этапе развития данного направления широко использовались имплантаты пластинчатой формы. Конструкция «Blade-Went», предложенная L.I. Linkow в 1964 году, и в последующем другие варианты пластинчатых имплантатов стали быстро популярными во всем мире [6,10]. Считалось, что с их помощью можно заменить протяженный дефект зубного ряда. Но в дальнейшем в результате работы с пластинчатыми имплантатами врачам приходилось сталкиваться с отдаленными осложнениями. Интеграция пластинчатых имплантатов проходит по типу дистанционного остеогенеза, когда сгусток крови не фиксируется к гладкой поверхности самого имплантата [2, 8, 11]. Как следствие, остеогенные клетки не достигают поверхности имплантата, и процессы остеиндукции и остеоиндукции происходят от краев костной раны и на месте некроза. Также на данный процесс влияет травматичность препарирования костного ложе. Во время установки конструкции в альвеолярном отростке при работе вращающейся фрезы происходит перегрев костной и мягких тканей, что вызывает клеточный некроз, и снижается вероятность остеоинтеграции. Не всегда по всей поверхности контакта имплантат-кость образуется зрелая кость. Зачастую не происходит остеоинтеграции, а пластинчатая конструкция удерживается за счет плотного прилегания в кости [7]. Имеются данные, что в 30-40% случаях после установки данного вида имплантатов наблюдается фиброостеоинтеграция, в результате чего появляется подвижность. После удаления таких имплантатов в кости образуются значительные дефекты тканей. Сегодня благодаря современным методам направленной костной регенерации возможно восстановление костного дефекта с последующей имплантацией. Выбор метода направленной реге-



Пиотрович А.В.

стоматолог хирург-имплантолог, зав. стом. отделения клиники «Вся медицина» мед. центра ЧТПЗ, г. Челябинск, pialvik@mail.ru

Резюме

В статье обращается внимание на использование в стоматологической практике пластинчатых имплантатов. Рассмотрены конкретные случаи при длительной, в течение 8-10 лет, эксплуатации пластинчатых имплантатов.

Ключевые слова: пластинчатые имплантаты, осложнения, костный дефект, направленная костная регенерация, нерезорбируемая мембрана, немедленная имплантация.

«FORGOTTEN» LAMINAR DENTURES

Piotrovich A.V.

The summary

The article draws attention to the use laminar dentures in dental practice. The concrete cases of long, within 8-10 years, exploitation of laminar dentures are described.

Keywords: laminar dentures, complications, bone defect, directed bone regeneration, non-resorbable membrane, immediate implantation.

нерации зависит от степени и объема утраченных костных тканей [9].

В качестве доводов о целесообразности использовать цилиндрические конструкции имплантатов приводим собственные клинические наблюдения.

Клинический случай №1

Пациентка 56 лет обратилась по поводу частого воспаления десневого края вокруг ранее установленных имплантатов, гноетечения из-под десны, болезненных ощущений в кости при накусывании на мостовидный протез во время пережевывания пищи.

Из анамнеза: имплантаты установлены 8 лет назад. Впервые неприятные и болезненные ощущения появились около года назад, но за помощью к врачу не обращалась, так как воспалительные явления в десне были эпизодическими. Однако состояние постепенно ухудшалось.

В ходе клинического обследования было обнаружено: в области нижней челюсти справа наличие мостовидной металлокерамической конструкции, восстанавливающей зубы 4.4, 4.5, 4.6 и 4.7. Слизистая оболочка вокруг протеза гиперемирована, отечна, определялось нарушение зубодесневого прикрепления вокруг искусственных коронок. Вся конструкция имела подвижность.

На ортопантомограмме: определяется наличие в нижней челюсти справа одного пластиночного и винтового имплантатов, объединенных в единую ортопедическую конструкцию. Вокруг имплантатов очаги деструкции костной ткани без четкой границы, вертикальная убыль кости.

Предложен план лечения: удаление всех имплантатов в этой зоне нижней челюсти с последующей отсроченной пластикой костной ткани. После разъяснения особенностей терапии и потенциальных осложнений было получено согласие пациентки на рекомендуемое лечение.

В момент проведения хирургического этапа лечения, после удаления несостоятельных имплантатов, выяснилось, что образованный дефект в кости можно восстановить без отсрочки на полное заживление костных и мягких тканей, хотя в практике это не всегда приветствуется. Условия для проведения направленной костной регенерации (НКР) были удовлетворительными, за счет наличия двух плотных, состоятельных стенок дефекта. Удалены несостоятельные пластиночный и винтовой имплантаты, проведена санация костного дефекта с последующей направленной костной регенерацией с помощью стружки аутогенной кости в сочетании с ксеногенным костным материалом и армированной

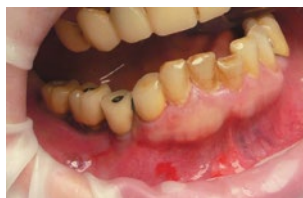

Рис. 1. Вид протеза в полости рта перед операцией

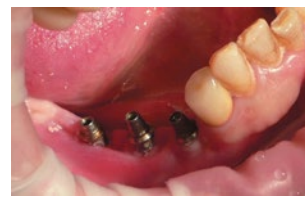

Рис. 2. Вид имплантатов перед операцией

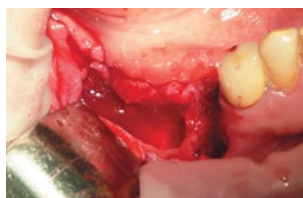


Рис. 3. Костный дефект после удаления имплантатов

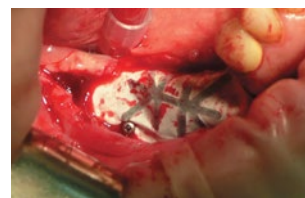

Рис. 4. Фиксация нерезорбируемой мембраны с титановым усилителем



Рис. 5. Удаленные имплантаты

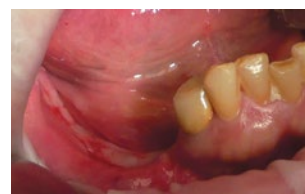

Рис. 6. Состояние перед установкой винтовых имплантатов

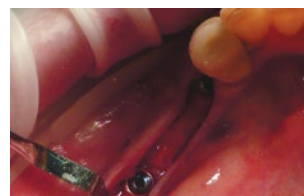

Рис. 7. Открытие имплантатов

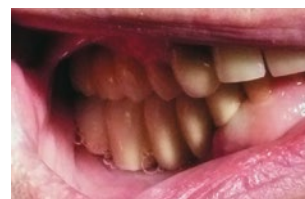
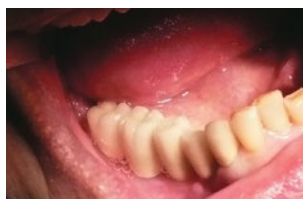
Рис. 8. Протезирование на винтовых имплантатах

мембраной CYTOPLAST Titanium – Reinforced, которая фиксировалась микровинтами. В качестве основного ксеногенного материала использовался биоимплантат «Лиопласт» (спонгиозная крошка). Это сократило время реабилитации пациентки и создало условия для дальнейшей имплантации данного участка кости.

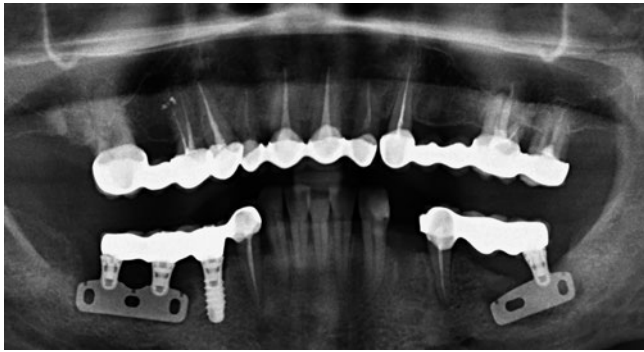


Рис. 9. Клинический случай №1. ОПТГ в момент обращения

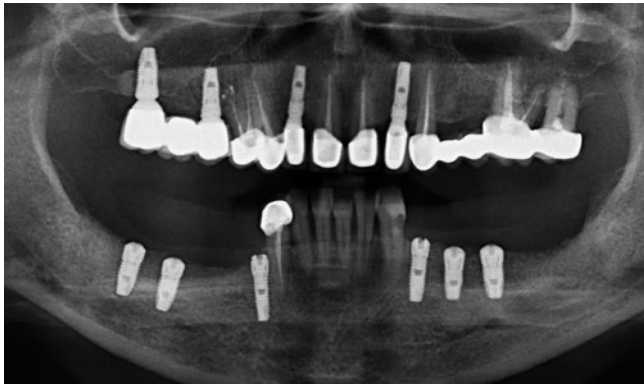


Рис. 10. Клинический случай №1. ОПТГ после восстановления

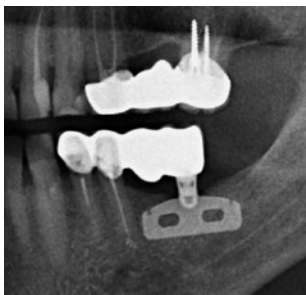

Рис. 11.
Клинический случай №2.
В момент обращения

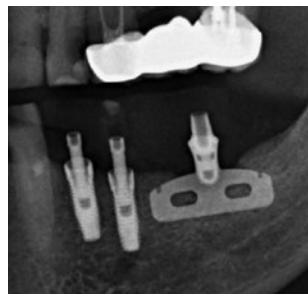


Рис. 12.
Клинический случай №2.
Временные конструкции
на имплантатах

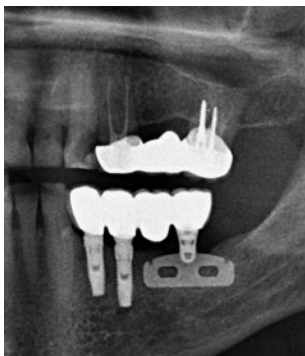


Рис. 13.
Клинический случай №2.
Завершение лечения

В результате проведенного лечения достигнуто восстановление костного дефекта. Мембрана была удалена в момент запланированной установки винтовых имплантатов (через 4 месяца). Вертикальная атрофия альвеолярной части не наблюдалась, кость по плотности была меньше, чем у прилегающих участков нижней челюсти, и соответствовала D2-D3 (по U. Lekholm и G. Zarb). Для восстановления отсутствующих зубов было установлено 3 имплантата «Implantium» производства Корея. Первичная стабильность имплантата достигала до 30-35 Nm. На протяжении всего участка имплантаты установлены были без дополнительного увеличения объема костной ткани. Открытие имплантатов проведено по плану через 4 месяца (учитывая степень первоначальной плотности кости на данном участке). Остеоинтеграция прошла без образования пришеечных костных дефектов. Достигнуты восстановление жевательной эффективности и удовлетворительный эстетический результат ортопедической конструкции на имплантатах с цементной фиксацией.

Но у пластиночных имплантатов есть и свои плюсы. Продолжительность их службы может быть такой же, как и у винтовых, если соблюдать правила хирургического протокола.

Клинический случай №2

Пациент А. 57 лет обратился по поводу расцементировки металлокерамической мостовидной конструкции с опорой на зубах и имплантате. Такая конструкция была изготовлена 10 лет назад. Зубы 3.4 и 3.5 имели значительный тотальный дефект коронковой части (ИРОПЗ=1,0), не подлежали восстановлению штифтовыми конструкциями из-за кариозного процесса.

После клинического осмотра решено было удалить зубы 3.4, 3.5 и провести одномоментную имплантацию, так как в костной ткани вокруг корней этих зубов патологии не определилось. Но самое удивительное было то, что в кости был пластиночный имплантат, вокруг которого не было деструктивных изменений. Имплантат хорошо интегрирован, убыль кости в вертикальном направлении отсутствовала.

В ходе лечения произведена немедленная имплантация, восстановление отсутствующих зубов 3.4 и 3.5, изготовление временной пластмассовой несъемной конструкции. Через три месяца завершено лечение изготовлением постоянного металлокерамического мостовидного протеза с опорой на двух цилиндрических и одном пластиночном имплантатах с цементной фиксацией.

Обсуждение полученных данных

В настоящее время большая часть хирургов-стоматологов крайне редко, а чаще всего, вообще не обращаются к данному виду имплантатов для замещения отсутствующих зубов. Это вполне понятно: при схожих целях и условиях для имплантации корневидные или цилиндрические конструкции считаются более эффективными. В то же время, практика показывает, что можно даже после отторжения таких «больших» имплантатов восстановить костную ткань путем НКР без забора костного блока, который является более травматичным. Сейчас метод НКР все шире применяется в имплантологии, благодаря большому выбору аллогенных, ксеногенных, аллопластических материалов, используемых как отдельно, так и в различных комбинациях и мембранной технологии.

Выводы

1. Пластиночные имплантаты могут быть использованы как метод выбора в клинической практике.

2. При наличии ранее установленных конструкций пластиночных имплантатов при возникновении осложнений, в ряде случаев возможно либо их повторное применение в качестве опоры протезной конструкции.

3. Современные технологии, используемые в практике хирургов стоматологов, как направленная костная регенерация, позволяет в ряде случаев избежать возникновения обширных дефектов костной ткани после удаления пластиночного имплантата.

ЛИТЕРАТУРА

1. **Зицман Н., Шерер П.** Стоматологическая реабилитация с помощью дентальных имплантатов. – Азбука, 2005. – С. 30, 31, 37.
2. **Ренуар Ф., Рангерт Б.** Факторы риска в стоматологической имплантологии. – Азбука, 2004. – С. 109-110.
3. **Хафизов Р.Г.** Направленная тканевая регенерация в стоматологии / Р.Г. Хафизов, И.М. Андреев, И.Р. Хайдаров // Российский вестник дентальной имплантологии. 2007/2008. – №1/4 (I). – С. 22-30.
4. **Никольский В.Ю., Федяев И.М.** Дентальная имплантология. – МИА., 2007. – С. 34-37, 68.
5. Практические аспекты клинической дентальной имплантологии / А.В. Васильев, С.Б. Улитовский, Н.В. Васильев, И.В. Шаронов. – СПб, 2010. – С. 20-20; 130-131.
6. **Стрижаков В.А.** Применение дентальных имплантатов для восстановления дефектов зубного ряда. – Екатеринбург: УГМА, 2010. – 44 с.
7. **Стрижаков В.А.** Реставрация комбинированных дуговых протезов при концевых дефектах зубных рядов с использованием цилиндрических дентальных имплантатов // Уральский медицинский журнал. – 2011. № 5. – С. 96-97.
8. **Миш К.** Увеличение объема дистальных отделов нижней челюсти с помощью рч-КМП-2 и титановой сетки с целью последующей имплантации // Пародонтология и реставрационная стоматология. – 2012. – С. 22-23.
9. **Монтезани Л., Шульце-Шпёте У.** Поднятие дна верхнечелюстной пазухи у двух пациентов с выраженной атрофией альвеолярного отростка с применением культивированной аутогенной кости // Перио Ай Кью. – 2012 – №23. – С. 84-85.
10. **Пелег М., Саватари Й.** Использование кортикально-губчатых костных аллогенных трансплантатов для восстановления дефектов альвеолярного гребня // Перио Ай Кью. – 2012. №23. – С. 46-49.
11. **Эрнандес-Альфарио Ф., Санчо-Пучадес М.** Полное восстановление атрофированного альвеолярного отростка верхней челюсти биоматериалами и внутриротовыми костными трансплантатами // Перио Ай Кью. – 2013. №24. – С. 38-40; С. 49-50.

«КРИСТАЛЛ-УРАЛ»

www.kristallural.ru

ПРОДАЖА

www.кристаллурал.рф



СТОМАТОЛОГИЧЕСКИХ МАТЕРИАЛОВ И ИНСТРУМЕНТОВ КРИСТАЛЛ УРАЛ

Ждем Вас познакомиться с нашим ассортиментом

г. Екатеринбург, ул. 8 Марта, 80

Тел.: (343) 213-52-04, факс: 257-31-12, 14

E-mail: cristall@k66.ru

Фирма «Кристалл-Урал» работает на стоматологическом рынке 9 лет. Компания предлагает широкий спектр расходных материалов и инструментов для терапии, хирургии, эндодонтии, ортопедии, а также средства гигиены и дезинфекции. Представлена продукция ведущих российских и зарубежных фирм-производителей:

VDW GmbH (Германия)	RHEIN83
Septodont (Франция)	Dentsply Maillefer
3M ESPE (США)	Omnident (Германия)
Mani (Япония)	СС Вайт
KerrHawe	VOCO (Германия)
Renfert (Германия)	GC (Япония)
Shofu (Япония)	Bisico (Германия)
YETI (Германия)	Schuler-Dental (Германия)
Kenda	Целит
Ivoclar Vivadent	ВладМиВа
Zhermack	Omega

Ждем Ваших заявок по тел.: (343) 213-52-04

E-mail: cristall@k66.ru

Работаем с клиниками из других городов
Большой ассортимент!