

ВПЧ-статус рака мочевого пузыря, морфологические характеристики опухоли и клинические особенности заболевания

Д.А. Головина, В.Д. Ермилова, А.В. Хачатурян, Н.Л. Чебан, В.Б. Матвеев, Г.М. Волгарева

ФГБУ «РОНЦ им. Н.Н. Блохина» РАМН, Москва

Контакты: Галина Михайловна Волгарева gmvolgareva@front.ru

Проведено сопоставление данных историй болезни 101 больного уротелиальным раком мочевого пузыря (РМП) с результатами лабораторной детекции вирусов папиллом человека (ВПЧ) в образцах опухолевой ткани, взятой у этих пациентов во время трансуретральной резекции. Ранее ДНК ВПЧ-16, основного типа вируса, ответственного за возникновение рака шейки матки, была обнаружена в 38, а мРНК онкогенов E6 и E7 и онкобелок E7 ВПЧ-16 – в 13 из этих образцов. При сравнении групп «ВПЧ-положительные» и «ВПЧ-отрицательные» выявлено, что ВПЧ-положительный РМП характеризуется более высокой степенью анаплазии клеток, чем ВПЧ-отрицательный, при этом первичный рак бывает ВПЧ-положительным чаще, чем рецидивный. Пол, возраст и инвазия в мышечный слой не коррелируют с ВПЧ-положительностью РМП.

Ключевые слова: рак мочевого пузыря, вирусы папиллом человека, анаплазия

The HPV status in bladder cancer, tumor morphological characteristics, and clinical features of the disease

D.A. Golovina, V.D. Ermilova, A.V. Khachatryan, N.L. Cheban, V.B. Matveev, G.M. Volgareva

N.N. Blokhin Russian Cancer Research Center, Russian Academy of Medical Sciences, Moscow

The data of medical records of 101 patients with urothelial bladder cancer (BC) were compared with the results of laboratory detection of human papillomaviruses (HPV) in the tumor tissue samples taken from these patients during transurethral resection. DNA of HPV 16, the major type of the virus responsible for the occurrence of cervical cancer, was previously detected in 38 samples; and oncogenes E6 and E7 mRNA and HPV 16 E7 oncoprotein were found in 13 of these samples. Comparison of HPV-positive and HPV-negative groups revealed that HPV-positive BC showed higher cell anaplasia than HPV-negative one; moreover, primary cancer was HPV-positive more frequently than recurrent cancer. Sex, age, muscular layer invasion did not correlate with the HPV positivity of BC.

Key words: bladder cancer, human papillomaviruses, anaplasia

Введение

Вирусы папиллом человека (ВПЧ) определенных типов, так называемых типов высокого онкогенного риска, вызывают рак шейки матки (РШМ), а также часть карцином других органов – влагалища, вульвы, полового члена, ротовой полости [1, 2]. Участие ВПЧ высокого риска в возникновении рака мочевого пузыря (РМП) остается предметом дискуссий на протяжении нескольких десятилетий; исследования последних лет все чаще подтверждают ассоциацию РМП с ВПЧ [2–4]. Ранее мы представили данные, согласно которым ДНК ВПЧ-16 (основной тип вируса, ответственный за РШМ) нередко присутствует в образцах РМП, причем онкогены вируса E6 и E7 во многих из них экспрессируются на уровне мРНК, и в опухолевых клетках синтезируется соответствующий белок [5].

Канцерогенное действие ВПЧ высокого риска, детально изученное на цервикальном эпителии, обусловлено способностью вирусных онкобелков E6 и E7 взаимодействовать со многими белками клетки,

что приводит к нарушению нормального функционирования этих белков. Важнейшими из этих эффектов являются связывание E6 с белком-супрессором опухолевого роста p53, а также взаимодействие E7 с белком ретинобластомы pRb [1, 2]. В целом ВПЧ высокого риска нарушают в клетке эпителия шейки матки экспрессию десятков генов [6].

Для онкологической клиники в связи с этим важно следующее. Все формы рака, в возникновении которых участие ВПЧ-типов высокого риска доказано, этиологически гетерогенны: только определенная часть карцином ротовой полости, вульвы, полового члена возникает с участием ВПЧ, другая же часть опухолей той же локализации ВПЧ-отрицательна. В каждом из этих органов, включая шейку матки, ВПЧ-положительный рак отличается от ВПЧ-отрицательного по ряду молекулярно-биологических, гистологических и клинических характеристик [7, 8]. Эти отличия явились рациональной основой для поиска специальных терапевтических подходов к лечению ВПЧ-положительных карцином [9, 10].

Что касается РМП, то, несмотря на по-прежнему дискуссионный характер представлений о роли ВПЧ в возникновении данной формы рака, несколько авторов, обследовав сравнительно небольшие выборки больных, сообщили о более тяжелом клиническом течении заболевания в случае присутствия генома ВПЧ в опухолевых клетках, — оно проявлялось в повышенной частоте рецидивов и летальных исходов [11–13]. В связи с этим представляется целесообразным продолжить сопоставление ВПЧ-положительных и отрицательных случаев РМП на большей выборке больных.

Цель работы — выявление возможных взаимосвязей между ВПЧ-статусом РМП и морфологическими и клиническими особенностями заболевания. Для этого мы сопоставили данные историй болезни с результатами лабораторной детекции ВПЧ в образцах РМП, взятых от этих больных. При этом представилось возможным сравнить:

- 1) долю ВПЧ-положительных наблюдений среди случаев первичного РМП у женщин с таковой у мужчин;
- 2) средний возраст больных с ВПЧ-положительным первичным РМП и ВПЧ-отрицательным;
- 3) долю ВПЧ-положительных случаев в группах образцов, различающихся по гистопатологическому диагнозу;
- 4) долю ВПЧ-положительных случаев в группе с мышечно-неинвазивным РМП и в группе с мышечно-инвазивным РМП;
- 5) долю ВПЧ-положительных образцов в группе больных с первичным РМП с таковой в образцах, полученных при рецидиве заболевания.

Материалы и методы

Образцы РМП получены после трансуретральных резекций мочевого пузыря. Отобран 101 образец ракового уротелия мочевого пузыря (84 мужчины, 17 женщин, возраст от 35 до 84 лет). От пациентов с первичным РМП получили 71 образец, остальные 30 — от пациентов с рецидивом заболевания.

Все образцы РМП представляли собою уротелиальную (переходно-клеточную) форму. Распределение по стадиям дифференцировки следующее: высокая степень дифференцировки (I) — 12 образцов, средняя степень (II) — 48, низкая (III) — 41. Мышечно-неинвазивный РМП отмечен у 41 пациента, мышечно-инвазивный — у 28; в остальных случаях этот параметр опухоли определить не удалось из-за отсутствия мышечных клеток на препарате.

В лабораторных тестах ДНК ВПЧ-16 обнаружена в 38 из 101 образца РМП; в 13 из них онкогены *E6/E7* экспрессировались на уровне мРНК и/или белка *E7* [5].

Для статистической обработки результатов были использованы непараметрические критерии Вилкоксона—Манна—Уитни и Стьюдента. Вычисления проводили в приложении Microsoft Excel.

Были проведены сравнения между группами ВПЧ-положительных и ВПЧ-отрицательных больных РМП по таким параметрам, как пол и средний возраст больного, степень анаплазии опухоли, наличие инвазии опухоли в мышечный слой, первичный РМП/рецидив. Анализ того, как ВПЧ-статус РМП меняется в зависимости от методов лечения больного, провести не удалось из-за невозможности отслеживания большинства больных, опухоли которых мы изучили в лабораторных условиях, после их выписки из клиники РОНЦ.

Результаты и обсуждение

Среди изученных нами случаев первичного РМП 15 были выявлены у женщин, 56 — у мужчин. ДНК-ВПЧ-16-положительными оказались 5 (33 %) образцов РМП у женщин и 28 (50 %) — у мужчин; различия между этими показателями статистически недостоверны ($p = 0,26$).

В группе ВПЧ-положительных больных первичным РМП средний возраст составил 61,7 года (46–79 лет), а в группе ВПЧ-отрицательных — 60,8 (35–84) года. Различия между средним возрастом в этих группах статистически недостоверны ($p = 0,25$). Этот результат расходится с данными японских авторов, согласно которым ВПЧ-положительный РМП выявляется у более молодых пациентов по сравнению с ВПЧ-отрицательным [14].

Сопоставление групп образцов РМП, различающихся по гистопатологии, дало следующие результаты. В группе с анаплазией I степени ($n = 12$) ВПЧ-положительным был 1 (8,3 %), в группе с анаплазией II степени ($n = 48$) — 24 (49 %), в группе с анаплазией III степени ($n = 41$) — 13 (32 %) пациентов. Объединив образцы РМП с анаплазией II и III степени в единую группу высокой степени, как это делают другие авторы, мы оценили значимость различий следующих показателей: низкая (G1) степень анаплазии, 1/12, — 8,3 % ДНК-ВПЧ-положительных; высокая (GII + GIII) степень, 37/89, — 42 % ДНК-ВПЧ-положительных (рис. 1). Различия между сравниваемыми группами оказались статистически достоверны ($p = 0,02$). Итак, ВПЧ-положительность преобладала среди образцов РМП с высокой степенью анаплазии по сравнению с образцами с низкой степенью. Ранее сходные данные о большей утрате признаков дифференцировки ВПЧ-положительным РМП опубликовали Н. LaRue и соавт. и Т. Cai и соавт. [15, 16]. Примечательно, что такая же закономерность отмечена и для цервикального эпителия. В работе, содержащей описание редкого варианта ВПЧ-отрицательного РШМ, такие образцы отличались от ВПЧ-положительного РШМ большей сохранностью в опухоли признаков исходного нормального плоскоклеточного эпителия шейки матки [7]. Тот факт, что имеются достоверные различия между ВПЧ-

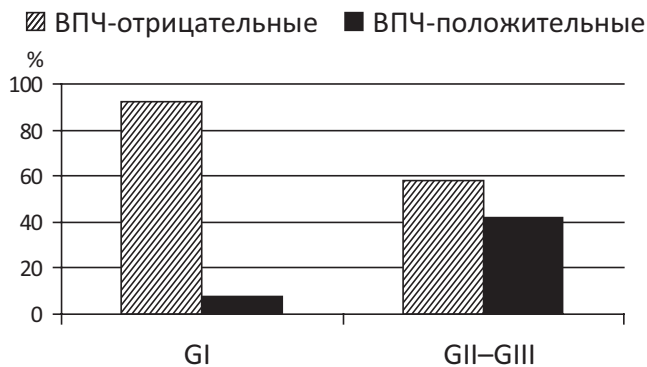


Рис. 1. Соотношение ВПЧ 16-положительных и отрицательных случаев в группах образцов РМП с низкой и высокой степенью анаплазии

положительным и ВПЧ-отрицательным РМП по степени анаплазии раковых клеток, сам по себе указывает на участие ВПЧ в уротелиальном онкогенезе.

В группе с мышечно-неинвазивным РМП ($n = 41$) ВПЧ-16-положительных было 21 (51 %); в группе с мышечно-инвазивным ($n = 28$) — 9 (32 %). Различия между этими группами недостоверны: $p = 0,17$.

В группе пациентов с первичным РМП ВПЧ 16-положительными оказались 33 (47 %) образца из 71; в группе с рецидивом заболевания — 4 (13 %) образца из 30; различия между этими группами статистически достоверны, $p = 0,004$ (рис. 2). Этот результат согласуется с данными, полученными нами ранее при исследовании материалов от больной X.: в опухоли, удаленной у нее в 2004 г., был обнаружен ВПЧ 16, а при рецидиве в 2009 г. он отсутствовал [17]. В связи с этим возникает следующее предположение. ВПЧ 16, участвуя в инициации онкогенеза в уротелии мочевого пузыря, сообщает вирус-положительным раковым клеткам способность каким-то образом воздействовать на микроокружение РМП; при дальнейшем лечении (хирургическом, внутривезикулярной БЦЖ-терапии, химиотерапии) раковые клетки, принадлежащие к вирус-положительному клону, из организма удается удалить, но измененное микроокружение ускоряет по-

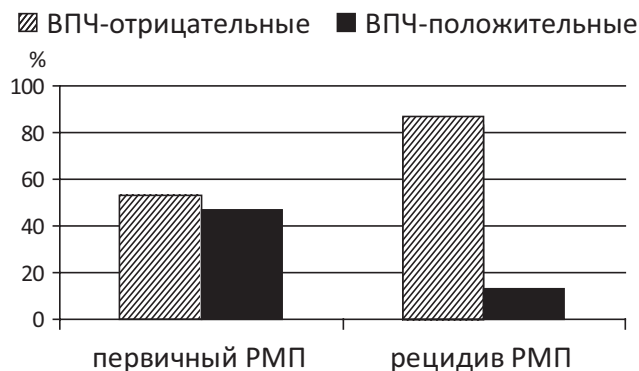


Рис. 2. Соотношение ВПЧ 16-положительных и ВПЧ 16-отрицательных случаев в группах образцов первичного и рецидивного РМП

явление новых, не содержащих вирус опухолевых клеток, и РМП рецидивирует.

Эти тенденции, которые мы обнаружили с учетом ДНК-ВПЧ-статуса опухолей при сравнении групп, различающихся по степени анаплазии опухолевых клеток, а также групп с первичным и рецидивным РМП, подтвердились и для тех 13 случаев ВПЧ 16-положительного РМП, в которых вирусные онкогены *E6* и/или *E7* экспрессировались. Так, 12 из этих случаев характеризовались высокой степенью анаплазии раковых клеток и только один из них представлял собой рецидивный рак.

Заключение

Нарастает количество сообщений об ассоциированности ВПЧ типов высокого риска с некоторыми случаями РМП; доля ВПЧ-положительного РМП значительно варьирует в зависимости от географического региона; в разных регионах основным типом РМП-ассоциированного папилломавируса является, как правило, ВПЧ 16 [4]. Непредсказуемый характер течения РМП обуславливает заинтересованность онкоурологов в «активном поиске прогностических критериев, которые позволили бы дать объективную и индивидуальную оценку риска развития рецидива, прогрессии и смерти у пациентов с впервые выявленным немышечно-инвазивным РМП» [18]. Согласно полученным нами результатам ВПЧ 16-положительный РМП характеризуется более низкой степенью клеточной дифференцировки, чем ВПЧ-отрицательный. Вместе с тем данные других авторов свидетельствуют о большей частоте рецидивирования и тенденции к инвазивности немышечно-инвазивного РМП высокой степени анаплазии по сравнению с раком с низкой степенью анаплазии [18].

ДНК ВПЧ 16 мы достоверно чаще обнаруживали в первичном РМП, чем в рецидивном. Этот результат хорошо согласуется с описанным нами ранее случаем, показавшим, что удаление РМП, ассоциированного с ВПЧ 16, не исключает появления рецидива, не ассоциированного с вирусом [17]. Биологическое значение этих наблюдений прояснится в ходе дальнейших исследований. Уместно предположить, что ВПЧ 16 нередко оказывается вовлечен в процесс инициации РМП, что ВПЧ-положительные клетки опухоли, до того как в ходе лечения их удастся удалить, влияют на микроокружение РМП, в результате чего микроокружение приобретает способность ускорять развитие рецидива из клеток условно-нормального уротелия, прилегавшего к удаленной впоследствии опухоли. Воздействие на микроокружение ВПЧ-положительного РМП в дополнение к воздействию непосредственно на опухоль может стать эффективным способом помощи таким больным, — подобные разработки уже ведутся применительно к РШМ [19].

Л И Т Е Р А Т У Р А

- zur Hauzen H. Papillomaviruses causing cancer: evasion from host-cell control in early events in carcinogenesis. *J Natl Cancer Inst* 2000;92:690–8.
- IARC Monographs on the evaluation of carcinogenic risks to humans. Vol. 90. Human Papillomaviruses. Lyon, 2007.
- IARC Monographs on the evaluation of carcinogenic risks to humans. Vol. 100. A review of human carcinogens. Part B. Biological agents. Lyon, 2011.
- Li N., Yang L., Zhang Y. et al. Human papillomavirus infection and bladder cancer risk: a meta-analysis. *J Infect Dis* 2011;204(2):217–23. doi: 10.1093/infdis/jir248.
- Головина Д.А. Вирусы папиллом человека при раке мочевого пузыря: методы детекции, частота обнаружения, морфологические и клинические особенности заболевания. Автореф. дис. ... канд. биол. наук. М., 2013.
- Santin A.D., Zhan F., Bignotti E. et al. Gene expression profiles of primary HPV16- and HPV18-infected early stage cervical cancers and normal cervical epithelium: identification of novel candidate molecular markers for cervical cancer diagnosis and therapy. *Virology* 2005;331:269–91.
- Morrison C., Catania F., Wakely P.Jr. et al. Highly differentiated keratinizing squamous cell cancer of the cervix. A rare, locally aggressive tumor not associated with human papillomavirus or squamous intraepithelial lesions. *Am J Surg Pathol* 2001;25:1310–5.
- Gillison M.L., Shah K.V. Role of mucosal human papillomavirus in nongenital cancers. *J Natl Cancer Inst Monogr* 2003;(31):57–65.
- Corry J., Rischin D. Induction chemotherapy in head and neck cancer: closer to an answer? *Lancet Oncol* 2011;12(2):13–4.
- Zandberg D.P., Bhargava R., Badin S. et al. The role of human papillomavirus in nongenital cancers. *CA Cancer J Clin* 2013;63(1):57–81.
- Lopes-Beltran A., Escudero A.L., Vicioso L. et al. Human papillomavirus DNA as a factor determining the survival of bladder cancer patients. *Br J Cancer* 1996;73:124–7.
- De Gaetani C., Ferrari G., Righi E. et al. Detection of human papillomavirus DNA in urinary bladder carcinoma by in situ hybridization. *J Clin Pathol* 1999;52:103–6.
- Андреева Ю.Ю., Завалишина Л.Э., Морозов А.А. и др. Выявление ДНК вируса папилломы человека в поверхностной уротелиальной карциноме мочевого пузыря. *Онкоурология* 2008;(1):34–5.
- Shigehara K., Sasagawa T., Kawaguchi S. et al. Etiologic role of human papillomavirus infection in bladder carcinoma. *Cancer* 2011;117(10):2067–76.
- LaRue H., Simoneau M., Fradet Y. Human papillomavirus in transitional cell carcinoma of the urinary bladder. *Clin Cancer Res* 1995;1:435–40.
- Cai T., Mazzoli S., Meacci F. et al. Human papillomavirus and non-muscle invasive urothelial bladder cancer: potential relationship from a pilot study. *Oncol Rep* 2011;25(2):485–9.
- Волгарева Г.М., Завалишина Л.Э., Трофимова О.Б. и др. Причастны ли вирусы папиллом человека к возникновению рака мочевого пузыря? Описание клинического случая. *Арх патол* 2010;72(4):24–7.
- Алексеев Б.Я., Андреева Ю.Ю., Новикова И.В. Факторы прогноза выживаемости у больных немышечно-инвазивным раком мочевого пузыря. *Онкоурология* 2011;(1):34–42.
- Piersma S.J. Immunosuppressive tumor microenvironment in cervical cancer patients. *Cancer Microenviron* 2011;4(3):361–75. doi: 10.1007/s12307-011-0066-7.