

Возможности трансабдоминальной ультрасонографии в диагностике гастроэзофагеальной рефлюксной болезни у детей

Балаганский Д.А.¹, Кошель А.П.², Врублевская М.Л.¹

Possibilities of transabdominal ultrasonography in the diagnosis of the pediatric gastroesophageal reflux disease

Balagansky D.A., Koshel A.P., Vrublevskaya M.L.

¹ МЛПМУ «Детская городская больница № 4», г. Томск

² НИИ гастроэнтерологии им. Г.К. Жерлова СибГМУ, г. Томск

© Балаганский Д.А., Кошель А.П., Врублевская М.Л.

Представлена оценка значимости ультразвукового исследования в постановке диагноза «гастроэзофагеальный рефлюкс» у детей в разных возрастных группах. Обследовано 29 детей с клиническими и эндоскопическими признаками гастроэзофагеального рефлюкса. Все пациенты были разделены на три возрастные подгруппы: до 1 года, от 1 года до 6 лет и от 7 до 14 лет. Исследование пищеводно-желудочного перехода, желудка и двенадцатиперстной кишки проводилось на ультразвуковом сканере Ultrasonik. Определялись длина абдоминального отдела пищевода от кардиоэзофагеального угла до проекции диафрагмы, диаметр пищевода, ширина просвета, толщина и структура стенки, величина угла Гиса. Наиболее частыми признаками гастроэзофагеального рефлюкса являлись увеличение диаметра и утолщение стенки абдоминального отдела пищевода, которые наблюдались в 75,9 и 82,8% случаев соответственно. В 44,8% случаев отмечалось увеличение просвета абдоминального отдела пищевода как натощак, так и после водной нагрузки. У 37,9% детей с гастроэзофагеальным рефлюксом величина угла Гиса составила 90° и более, в 27,6% случаев регистрировались желудочно-пищеводные рефлюксы. У детей средней и старшей возрастных групп увеличение наружного диаметра брюшного отдела пищевода и утолщение его стенки достоверно свидетельствуют о наличии недостаточности кардии и рефлюкс-эзофагита. Незначительное расширение (до 6—7 мм) абдоминального отдела пищевода у детей грудного возраста при синдроме срыгивания может быть расценено как проявление морфофункциональной незрелости нижнего пищеводного сфинктера.

Ключевые слова: гастроэзофагеальная рефлюксная болезнь, рефлюкс-эзофагит, дети, ультразвуковое исследование.

The purpose of the current research is to investigate the diagnostic value of ultrasonography of the pediatric gastroesophageal reflux disease. There were 29 children examined with clinical and endoscopic signs of gastroesophageal reflux in each of three age categories: less than 1 year, 1—6 years, and 7—14 years. The examination of abdominal esophagus, stomach and duodenum was conducted with the ultrasound scanner Ultrasonik. The abdominal esophagus was measured from its entrance into the diaphragm to the base of gastric folds. We also measured the diameter of esophagus, the width of lumen, thickness and structure of wall, and the His's angle. The most frequent symptoms of gastroesophageal reflux were the enlargement in diameter of esophagus and the thickening of abdominal esophagus wall, which were observed in 75,9% and 82,8% of cases correspondingly. It was noted that the enlargement of abdominal esophagus lumen happens on an empty stomach and after exercising in water in 44,8% of cases. 37,9% of children with gastroesophageal reflux have His's angle of 90 degrees. Gastroesophageal reflux was registered in 27,6% of cases. If children ranging in older age have enlargement in diameter of esophagus and the thickening of abdominal esophagus wall, it is the evidence of the incompetence of cardia and reflux esophagitis. Neonates with the syndrome of possetting are observed to have insignificant extension of abdominal part of esophagus (equal to 6—7 mm), it may be regarded as morphofunctional immaturity of lower esophagus sphincter.

Key words: gastroesophageal reflux disease, reflux-esophagitis, children, ultrasound.

УДК 616.329/.33-008.17-008.6-053.2-073.43

Введение

Гастроэзофагеальная рефлюксная болезнь (ГЭРБ) — наиболее часто встречающаяся патология верхних отделов пищеварительного тракта у взрослых и детей.

Результаты эпидемиологических исследований показывают, что частота рефлюкс-эзофагита в общей популяции составляет 3—4% [4]. Частота выявления рефлюкс-эзофагита у детей с заболеваниями пищеварительной

системы составляет от 8,7 до 17,0% [5]. Функциональная недостаточность кардиального сфинктера у новорожденных, которая проявляется частыми срыгиваниями, выступает ведущей причиной обращения к педиатру у 18—40% детей [1].

Используемые в настоящее время методы диагностики ГЭРБ у взрослых (кратковременная и 24-часовая рН-метрия, эзофагеальная манометрия, рентгеноскопия пищевода и желудка, эзофагогастродуоденоскопия с прицельной биопсией слизистой оболочки пищевода) у новорожденных и детей раннего возраста возможны далеко не всегда, в связи с чем диагноз «гастроэзофагеальный рефлюкс» в этой возрастной группе нередко ставится только на основании клинических данных либо после проведенного эмпирического лечения [1]. Вместе с тем для педиатра чрезвычайно важно своевременно провести дифференциальный диагноз между функциональными формами первичных рвот, которые имеют благоприятный прогноз, и органическими формами, при которых необходимо хирургическое вмешательство [2].

С другой стороны, высокая частота встречаемости ГЭРБ, физиологического синдрома срыгивания у новорожденных диктует необходимость поиска новых неинвазивных способов исследования проксимальных отделов желудочно-кишечного тракта, создания лечебно-диагностических алгоритмов при гастроэзофагеальном рефлюксе в различных возрастных группах.

Развитие ультразвуковых технологий и накопленный в этом плане опыт позволяют предложить трансабдоминальную сонографию в качестве первичного метода диагностики для постановки диагноза. Ультразвуковой метод предпочтителен, поскольку он безвреден для ребенка и не требует специальной подготовки в отличие от рентгенографии, сопровождающейся лучевой нагрузкой, а также эндоскопии, проводимой на фоне анестезиологического пособия [2].

Цель исследования — оценить диагностическую значимость ультразвукового исследования в постановке диагноза «гастроэзофагеальный рефлюкс» у детей в разных возрастных группах.

Материал и методы

Обследовано 29 детей (16 мальчиков и 13 девочек в возрасте от 1 мес до 14 лет) с клиническими и эндоскопическими признаками гастроэзофагеального рефлюкса. Группа сравнения была сформирована из 30

детей в возрасте от 1 мес до 14 лет без клинических признаков ГЭРБ. Все пациенты были разделены на три возрастные подгруппы: до 1 года, от 1 года до 6 лет и от 7 до 14 лет (табл. 1).

Таблица 1

Распределение обследуемых по возрастным подгруппам

Группа	Абс.	Возраст		
		До 1 года	1—6 лет	7—14 лет
Основная	29	10	10	9
Контрольная	30	10	10	10
Всего	59	20	20	19

Исследование пищеводно-желудочного перехода, желудка и двенадцатиперстной кишки проводилось на ультразвуковом сканере Sonix PS (Ultrasonix Medical Corp.) конвексными датчиками 3,5—5 МГц в старшей возрастной группе и линейным датчиком 6—9 МГц у детей раннего возраста. Обзорное ультразвуковое исследование гастроэзофагеального перехода и желудка проводилось натощак и после приема жидкости через 1, 2, 3, 5, 10, 15, 25 мин в горизонтальном положении обследуемого [6, 7].

Для визуализации абдоминального отдела пищевода и гастроэзофагеального перехода датчик устанавливали в эпигастральной области наклонно под левой реберной дугой и под мечевидным отростком по средней линии живота. Для исследования желудка и двенадцатиперстной кишки датчик смещали соответственно проекции этих органов.

Объем жидкости определялся из расчета 80% от объема однократного кормления (табл. 2) [3].

Таблица 2

Количество жидкости для ультразвукового исследования верхних отделов желудочно-кишечного тракта в зависимости от возраста

Возраст	Объем жидкости, мл
До 1 года	50—100
1—3 года	100—150
4—6 лет	150—200
7—10 лет	200—250
11—14 лет	250—350

Основной задачей исследования было выявление изменений, характерных для гастроэзофагеального рефлюкса и эзофагита, оценка моторной функции желудка.

Определялись следующие параметры: длина абдоминального отдела пищевода от кардиоэзофагеального угла до проекции диафрагмы, диаметр пи-

шевода; ширина просвета; толщина и структура стенки; величина угла Гиса. При оценке моторно-эвакуаторной функции желудка обращали внимание на наличие в нем содержимого натошак, форму желудка, заполненного жидкостью, частоту перистальтических волн, период полувыведения, толщину и структуру стенки.

При обследовании детей в возрасте 1—2 мес проводили дифференциальную диагностику ГЭРБ с врожденным гипертрофическим пилоростенозом. Общепринятые ультразвукографические критерии пилоростеноза: размеры пилорического отдела желудка более 19×10 мм, сужение его просвета до 1—2 мм, утолщение мышечной стенки более 4 мм. Кроме того, при пилоростенозе отмечается выраженное расширение желудка, снижение активности перистальтики, резкое замедление эвакуации содержимого желудка.

Статистическая обработка полученных результатов проводилась непараметрическим методом Манна—Уитни. Результаты представлены в виде $X \pm m$, где X — среднее арифметическое значение, m — стандартное отклонение.

Критический уровень значимости при проверке статистических гипотез принимался при $p \leq 0,05$.

Результаты и обсуждение

У пациентов основной группы независимо от возраста по данным ультразвукографии были выявлены следующие признаки ГЭРБ: увеличение диаметра, расширение просвета, утолщение стенки абдоминального отдела пищевода, увеличение угла Гиса, регистрация гастроэзофагеальных рефлюксов, замедление эвакуации содержимого из желудка (табл. 3). При этом у большинства пациентов имело место сочетание не менее двух ультразвукографических признаков недостаточности кардиального жома (рисунок).

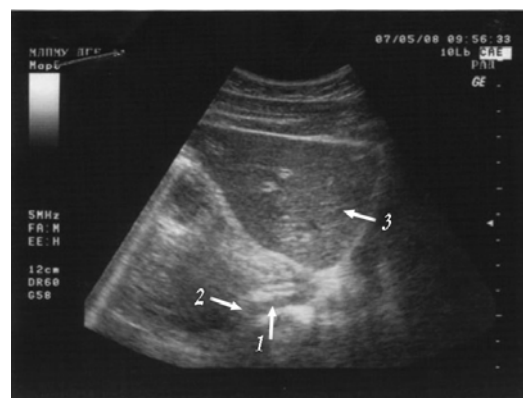
Наиболее частыми признаками ГЭРБ являлись увеличение диаметра и утолщение стенки абдоминального отдела пищевода, которые наблюдались в 75,9 и 82,8% случаев соответственно (табл. 3). Кроме того, в 44,8% наблюдений отмечалось увеличение просвета абдоминального отдела пищевода как натошак, так и после водной нагрузки. У 37,9% детей с гастроэзофагеальным рефлюксом величина угла Гиса составила 90° и более, в 27,6% случаев во время обследования регистрировались желудочно-пищеводные рефлюксы (табл. 3). У 51,7% пациентов

в желудке натошак определялось жидкое содержимое со слизью и небольшое количество газа, снижение частоты перистальтических волн до 1—2 в минуту (норма — 3 в минуту) и увеличение периода полувыведения содержимого желудка.

Таблица 3

Ультрасонографические признаки гастроэзофагеальной рефлюксной болезни

Ультрасонографические признаки ГЭРБ	Количество наблюдений	
	абс.	%
Утолщение стенки абдоминального отдела пищевода	24	82,8
Увеличение диаметра абдоминального отдела пищевода	22	75,9
Признаки нарушения функции желудка: наличие содержимого натошак	15	51,7
замедление эвакуации содержимого из желудка	8	27,6
Увеличение просвета абдоминального отдела пищевода		
натошак	13	44,8
после водной нагрузки	13	44,8
Увеличение угла Гиса	11	37,9
Регистрация желудочно-пищеводных рефлюксов	8	27,6



Ультразвуковая картина гастроэзофагеального перехода: 1 — абдоминальный отдел пищевода; 2 — гастроэзофагеальный переход; 3 — печень

Из изложенного выше следует, что большее диагностическое значение имеет сочетание двух и более ультразвукографических признаков. Так, например, обнаружение у пациента расширенного абдоминального отдела пищевода, утолщения его стенки и регистрация гастроэзофагеальных рефлюксов с большой вероятностью свидетельствуют о наличии недостаточности кардии и рефлюкс-эзофагита.

При анализе результатов обследования детей основной и контрольной групп в зависимости от возраста

та получены данные, представленные в табл. 4.

Таблица 4

Диаметр и толщина стенки абдоминального отдела пищевода у пациентов основной и контрольной групп ($X \pm m$)

Группа	Диаметр абдоминального отдела пищевода, мм			Толщина стенки абдоминального отдела пищевода, мм		
	До 1 года	1—6 лет	7—14 лет	До 1 года	1—6 лет	7—14 лет
Основная	7,50 ± 0,99	8,74 ± 1,88	11,87 ± 1,69	2,66 ± 0,48	3,35 ± 1,13	4,78 ± 1,25
Контрольная	5,48 ± 0,59	7,08 ± 0,77	9,43 ± 1,14	2,35 ± 0,32	2,66 ± 0,47	3,46 ± 0,68
<i>p</i>	<0,05	<0,05	<0,05	>0,05	>0,05	<0,05

У детей до 1 года с синдромом рвоты и срыгиваний (основная группа) при проведении сканирования выявлялось увеличение диаметра абдоминального отдела пищевода (АОП) до (7,50 ± 0,99) мм, расширение просвета АОП до (1,53 ± 0,37) мм натощак и до (2,03 ± 0,55) мм после приема жидкости. Толщина стенки АОП составила (2,66 ± 0,48) мм.

Наибольший диаметр АОП (9,4 мм) отмечен у ребенка в возрасте 1,5 мес с халазией кардии и рентгенологически установленным гастроэзофагеальным рефлюксом III степени. При сонографии после приема молочной смеси диаметр АОП у этого пациента составил 12,2 мм, при этом зарегистрирован желудочно-пищеводный рефлюкс в виде широкой гипоехогенной струи.

В контрольной группе детей средний диаметр абдоминального отдела пищевода составлял (5,48 ± 0,59) мм, толщина стенки (2,35 ± 0,32) мм, что соответствовало нормальным значениям.

При ультрасонографии у детей основной группы в возрасте от 1 года до 6 лет определялось увеличение наружного диаметра абдоминального отдела пищевода до (8,74 ± 1,88) мм, утолщение его стенки до (3,35 ± 1,13) мм. Наибольшее увеличение диаметра АОП (до 12 мм) и утолщение стенки до 5,6 мм отмечены у пациента 5 лет с гастроэзофагеальным рефлюксом III степени и эрозивным эзофагитом.

В контрольной группе наружный диаметр абдоминального отдела пищевода в среднем составил (7,08 ± 0,77) мм, толщина стенки (2,66 ± 0,47) мм.

У детей основной группы в возрасте от 7 до 14 лет наружный диаметр абдоминального отдела пищевода составил (11,87 ± 1,69) мм, толщина стенки (4,78 ± 1,25) мм, в контрольной группе эти размеры равнялись соответственно (9,43 ± 1,14) и (3,46 ± 0,68) мм.

Таким образом, при сравнении величины наружного диаметра абдоминального отдела пищевода получены достоверные различия во всех возрастных подгруппах ($p < 0,05$). По толщине стенки АОП различия достоверны только в возрасте от 7 до 14 лет ($p < 0,05$). В возрастных подгруппах до 1 года и от 1 года до 6 лет достоверных различий толщины стенки абдоминального отдела пищевода не выявлено ($p > 0,05$) (табл. 4).

Анализируя полученные данные, можно сделать вывод о том, что величина диаметра абдоминального отдела пищевода может служить диагностическим критерием при гастроэзофагеальном рефлюксе в данных возрастных группах. Оценка толщины стенки абдоминального отдела пищевода имеет диагностическое значение только в возрасте от 7 до 14 лет. Вероятно, это связано с тем, что в младшей возрастной группе морфологические изменения стенки пищевода выражены незначительно, и их регистрация с помощью сонографии ограничивается разрешающей способностью ультразвукового сканера.

Заключение

Ультразвуковой метод исследования позволяет получить достаточное количество информации о состоянии верхних отделов желудочно-кишечного тракта. Основными сонографическими признаками ГЭРБ являются увеличение наружного диаметра и утолщение стенки абдоминального отдела пищевода, расширение его просвета, регистрация обратного заброса содержимого из желудка в пищевод.

Незначительное расширение (до 6—7 мм) абдоминального отдела пищевода у детей грудного возраста при синдроме срыгивания может быть расценено как проявление морфофункциональной незрелости нижнего пищеводного сфинктера. Эхография у таких

Литература

пациентов позволяет провести дифференциальный диагноз с врожденной патологией и отказаться от применения других методов обследования. При выявлении более выраженного расширения (до 8—9 мм) абдоминального отдела пищевода в младшей возрастной группе необходимо ставить показания к проведению рентгенологического обследования.

У детей средней и старшей возрастных групп с хроническими заболеваниями пищевода и желудка диагностическую ценность имеет как увеличение наружного диаметра брюшного отдела пищевода, так и утолщение его стенки. Обнаружение этих сонографических признаков с большой вероятностью свидетельствует о наличии у пациента недостаточности кардии и рефлюкс-эзофагита и является основанием к проведению эндоскопического исследования.

Малое количество наблюдений не позволяет делать однозначные выводы об использовании трансабдоминальной ультрасонографии в диагностике ГЭРБ у детей. Вместе с тем необходимо дальнейшее накопление информации с целью совершенствования диагностических критериев и уточнения нормативных показателей в различных возрастных группах.

1. Бельмер С.В., Хавкин А.В., Гасилина Т.В. Синдром срыгивания у детей первого года. М., 2003. 16 с.
2. Дворяковский И.В., Сугак А.Б. Ультразвуковая диагностика при синдроме срыгивания и рвоты у новорожденных и детей грудного возраста // Ультразвуковая и функциональная диагностика. 2007. № 1. С. 84—92.
3. Клиническое руководство по ультразвуковой диагностике в педиатрии / под ред. М.И. Пыкова, К.В. Ватолина. М.: Видар, 1998. 660 с.
4. Маев И.В., Вьючнова Е.С., Лебедева Е.Г. и др. Гастрэзофагеальная рефлюксная болезнь: учебно-методическое пособие. М.: ВУНМИЦ МЗ РФ, 2000. 52 с.
5. Приворотский В.Ф., Луппова Н.Е. Рабочий протокол диагностики и лечения гастроэзофагеальной рефлюксной болезни у детей // Детская больница. 2009. № 3. С. 3—11.
6. Руководство по ультразвуковой диагностике заболеваний пищевода, желудка и двенадцатиперстной кишки / под ред. Г.К. Жерлова, С.А. Соколова. Новосибирск: Наука, 2005. 208 с.
7. Семенюк Л.А. Ультразвуковая диагностика рефлюкс-эзофагитов у детей // Ультразвуковая и функциональная диагностика. 2007. № 2. С. 57—63.

Поступила в редакцию 14.09.2009 г.

Утверждена к печати 01.04.2011 г.

Сведения об авторах

Д.А. Балаганский — детский хирург МЛПМУ «Детская городская больница № 4» (г. Томск).

А.П. Кошель — д-р мед. наук, профессор, директор НИИ гастроэнтерологии им. Г.К. Жерлова СибГМУ (г. Томск).

М.Л. Врублевская — врач ультразвуковой диагностики МЛПМУ «Детская городская больница № 4» (г. Томск).

Для корреспонденции

Балаганский Дмитрий Анатольевич, тел.: 8 (3822) 51-32-52, 8-905-991-2627; e-mail: tempera@rambler.ru